This is a digital copy of a book that was preserved for generations on library shelves before it was carefully scanned by Google as part of a project to make the world's books discoverable online.

It has survived long enough for the copyright to expire and the book to enter the public domain. A public domain book is one that was never subject to copyright or whose legal copyright term has expired. Whether a book is in the public domain may vary country to country. Public domain books are our gateways to the past, representing a wealth of history, culture and knowledge that's often difficult to discover.

Marks, notations and other marginalia present in the original volume will appear in this file - a reminder of this book's long journey from the publisher to a library and finally to you.

Usage guidelines

Google is proud to partner with libraries to digitize public domain materials and make them widely accessible. Public domain books belong to the public and we are merely their custodians. Nevertheless, this work is expensive, so in order to keep providing this resource, we have taken steps to prevent abuse by commercial parties, including placing technical restrictions on automated querying.

We also ask that you:

+ *Make non-commercial use of the files* We designed Google Book Search for use by individuals, and we request that you use these files for personal, non-commercial purposes.

+ *Refrain from automated querying* Do not send automated queries of any sort to Google's system: If you are conducting research on machine translation, optical character recognition or other areas where access to a large amount of text is helpful, please contact us. We encourage the use of public domain materials for these purposes and may be able to help.

+ *Maintain attribution* The Google "watermark" you see on each file is essential for informing people about this project and helping them find additional materials through Google Book Search. Please do not remove it.

+ *Keep it legal* Whatever your use, remember that you are responsible for ensuring that what you are doing is legal. Do not assume that just because we believe a book is in the public domain for users in the United States, that the work is also in the public domain for users in other countries. Whether a book is still in copyright varies from country to country, and we can't offer guidance on whether any specific use of any specific book is allowed. Please do not assume that a book's appearance in Google Book Search means it can be used in any manner anywhere in the world. Copyright infringement liability can be quite severe.

About Google Book Search

Google's mission is to organize the world's information and to make it universally accessible and useful. Google Book Search helps readers discover the world's books while helping authors and publishers reach new audiences. You can search through the full text of this book on the web at `http://books.google.com/`

Über dieses Buch

Dies ist ein digitales Exemplar eines Buches, das seit Generationen in den Regalen der Bibliotheken aufbewahrt wurde, bevor es von Google im Rahmen eines Projekts, mit dem die Bücher dieser Welt online verfügbar gemacht werden sollen, sorgfältig gescannt wurde.

Das Buch hat das Urheberrecht überdauert und kann nun öffentlich zugänglich gemacht werden. Ein öffentlich zugängliches Buch ist ein Buch, das niemals Urheberrechten unterlag oder bei dem die Schutzfrist des Urheberrechts abgelaufen ist. Ob ein Buch öffentlich zugänglich ist, kann von Land zu Land unterschiedlich sein. Öffentlich zugängliche Bücher sind unser Tor zur Vergangenheit und stellen ein geschichtliches, kulturelles und wissenschaftliches Vermögen dar, das häufig nur schwierig zu entdecken ist.

Gebrauchsspuren, Anmerkungen und andere Randbemerkungen, die im Originalband enthalten sind, finden sich auch in dieser Datei – eine Erinnerung an die lange Reise, die das Buch vom Verleger zu einer Bibliothek und weiter zu Ihnen hinter sich gebracht hat.

Nutzungsrichtlinien

Google ist stolz, mit Bibliotheken in partnerschaftlicher Zusammenarbeit öffentlich zugängliches Material zu digitalisieren und einer breiten Masse zugänglich zu machen. Öffentlich zugängliche Bücher gehören der Öffentlichkeit, und wir sind nur ihre Hüter. Nichtsdestotrotz ist diese Arbeit kostspielig. Um diese Ressource weiterhin zur Verfügung stellen zu können, haben wir Schritte unternommen, um den Missbrauch durch kommerzielle Parteien zu verhindern. Dazu gehören technische Einschränkungen für automatisierte Abfragen.

Wir bitten Sie um Einhaltung folgender Richtlinien:

+ *Nutzung der Dateien zu nichtkommerziellen Zwecken* Wir haben Google Buchsuche für Endanwender konzipiert und möchten, dass Sie diese Dateien nur für persönliche, nichtkommerzielle Zwecke verwenden.

+ *Keine automatisierten Abfragen* Senden Sie keine automatisierten Abfragen irgendwelcher Art an das Google-System. Wenn Sie Recherchen über maschinelle Übersetzung, optische Zeichenerkennung oder andere Bereiche durchführen, in denen der Zugang zu Text in großen Mengen nützlich ist, wenden Sie sich bitte an uns. Wir fördern die Nutzung des öffentlich zugänglichen Materials für diese Zwecke und können Ihnen unter Umständen helfen.

+ *Beibehaltung von Google-Markenelementen* Das "Wasserzeichen" von Google, das Sie in jeder Datei finden, ist wichtig zur Information über dieses Projekt und hilft den Anwendern weiteres Material über Google Buchsuche zu finden. Bitte entfernen Sie das Wasserzeichen nicht.

+ *Bewegen Sie sich innerhalb der Legalität* Unabhängig von Ihrem Verwendungszweck müssen Sie sich Ihrer Verantwortung bewusst sein, sicherzustellen, dass Ihre Nutzung legal ist. Gehen Sie nicht davon aus, dass ein Buch, das nach unserem Dafürhalten für Nutzer in den USA öffentlich zugänglich ist, auch für Nutzer in anderen Ländern öffentlich zugänglich ist. Ob ein Buch noch dem Urheberrecht unterliegt, ist von Land zu Land verschieden. Wir können keine Beratung leisten, ob eine bestimmte Nutzung eines bestimmten Buches gesetzlich zulässig ist. Gehen Sie nicht davon aus, dass das Erscheinen eines Buchs in Google Buchsuche bedeutet, dass es in jeder Form und überall auf der Welt verwendet werden kann. Eine Urheberrechtsverletzung kann schwerwiegende Folgen haben.

Über Google Buchsuche

Das Ziel von Google besteht darin, die weltweiten Informationen zu organisieren und allgemein nutzbar und zugänglich zu machen. Google Buchsuche hilft Lesern dabei, die Bücher dieser Welt zu entdecken, und unterstützt Autoren und Verleger dabei, neue Zielgruppen zu erreichen. Den gesamten Buchtext können Sie im Internet unter `http://books.google.com` durchsuchen.

DEUTSCHE ZEITSCHRIFT

FÜR

CHIRURGIE.

HERAUSGEGEBEN

VON

PROF. BARDENHEUER IN KÖLN, PROF. v. BERGMANN IN BERLIN, PROF. BIER IN BONN, PROF. CH. H. BRAUN IN GÖTTINGEN, DR. v. BURCKHARDT IN STUTTGART. PROF. DOLLINGER IN BUDAPEST, PROF. v. EISELSBERG IN WIEN, PROF. ENDERLEN IN BASEL, DR. G. FISCHER IN HANNOVER, PROF. FRIEDRICH IN GREIFSWALD, PROF. GRASER IN ERLANGEN, PROF. HELFERICH IN KIEL, PROF. HILDEBRAND IN BERLIN, PROF. HOCHENEGG IN WIEN, DR. KAPPELER IN KONSTANZ. PROF. KOCHER IN BERN, PROF. KÖNIG IN BERLIN, PROF. KRÖNLEIN IN ZÜRICH, PROF. KÜSTER IN MARBURG, DR. C. LAUENSTEIN IN HAMBURG, PROF. LENNANDER IN UPSALA, PROF. v. LEUTHOLD IN BERLIN, PROF. MADELUNG IN STRASSBURG I. E., DR. MARTENS IN BERLIN, PROF. MÜLLER IN ROSTOCK, DR. A. NEUMANN IN BERLIN, PROF. PERTHES IN LEIPZIG, PROF. POPPERT IN GIESSEN, PROF. RIEDEL IN JENA, PROF. E. ROSE IN BERLIN, PROF. RYDYGIER IN LEMBERG, PROF. SCHÖNBORN IN WÜRZBURG. PROF. SONNENBURG IN BERLIN, PROF. TRENDELENBURG IN LEIPZIG, DR. WIESINGER IN HAMBURG. PROF. WITZEL IN BONN.

UND UNTER MITWIRKUNG VON

PROF. DR. ROSE
IN BERLIN

PROF. DR. TRENDELENBURG
IN LEIPZIG

PROF. DR. BIER
IN BONN

REDIGIERT VON

PROF. DR. HELFERICH
IN KIEL

Sechsundsiebzigster Band.

Mit 58 Abbildungen im Text und 5 Tafeln.

LEIPZIG,
VERLAG VON F. C. W. VOGEL
1905.

ROS[illegible] MEDICAL
NOV 25 1905
LIBRARY.

CATALOGUED
NOV 25 1905
E. H. B.

Inhalt des sechsundsiebzigsten Bandes.

Erstes Heft

ausgegeben Januar 1905.

Seite

I. Die Bluterfamilie Mampel in Kirchheim bei Heidelberg. II. Bericht. Von Dr. Hermann Lossen. (Mit Tafel I (Stammbaum) . . . 1

II. Aus der chirurgischen Abteilung des St. Marienhospitales. (Leiter Prof. Witzel.)
Zur Pathogenese und Radikaloperation der großen Mastdarmvorfälle. Von Oberarzt D. Wenzel 19

III. Mitteilung aus der 1. chirurg. Universitätsklinik zu Budapest. Direktor Prof. Dr. J. Dollinger.
Über den therapeutischen Ureterkatheterismas. Von Dr. G. v. Illyés. Privatdozent an der königl. ung. Universitätsklinik in Budapest. 33

IV. Experimentelle und histologische Beiträge zur Anatomie und Pathologie des Gelenkknorpels.
III. Histologische Untersuchungen über die Veränderungen des Knorpels bei der Gelenktuberkulose. Von Dr. Rudolf Seggel, Oberarzt des Krankenhauses in Geestemünde 42

V. Aus der chirurgischen Universitätsklinik zu Helsingfors.
Cheiloplastik bei totalem Verluste der Unterlippe. Eine Kombination der Morganschen „Visirplastik“ mit Schulténs Schleimhaut-Muskelplastik. Von Dozent Dr. E. Sandelin. (Mit 4 Abbildungen.) . 57

VI. Besprechungen:
1. Jahrbücher der Hamburgischen Staatskrankenanstalten (Helferich) 81
2. Handbuch der orthopädischen Chirurgie (Göbell-Kiel) 81
3. Samuel Goodwin Gant, Die Krankheiten des Mastdarms und des Afters (Göbell-Kiel) 82

Zweites und Drittes (Doppel-) Heft

ausgegeben Februar 1905.

VII. Aus der chirurgischen Klinik der kgl. Charité. Direktor Prof. Dr. Hildebrand.
Die sogenannten Stauungsblutungen infolge Überdrucks in Rumpf und dessen verschiedene Ursachen. Von Assistenzarzt Dr. Richard Milner. (Mit 1 Abbildung.) 85

Seite

VIII. Aus dem Elisabeth-Krankenhaus, Kassel.
Perorale Tubagen mit und ohne Druck, I. Teil. Perorale Tubage und pulmonale Narkose. II. Teil. Perorale Tubage mit Überdrucknarkose. Von Dr. Franz Kuhn, dir. Arzt. (Mit 5 Abbildungen.) 148

IX. Aus der chirurgischen Abteilung des Allgemeinen Krankenhauses Hamburg, St. Georg. (Oberarzt Dr. Wiesinger.)
Über einen Fall von intra- und extracraniell gelegenem Echinococcus. Von W. Schlagintweit, Secundärarzt. (Mit 10 Abbildungen.) 205

X. Aus dem pathologischen Institut der Universität Bonn.
Studien über Knorpelregeneration (nach experimentellen Untersuchungen am Kaninchenohr). Von Dr. M. Mori aus Japan. (Mit 2 Abbildungen im Text und Tafel II.) 217

XI. Aus der chirurgischen Abteilung (Prof. Dr. Jul. Hochenegg) und dem radiographischen Laboratorium der Wiener allgem. Poliklinik.
Über Frakturen der Fingerphalangen. Casuistische Mitteilungen. Von Dr. O. E. Schulz. (Mit 17 Abbildungen.) 232

XII. Aus der chirurgischen Abteilung der Magdeburger Krankenanstalt Sudenburg (Oberarzt Dr. Habs).
Über pathologische Frakturen (Spontan-Frakturen). Von Dr. Grunert, Oberarzt im Regiment Elisabeth, kommandiert zur Krankenanstalt 251

XIII. Kleinere Mitteilung:
Ein Fall vom Leberabszeß. Von Stabsarzt Dr. Otto Wendel, Ulm a. D. 290

XIV. Besprechung:
Ph. Bockenheimer und Fritz Frohse, Atlas typischer chirurgischer Operationen für Ärzte und Studierende (Helferich) . . 293

Literarische Neuigkeiten 294

Viertes bis Sechstes (Dreifaches) Heft

ausgegeben März 1905.

XV. Aus der chirurgischen Privatklinik von Dr. F. de Quervain, in Chaux-de-Fonds.
Über Darmverengerungen nach unblutiger oder blutiger Reposition eingeklemmter Brüche. Von Dr. L. Meyer 297

XVI. Aus der chirurgischen Abteilung des Spitales in Chaux-de-Fonds. Oberarzt Dr. F. de Quervain.
Beitrag zu der Frage von den primären Muskelangiomen. Von Dr. H. Sutter. (Mit Tafel III.) 368

XVII. Aus dem städtischen Krankenhause zu Worms a. Rh. (Prof. Dr. L. Heidenhain).
Geschichte eines Falles von chronischer Incarceration des Magens in einer angeborenen Zwerchfellhernie, welcher durch Laparotomie geheilt wurde, mit anschließenden Bemerkungen über die Möglichkeit, das Kardiacarcinom der Speiseröhre zu resecieren. Von Prof. Dr. L. Heidenhain 394

Seite

XVIII. Statistik und Casuistik über 290 histologisch untersuchte Hautcarcinome. Von Dr. med. Robert Borrmann, Privatdozent und 1. Assistent am pathologischen Institut in Göttingen 404

XIX. Aus der chirurgischen Universitätsklinik in Göttingen.
Über den durch Lage- und Gestaltsveränderungen des Colon bedingten vollkommenen und unvollkommenen Darmverschluß. Von Prof. Dr. Heinrich Braun. (Mit 13 Abbildungen im Text.) . 540

XX. Aus dem Privatambulatorium des Prof. A. Lorenz in Wien.
Ein Fall von angeborener, vererbter Verbildung beider Knie- und Ellenbogengelenke. Von Assistent Dr. Friedrich Roskoschny. (Mit Tafel IV.) 569

XXI—XII. Kleinere Mitteilungen:
Aus der chirurgischen Klinik zu Bonn (Prof. Dr. Bier).
Beitrag zur Shockwirkung bei Schrotschüssen. Von Dr. Schieffer, Oberarzt im Infanterie-Regt. Nr. 30 581

XXII. Aus der chirurgischen Klinik der königl. Charité.
Nachtrag zu dem Aufsatz: „Über die sogenannten Stauungsblutungen infolge Überdrucks im Rumpf“ (Heft 2/3 d. Bandes). Von Assistenzarzt Dr. Richard Milner 585

XXIII. Besprechung:
George M. Edebohls. The Surgical Treatment of Bright's Disease. (Göbell-Kiel) 590

Literarische Neuigkeiten 591

8825

BOSTON MEDICAL LIBRARY. NOV 25 1905

I.

Die Bluterfamilie Mampel in Kirchheim b. Heidelberg.

II. Bericht.

Von

Dr. **Hermann Lossen.**

(Mit Tafel I (Stammbaum).

In der Deutschen Zeitschrift für Chirurgie 7. Bd. 1876, S. 357, habe ich über eine „Bluterfamilie" in Kirchheim bei Heidelberg, die Familie Joh. Peter Mampel berichtet, deren erste Blutermitglieder durch Max Jos. von Chelius 1827 und durch Dr. Mutzenbecher 1841 bekannt geworden waren.

Seitdem sind 28 Jahre verflossen; die damals beginnende III. Generation ist inzwischen herangewachsen und weist schon zahlreiche Nachkommen, die IV. Generation auf. Da lohnt es sich schon der Mühe, diese interessante Familie einer neuen Untersuchung zu unterwerfen.

Die Familie Joh. Peter Mampel, von der ich einen vollständigen Stammbaum besitze, zählte am 1. Mai 1904, in unmittelbarer Abstammung, 212 Mitglieder, 111 männlichen, 96 weiblichen Geschlechtes, 5 Totgeborene, deren Geschlecht unbekannt blieb. In der I. Generation sind es 11 Mitglieder, 6 männlichen, 5 weiblichen Geschlechtes; in der II. 40, 22 männlichen, 18 weiblichen Geschlechtes; in der III. 74, 40 männlichen, 30 weiblichen Geschlechtes, 4 Totgeboren, deren Geschlecht nicht aufgezeichnet; in der IV. Generation endlich 87, 43 Knaben, 43 Mädchen, 1 totgeborenes Kind.

Die genaue Aufzeichnung des Stammbaumes wurde mir, wie früher durch Herrn Pfarrer Schmitthenner, so jetzt durch die liebenswürdige Bereitwilligkeit des Herrn Pfarrer Schmidt in Kirchheim ermöglicht, der mir die Geburts- und Sterberegister zur Verfügung stellte und ausziehen half. Ich kann es nicht unterlassen, ihm hierfür auch an dieser Stelle meinen besten Dank auszusprechen.

Da sich bei der Heiratsurkunde des Stammvaters der Familie

Joh. Peter Mampel, neben dem Namen seiner Frau, Katharina Andreas, der Vermerk findet: Tochter des Christoph Andreas, Stabhalter zu Bruchhausen bei Kirchheim und der Kathar. Christ. Raab aus Eppstein in d. Pfalz, so lag es nahe, in Eppstein bei Frankenthal Nachforschungen anzustellen. Eine Anfrage bei dem dortigen Pfarrer Michel, der schon 36 Jahre dort amtiert, hat leider gar keine Anhaltspunkte ergeben. Eine Familie Raab war selbst den ältesten Leuten unbekannt.

Unter den 207 Gliedern der Familie Mampel — 5 totgeborene abgerechnet — befinden sich 37 Bluter und zwar nur solche männlichen Geschlechtes, d. i. 37 unter 111 = 33.33 Proz., gerade $^1/_3$.

Ehe ich indessen weitere statistische Zahlen bringe, seien die kurzen Krankengeschichten der Bluter aufgeführt, wobei die in meiner ersten Mitteilung, 1876, beschriebenen Fälle, der Übersicht halber, wiederholt werden sollen.

I. Generation.

1. Georg Michael Mampel, geb. 1798, gest. 1853, litt seit seiner frühesten Kindheit an Blutflecken und größeren Blutunterlaufungen, die sich an verschiedenen Teilen des Körpers, besonders aber an den Armen und Beinen, ohne eine äußere Veranlassung zeigten. Sie kamen meist des Nachts zum Vorschein, so daß die Mutter den Knaben oft, ohne eine Spur von Flecken zu beobachten, zu Bett legte und ihn morgens, bedeckt mit Blutunterlaufungen, aufhob. Nach den unbedeutendsten Contusionen bekam er förmliche Blutgeschwülste. Aus den kleinsten Wunden blutete er profus. So verletzte er sich als 6 jähriger Knabe am Finger und verblutete beinahe. An Nasenbluten und Blutungen aus dem Zahnfleisch litt er sehr häufig. Auch hatte er zuweilen Blut im Harn. Zeitweise klagte er über heftige, reißende Schmerzen in einzelnen Gelenken, besonders den Kniegelenken. Meist waren dann auch Anschwellungen der betreffenden Gelenke vorhanden. Im späteren Alter ließ die Neigung zu Blutungen nach. M. konnte sich nunmehr ohne Gefahr Blutegel an die schmerzhaften Gelenke setzen. Die Wunden heilten ebenso rasch, wie bei einem Gesunden. Indessen nahmen die Gelenkschwellungen und Schmerzen mehr und mehr zu. Die meisten Gelenke waren etwas steif, der rechte Arm fast ganz unbeweglich geworden. Mampel heiratete im 27. Jahre. Seine Kinder, 3 Söhne, 4 Töchter waren keine Bluter. Er starb im 55. Lebensjahre. (von Chelius, Heidelberger klin. Annalen, Bd. 3, S. 344.)

2. Johann Peter Mampel, geb. 1802, gest. 1807, zeigte schon früh Symptome der Krankheit, fiel als 5 jähriger Knabe auf das Gesicht und verbutete aus Mund und Nase. Alter $5\,^1/_6$ Jahr.

3. Adam Mampel, geb. 1822, gest. 1837, war Bluter in hohem Grad. Er stieß sich als Knabe am linken Knie, bekam eine Gelenkanschwellung (Hämarthron), wurde hieran lange behandelt und behielt ein steifes Knie zurück. Er ging von da ab an Krücken. Als er einstens ein Brett überschreiten wollte, fiel er auf den Rücken und bekam alsbald Schmerzen in der Brust und dem rechten Oberarm. An der rechten Seite des Thorax

und am rechten Arm traten diffuse Anschwellungen und blaue Flecken auf, welche von Tag zu Tag zunahmen. Heftiger Durst und Erbrechen quälten den Kranken, bis er am 5. Tage nach dem Falle, unter Symptomen der Anaemie starb. Alter 14½ Jahr.

Die Section, im Auftrage von v. Chelius ausgeführt, zeigte fast überall am Körper bläuliche Flecken von Blutunterlaufungen herrührend, am stärksten an der Scapula und am Thorax. Nach Entfernung der Haut fand man an diesen Stellen eine ungeheuere Blutanhäufung im Unterhautzellgewebe, so zwar, daß fast alles von schwarzem, coaguliertem Blute durchsetzt war; ebenso zwischen und unter den Muskeln. Im übrigen war der Körper außerordentlich blutleer, ganz so, wie nach einem starken Blutverluste. Hier war dies um so merkwürdiger, als der Kranke durch keine Wunde irgend einen Tropfen Blut verloren hatte. Es lag eben fast alles Blut im Bindegewebe zwischen den Muskeln des Rückens und unter der Haut. Der Blutverlust kann somit mit Recht ein subcutaner genannt werden. In den Lungen fand man einen parenchymatösen Bluterguß, im linken Knie eine Ankylose. Die Blutgefäße boten, was Wandstärke und Porosität betraf, nichts Abnormes. (Mutzenbecher, Dissert. inaug. Heidelberg 1841.)

II. Generation.

4. Peter Teutsch, Sohn der Elisabeth Mampel, geb. 1821, gest. 1856, war sehr starker Bluter. Aus einer kleinen Hautabschürfung am Ellenbogen, die er im Streite erhielt, blutete er so stark, daß man für sein Leben fürchtete. Auch er litt an häufigen Gelenkanschwellungen. Im Trunke, dem er ergeben war, fiel er über einen Steinhaufen und gleich darauf im Zimmer mit dem Kopfe auf den Boden. Hierbei verletzte er sich an Wange und Nase und blutete mit Unterbrechungen 8 Tage, bis er am Blutverluste starb. Er war an mehreren Gelenken etwas steif. Sein Gesicht soll im Tode fast schwarz von Blutunterlaufungen gewesen sein. Alter 35 Jahre.

5. Philipp Jacob Teutsch, der Bruder des Vorhergehenden, geb. 1824, gest. 1836, zeigte schon früh Symptome der Bluterkrankheit. Als Knabe verletzte er sich am harten Gaumen und blutete aus der kleinen Wunde mit Unterbrechungen 8—10 Tage lang; er starb am Blutverluste. Bei der Sektion soll sich am Halse ein großer Tumor gefunden haben, der nur aus coaguliertem Blute bestand. Alter 12 Jahre.

6. Georg Teutsch, Bruder des Vorhergehenden, geb. 1830, gest. 1853, war ziemlich starker Bluter, litt oft an Gelenkschmerzen, blutete häufig aus der Nase und nach kleinen Verletzungen. Wegen heftigen Nasenblutens gab Mutzenbecher einmal das von Otto empfohlene Natr. sulf., worauf die Blutung stand. Nach dem Genusse neuen Weines bekam der Kranke Bluterbrechen und Nasenbluten und starb daran. Er war nicht lungenleidend. An den Gelenken, besonders den Kniegelenken, war er etwas steif. Alter 23 Jahre.

7. Christoph Teutsch, Bruder des Vorhergehenden, geb. 1833, gest. 1840, war hochgradiger Bluter, bekam infolge eines Schlages eine große Blutgeschwulst am Kopfe, die lange bestand, erst spät eröffnet und mit Compression behandelt wurde. An Gelenkschmerzen litt er häufig. Später fiel er, verletzte sich und blutete zu Tode. Alter 7 Jahre.

8. Carl Teutsch, Bruder des Vorhergehenden, geb. 1835, gest. 1835. Die Eltern bemerkten schon sehr frühzeitig bei dem Kinde Blutunterlaufungen unter der Haut. Er starb 11 Wochen alt. (Mutzenbecher).

9. Philipp Wendling, Sohn der Anna Katharina Mampel, geb. 1830, gest. 1890. Er ist Bluter in geringem Grade. An Blutunterlaufungen litt er als Kind selten, blutete aber oft aus dem Zahnfleisch. Seine Lungen scheinen früher nicht ganz gesund gewesen zu sein. Bei dem Militär bekam er starkes Blutspeien und wurde entlassen. Er blutete später noch leicht am Zahnfleisch, war aber sonst ganz gesund. 1856 heiratete er eine gebor. Windisch. Seine Kinder, 4 Knaben, 4 Mädchen, sind keine Bluter; 6 starben frühzeitig. Alter 60 Jahre.

10. Johannes Wendling I, Bruder des Vorhergehenden, geb. 1833, gest. 1833, lebte nur 10 Tage, doch wollen die Eltern an ihm schon Blutflecken beobachtet haben. (Mutzenbecher).

11. Christoph Wendling, Bruder des Vorhergehenden, geb. 1834, gest. 1837, verletzte sich und blutete aus der kleinen Wunde sehr stark. Er starb nicht lange nachher an der Halsbräune. Alter 3 Jahre.

12. Joh. Jacob Wendling, Bruder des Vorhergehenden, geb. 1839, gest. 1873, war sehr starker Bluter. Als zweijähriges Kind blutete er aus der unverletzten Oberlippe so heftig, daß die Eltern Hülfe in der Heidelberger chirurg. Klinik suchten. Das Ferrum cand. wurde dreimal angewendet. Zweimal kehrte die Blutung wieder und stand erst nach der dritten Kauterisation. In späteren Jahren hatte Pat. öfters Blut im Harn. 1866 trat nach vorausgegangenem Blutharnen plötzlich eine Verstopfung der Urethra ein. Pat. eilte unter den heftigsten Schmerzen in die Heidelberger chir. Klinik. Hier wurde die Blase mit Eiswasser ausgespült. Die Blutung schien zu stehen, kehrte indessen nach wenigen Stunden noch einmal wieder. Der Kranke entleerte spontan $^1/_3$ Uringlas nahezu reinen Blutes, welches alsbald coagulierte. Im Jahre 1873 verheiratete sich Jacob Wendling in Amerika, starb aber 3 Wochen nachher an einer heftigen Lungenblutung. Er soll nie an den Lungen gelitten haben. Alter 34 Jahre. Ein Kind von ihm, ein Mädchen, ist kein Bluter.

13. Johannes Wendling II, Bruder des Vorhergehenden, geb. 1841, gest. 1848, wurde beim Spielen mit einer aus Holz geschnitzten Zigarrenspitze am harten Gaumen verletzt und verblutete sich während weniger Tage. Alter 7 Jahre.

14. Georg Michael Wendling, Bruder des Vorhergehenden, geb. 1843, gest. 1844, fiel mit dem Munde auf die Kante eines Holztürchens und verblutete aus der erlittenen Lippenwunde. Alter $1^1/_2$ Jahre.

15. Georg Wendling, Bruder des Vorhergehenden, geb. 1853, gest. 1854, bekam schon sehr früh bei der geringsten Veranlassung Blutunterlaufungen. Er starb während des Zahnens. Alter $1^1/_6$ Jahr.

16. Carl Philipp Wendling, Bruder des Vorhergehenden, geb. 1854. Er ist sog. „innerlicher“ Bluter; leidet zwar nicht an Blutungen unter die Haut, oder in die inneren Höhlen, klagt aber zeitweise über Blutandrang nach dem Kopfe, Atembeschwerden, Herzklopfen. 1876 hatte er übrigens auch eine ziemlich heftige Blutung aus dem Zahnfleisch. Die genaue Untersuchung der inneren Organe (1876) ergab, außer einer Milzschwellung und leichter Spitzendämpfung, nichts Abnormes. Insbesondere

sind Herzdämpfung und Herztöne vollkommen normal. Auch zur Zeit der „Wallungen" konnte nichts Abnormes nachgewiesen werden. Pat. ist von mittlerer Größe, ziemlich kräftig gebaut und von blühendem Aussehen. Haut derb; Venen nicht durchscheinend. Er heiratete 1877. Seine Kinder, 7 Knaben und 1 Mädchen, sind keine Bluter.

III. Generation.

17. Philipp Schneider, Sohn der Kathar. Teutsch, einer Schwester der Bluter 4—8, geb. 1856. Er wurde zu den Dragonern eingezogen und bekam nach starkem Trabreiten mehrfach Blutungen aus den Lungen; früher hatte man, nach Aussage seiner Mutter, nie Erscheinungen der Bluterkrankheit an ihm bemerkt. Der Fall erinnert an Philipp Wendling Nr. 9. Er heiratete 1881 und in II. Ehe 1885. Seine Kinder, 5 Töchter und 2 Söhne, sind keine Bluter.

18. Peter Koch, Sohn der Maria Kathar. Teutsch, geb. 1861. Er blutete als Kind aus der Nase, bekam 1899, ohne nachweisbare Ursache Blutbrechen, klagte 1901 über Herzklopfen bei raschem Gehen, will bei Verwundung stark bluten.

19. Jacob Koch, Bruder des Vorhergehenden, geb. 1872, klagt über öfteres Herzklopfen, Schwindel, öfteres Nasenbluten.

20. Philipp Teutsch, Sohn der Barbara Teutsch, geb. 1864, blutete öfters aus der Nase und soll einmal nachts, ohne nachweisbare Veranlassung, aus dem Munde geblutet haben, leidet an Herzklopfen. Heiratete 1888 Susanna Koch, Schwester der Bluter 18 und 19, geb. 1867. Seine Kinder: 5 Töchter, 1 Sohn, Bluter Nr. 29.

21. Philipp Jacob Teutsch, Bruder des Vorhergehenden, geb. 1866, blutet leicht aus der Nase und soll ebenso, wie sein Bruder, einmal ohne nachweisbare Verletzung aus dem Munde geblutet haben. Blutunterlaufungen selten. Verheiratet mit Marg. Ziegler 1891. 2 Mädchen, 4 Knaben, keine Bluter.

22. Adam Teutsch, Bruder des Vorhergehenden, geb. 1872, blutete im Oktober 1879 aus zwei Stellen des harten Gaumens, ohne nachweisbare Verletzung. Blutung stand auf öftere örtliche Anwendung eines „weißen Pulvers" nach einigen Tagen. Heiratete 1896; Kinder: 1 Mädchen, 1 Knabe, keine Bluter.

23. Johannes Teutsch, Bruder des Vorhergehenden, geb. 1877, gest. 1902, blutete im Juni 1878 aus dem Mastdarm, wahrscheinlich aus einer durch harten Stuhl verursachten Schleimhautwunde. Die Blutung stand von selbst. Hatte vielfach Blutunterlaufungen unter die Haut. 1879 wurde er mir gebracht mit Blutung aus dem Oberlippenbändchen nach Fall auf das Gesicht. Thermokauter; Blutung steht dauernd. Eine spätere Blutung aus der Nase stand auf Eisenchlorid-Watte. 1882 kam er mit praller Schwellung des rechten Kniegelenks wiederum in meine Behandlung. Er war auf das rechte Knie gefallen, das seit 2 Tagen sehr schmerzhaft und heiß war. An der Innenseite des Gelenkes Blutunterlaufungen. Eis, feuchtwarme Umschläge, ruhige Lagerung; Knie versteifte allmählich. Im Sommer 1902 erkrankte er an Lungenentzündung mit Bluthusten und Lungengangrän. Er starb 3. Juli 1902. Alter 25 Jahre.

24. Philipp Sickmüller, Sohn der Elisabeth geb. Wendling, Schwester der Bluter 9—16, geb. 1861, blutete in der Jugend öfter aus

der Nase; bekam auch leicht Blutunterlaufungen bei Stoß; wurde 1880 von einem Pferd gegen den Fuß geschlagen und bekam eine ausgebreitete Blutunterlaufung; ist übrigens kein starker Bluter. Heiratete 1885. Seine Kinder: 3 Mädchen, 4 Knaben; keine Bluter.

25. Bernhard Sickmüller, Bruder des Vorhergehenden, geb. 13. Februar 1880, wurde am 5. Dezember 1880 mir zugebracht, weil er seit 4 Tagen aus dem Oberlippenbändchen blutete — er war auf den Mund gefallen — und seit 1 Tag aus dem 4. Finger der linken Hand — Schnittwunde. Thermokauter an beiden blutenden Stellen; Blutung stand. Am andern Tage sickerte wieder Blut aus dem Oberlippenbändchen; da aber die Blutung zeitweise von selbst stand, wurde das Kind nicht wieder nach Heidelberg gebracht. Seit 10. Dezember 1880 Blutung dauernd, ziemlich stark; in letzter Nacht Kind etwas anaemisch; am 12. Dezember 1880 mir zugebracht. Thermokauter zweimal; Eisenchlorid-Watte. Lippenbandwunde heilte; Fingerblutung war seit 5. Dezember nicht mehr eingetreten. Starb 2. Dezember 1888 an Verblutung. Alter 8 Jahre.

26. Carl Philipp Rehm, Sohn der Magdalene Wendling, Schwester der Bluter 9—16, geb. 1873, blutete in seiner frühesten Kindheit einmal sehr heftig aus einem Blutegelstiche, bekam schon durch das Reiben der Beinkleider Blutunterlaufungen. Im September 1875 kam er, aus zwei kleinen Wunden am harten Gaumen blutend, in die chirurg. Klinik zu Heidelberg. Die Blutung hatte mit Unterbrechungen 3 Tage gedauert. Nach zweimaligem Betupfen mit Eisenchlorid stand die Blutung, kehrte indessen nach einigen Stunden wieder, um dann nach einer nochmaligen Ätzung dauernd auszubleiben. 1878 stieß er sich mit einem Hölzchen gegen die Innenseite der Oberlippe und verletzte das Lippenbändchen. Blutung mit Unterbrechungen 12 Tage lang, stand auf Eisenchlorid-Watte nur zeitweise, endgültig erst nach Kauterisation mit Paquelin. Er hatte 1880 eine Anschwellung am Knie, ohne nachweisbaren Stoß oder Fall, die bei ruhiger Lage und feuchtwarmen Umschlägen verschwand. Er heiratete 1902; zwei Töchter. Blutete im Juni 1904 aus den Nieren.

27. Wilhelm Rehm II, Bruder des Vorhergehenden, geb. 1877, gest. 1880, blutete 1878 10 Tage lang aus dem Zahnfleisch, worauf die Blutung von selbst stand. Wurde im Mai 1880 von einem leeren Wagen überfahren. Die Räder waren über den Beckenrand und beide Oberschenkel gegangen. Ich sah ihn am 30. Mai 1880, ungefähr 3 Tage nach der Verletzung. Überall an beiden Oberschenkeln Blutunterlaufungen, ebenso Blutungen in beiden Kniegelenken, wahrscheinlich auch im Unterleib. Kind blaß; sehr kleiner frequenter Puls; nirgends ein Knochenbruch. Prognosis pessima. Kind starb am folgenden Tag. Alter 3 Jahre.

28. Georg Rehm, Bruder des Vorhergehenden, geb. 1895, gest. 1896, blutete am 23. Mai 1896 aus dem Zahnfleisch, zwischen den beiden Schneidezähnen und dem Frenulum der Oberlippe. Blutung stand auf mehrfache Anwendung des Thermokauter. Kind starb dennoch am 25. Mai 1896. Alter $1\frac{1}{4}$ Jahr.

IV. Generation.

29. Adam Teutsch II, Sohn des Bluters Nr. 20 und der Susanna Koch, Schwester der Bluter Nr. 18 u. 19, geb. 2. August 1898, bekommt

bei geringen Anlässen Blutunterlaufungen unter die Haut, blutet auch häufig aus der Nase. 21. Oktober 1902 blutete er aus einer kleinen Rißwunde der Zungenspitze. Die Blutung stand erst nach mehrmaliger Anwendung des Thermokauter. Er leidet auch häufig an Gelenkschwellungen, besonders an den beiden Kniegelenken.

30. Peter Klingmann, Sohn der Eva Rosina Sickmüller, Schwester der Bluter Nr. 24 und 25, geb. 24. Oktober 1893, gest. 8. November 1893. Verblutete aus der Nabelschnur. Alter 15 Tage.

31. Ludwig Klingmann, Bruder des Vorhergehenden, geb. 14. Februar 1895, gest. 25. Dezember 1897, blutete im Alter von 5 Wochen 3 Tage lang aus der Nabelschnur. Im Mai 1896 bekam er einen starken Bluterguß am linken Unterschenkel, besonders in der Malleolengegend. Durch Fall verletzte er sich an der Oberlippe und verblutete am 25. Dez. 1897. Alter $2^3/_4$ Jahre.

32. Jacob Klingmann, Bruder des Vorhergehenden, geb. 25. März 1897, blutete nach Fall auf den Kohlenkasten aus dem Zahnfleisch und an verschiedenen Stellen unter der Haut, starb an Verblutung am 25. Dezember 1897. Alter $^3/_4$ Jahre.

33. Georg Schweppler, Sohn der Veronica Sickmüller, Schwester der Bluter Nr. 24 und 25, geb. 10. November 1891, kam am 22. Februar 1894 mit Blutung aus dem Lippenbändchen in meine Behandlung. Die Blutung stand nach Anwendung der Platina candens. Am 21. März 1904 Anschwellung des linken Kniegelenks; er bekam überhaupt leicht Schwellungen am Knie- und Ellenbogengelenke.

34. Georg Michael Jäger, Sohn der Elisabeth Sickmüller, einer Schwester der Bluter Nr. 24 u. 25; geb. 14. März 1895, gest. 26. Mai 1897, blutete am 28. September 1895 aus einer kleinen Schnittwunde der Nasenspitze, die das Kind erlitt, während es auf dem Schoße der Mutter saß, die eben beim Brotschneiden war. Die Blutung stand erst nach mehrmaliger Anwendung des Thermokauter. Verblutete an einer Wunde der Unterlippe am 26. Mai 1897. Alter 2 Jahre.

35. Philipp Jäger, Bruder des Vorhergehenden, geb. 14. Mai 1898, blutete Ende Januar 1901 aus der Schleimhaut unter der Zunge. Thermokauter; Blutung stand. 1902 kam er mit einer kleinen Schnittwunde an der linken Halsseite, unter dem Unterkiefer, in die Luisenheilanstalt zu Heidelberg. Die Wunde, von einem Arzt geschnitten, der einen Absceß zu öffnen meinte, war voller Blutkoagula und ließ dünnes Blut aussickern. Die Blutung stand nach längerer Kompression; die Wunde heilte aus.

36. Carl Philipp Sauter, Sohn der Katharina Rehm, Schwester der Bluter Nr. 26—28, geb. 19. August 1895; bekam bei leichtem Anstoßen blaue Flecken; blutete öfters aus dem Zahnfleisch. Nach Bericht seines Vaters fiel er am 24. April 1904, $8^1/_2$ Uhr vormittags rücklings vom Stuhl auf den Hinterkopf, fühlte anfangs keinen Schmerz, sprang bis abends mit andern Kindern auf der Straße herum, schlief ruhig bis 4 Uhr morgens, klagte dann über Brechreiz und Kopfweh, blieb aber bei Bewußtsein. 5 Uhr morgens Erbrechen, dann wieder Wohlbefinden. $8^1/_2$ Uhr morgens Kopfschmerz; 9 Uhr, unter heftigem Schreien, Eintritt von Krämpfen; dann Bewußtlosigkeit; Tod $10^1/_2$ Uhr, 25. April 1904. Alter $8^3/_4$ Jahre.

37. Hermann Bernhard Sauter, Bruder des Vorhergehenden, geb. 29. November 1902, starb an „Herzschlag“ am 23. Dezember 1902. Alter 1 Monat.

Diese 37 Krankengeschichten entstammen teils den schon in meiner Abhandlung vom Jahre 1876 erwähnten Berichten von Max Jos. von Chelius und Dr. Mutzenbecher (1—12), teils den eigenen Beobachtungen und Untersuchungen, unterstützt durch die durchaus glaubwürdigen Angaben der Frauen Phil. Jac. Teutsch, Elisabeth geb. Mampel und Christoph Wendling, Anna Katharina geb. Mampel (13—16), sowie der ebenso zuverlässigen Frau Georg Teutsch, Barbara geb. Phil. Jacob Teutsch I und des Carl Phil. Rehm (17—37).

Fassen wir nun das Wesentliche aus den 37 Berichten zusammen, so ist zunächst auf den Sitz der Blutungen und deren unmittelbare Ursachen hinzuweisen.

Am häufigsten vertreten finden sich Blutungen unter die Haut, und zwar 16 mal — Fälle 1. 3. 7. 8. 9. 10. 15. 21. 23. 24. 26. 27. 29. 31. 32. 36; sie sind auch für den Laien ein Hauptmerkmal der Bluterkrankheit. Entstanden waren sie durch Fall, Stoß, Quetschung; bei einem Bluter (Nr. 26) wird selbst das Reiben der Beinkleider beschuldigt. Im Falle Nr. 1 wird von der Mutter des Kindes behauptet, die subcutanen Blutungen seien häufig über Nacht „von selbst“ entstanden. Da die Kinder sich nachts vielfach im Bette herumwälzen und sich dann leicht an der Bettlade anstoßen, so dürften die „von selbst entstandenen Blutunterlaufungen“ wohl auch auf Stoß und Quetschung zurückzuführen sein. Die Blutflecken und Blutbeulen wurden, wie gewöhnlich mit der Zeit resorbiert; in einem Falle nur (Nr 7) mußte die Blutgeschwulst am Kopfe eingeschnitten werden und heilte nach Compression. Besonders bemerkenswert sind 2 Fälle, Nr. 3 und 27, in welchen infolge ausgedehnter subcutaner und intermuskulärer Blutergüsse, einmal nach Fall auf den Rücken, das andere Mal nach Überfahren der Beckengegend und der beiden Oberschenkel, der Tod durch Anaemie eintrat.

Wunden der äußeren Haut, 10mal angeführt (Fälle 1. 4. 6. 7. 11. 18. 25. 26. 34. 35.) waren stets kleine Stich-, Schnitt- und Rißwunden, die nur die Gebiete kleinster Arterien und Venen verletzten. Gleichwohl war die Blutung in 2 Fällen, 4 und 7, eine so schwer zu stillende, daß beide mit Tod durch Verblutung endeten.

Hierher gehören auch die beiden Nabelschnurblutungen (Fälle 30, 31) bei Neugeborenen, von denen die eine (30) zum Tod führte.

Eine große Rolle spielen die Verletzungen der Schleimhaut der Nasenhöhle, der Lippen, des Mundes, der Zunge.

Blutungen aus der Nase, und zwar leicht und häufig auftretende, werden in 10 Fällen (1. 2. 6. 18. 19. 20. 21. 23. 24. 29.) besonders hervorgehoben und gelten, wie die Blutunterlaufungen unter die Haut, als ein Hauptmerkmal der Bluterkrankheit. Sie sind ohne Zweifel, wie auch sonst das Nasenbluten, die Folge kleiner Verletzungen der Nasenschleimhaut durch Kratzen, oder heftiges Schneuzen, treten nur häufiger und hartnäckiger auf.

An den Lippen, deren Blutung 9mal vertreten ist (Fälle 2. 12. 14. 23. 25. 26. 31. 33. 34.), ist es vorzugsweise das kleine Oberlippenbändchen, welches von der Basis der Oberlippe zum Zahnfleisch zieht, dessen Einriß zu recht hartnäckigen Blutungen geführt hat. Fall auf den Mund ist meist die Veranlassung gewesen, sonst wohl auch das unvorsichtige Einführen von Eßinstrumenten. Die Blutungen ließen sich immer recht schwer stillen und hatten in 5 Fällen (2. 14. 25. 31. 34.) den Tod zur Folge.

Ähnliche Ursachen, Fall auf den Mund, Verletzung durch Instrumente lagen auch den Zahnfleischblutungen zu Grunde, die 9 mal (1. 9. 16. 20. 21. 27. 28. 32. 36.) genannt werden, ebenfalls der Blutstillung große Schwierigkeiten machten und 2mal (28. 32) den Tod durch Anaemie bedingten.

Auch die 4 Verletzungen am harten Gaumen (Fälle 5. 13. 22. 26.) zeigten sich als recht gefährliche; 2 (5 u. 13) endeten tödlich.

Die Zunge wurde in 2 Fällen (29. 35) verwnndet; ihre Blutung war recht schwer zu stillen.

Von anderen Schleimhautblutungen sind die des Magens hervorzuheben, in zwei Fällen, 6 und 18, hervorgerufen durch heftiges Erbrechen. Das Blutbrechen veranlaßte in Fall 6 den Tod.

Aus dem Mastdarme blutete Nr. 23; die Blutung war wahrscheinlich durch das Vorbeipassieren harter Kotmassen bedingt..

Blutharnen wurde dreimal beobachtet. In den Fällen 1 und 12 war die Quelle der Blutung die Blasenschleimhaut; eine unmittelbare Ursache, Quetschung der Bauchdecken, oder sonst ein Trauma findet sich nicht angegeben. In Fall 12 trat die Blutung so heftig auf, daß die Harnröhre durch Blutgerinnsel verstopft und der Katheter notwendig wurde. In Fall 26 soll, wie der Kranke später angab, eine Nierenblutung bestanden haben, deren Veranlassung unbekannt blieb.

Lungenblutung wird 4 mal erwähnt (Fälle 9. 12. 17. 23.). In den Fällen 9 und 17 handelte es sich um starke körperliche Anstrengungen

bei militärischen Übungen, Märsche (9.), Trabreiten (17.); in Fall 12, der tödlich endete, fehlt die Angabe der Ursache; in Fall 23 bestand eine Lungenentzündung, die unter heftigen Lungenblutungen und Gangrän des Lungengewebes verlief und mit dem Tod endete. Es liegt nahe, anzunehmen, daß der Lungenbrand durch interlobuläre Blutungen bedingt war.

Blutungen in die Hirnhäute und das Gehirn müssen bei Fall 36 angenommen werden, und zwar hervorgerufen durch Fall auf den Hinterkopf. Ein diese Annahme bestätigender Sektionsbefund fehlt leider.

Sehr bemerkenswert sind die Schwellungen der Gelenke, besonders des Kniegelenks. Sie sind als Teilerscheinung der Bluterkrankheit längst bekannt, wurden schon von Elsässer, Nasse, Wachsmuth u. A. erwähnt, aber teils als Gelenkrheumatismus, teils als „Tumor albus" gedeutet. Dubois, 1840, scheint der erste gewesen zu sein, der diese Schwellungen auf Blutungen in die Gelenkkapsel zurückführte, und später haben Camman, Simon, Assmann Reinert u. A. klinische und pathologisch-anatomische Beweise erbracht.[1])

Ich habe mich schon in meiner ersten Mitteilung, 1876, für die Gelenkblutung ausgesprochen. Die rasch eintretende Schwellung, meist nach Fall, Stoß, Zerrung, oder einer Überanstrengung des Gelenkes, ließ eine andere Deutung nicht zu.

Wie die Überanstrengung eines Gelenkes bei Blutern wirken kann, beobachtete ich auch bei einem Studenten aus Hamburg, der als Bluter von Dr. Mutzenbecher an mich empfohlen worden war. Er kam eines Tages mit stark geschwollenem, fluktuierendem rechtem Ellenbogengelenk zu mir und berichtete, er habe tags zuvor 3—4 Stunden Billard gespielt und danach die schmerzhafte Schwellung bekommen.

Daß sich dem in die Kapsel ergossenen Blute nach einigen Stunden ein seröses Exsudat beimischt, ja, daß das Gelenk sich zuweilen heiß und prall gespannt anfühlt, ändert an der Deutung der ersten Schwellung nichts. Wir sehen das Gleiche an traumatischen Gelenkschwellungen gesunder Menschen.

Am häufigsten ist das Kniegelenk Sitz der Blutung, wie ja gerade dieses Gelenk, zumal im Kindesalter, traumatischen Einflüssen am meisten ausgesetzt ist. Unter den 9 Fällen von Gelenkschwellung und Gelenkschmerzen, die sich unter den oben angeführten Krankenberichten

1) Vergl. Carl Bertrand; Über die Zulässigkeit grösserer Operationen bei Blutern. Diss. inang. Heidelberg. 1892 S. 9f.

finden, (Fälle 1. 3. 4. 6. 7. 23. 26. 29. 33.), ist das Kniegelenk 6 mal besonders genannt (1. 3. 23. 26. 29. 33.), 1 mal das Ellenbogengelenk (Fall 33).

Der weitere Verlauf der Gelenkblutung ist in der Regel der, daß das Blut allmählich, rascher unter Massage und feuchtwarmen Umschlägen, aufgesogen wird. Nach wiederholten Blutungen bleibt meist ein leichter seröser Erguß und eine geringe Steifigkeit des Gelenks zurück. In einzelnen Fällen (1. 3. 4. 6. 23.) wird gemeldet, daß nach Jahren die befallenen Gelenke mehr und mehr versteiften, offenbar durch eine fortschreitende adhäsive Synovitis. „Tumor albus", also Gelenktuberkulose, habe ich nie gesehen; indessen ist es nicht unmöglich, daß derartige Bluter-Gelenke auch dem Einbruche von Tuberkelbazillen unterliegen.

Ein Gesamtbild der Familie „Mampel" liefert der hintenstehende große Stammbaum, Tafel I. Er umfaßt die Mitglieder von 4 Generationen, 207— abzüglich der 5 Totgeborenen, deren Geschlecht unbekannt blieb — und zwar 111 männlichen, 96 weiblichen Geschlechtes. Die männlichen Mitglieder sind mit einem Viereck, die weiblichen mit einem Kreis bezeichnet. Ein rot umrandetes Viereck bedeutet einen „Bluter", ein schwarzumrandetes einen „Nichtbluter". Der schwarzumrandete Kreis mit rotem Mittelpunkt bedeutet ein Mädchen aus einer Bluterfamilie; sie hat Bluter unter ihren Brüdern, oder eine Mutter, die Schwester von Blutern ist. Gestorben an Verblutung wird durch ein rotes Kreuz bezeichnet.

Der Stammbaum enthält unter 111 männlichen Mitgliedern 37 Bluter = 1/3. Von diesen sind 18 = 48.65 Proz, fast die Hälfte, an Verblutung zu Grund gegangen — an Blutung in das Unterhautbindegewebe und die Muskeln 2, an Wunden der Haut 2, der Lippen 5, des Zahnfleisches 2, des harten Gaumens 2, an Blutungen in den Magen 1, in das Gehirn 1, aus den Lungen 2, aus der Nabelschnur 1.

Die meisten Todesfälle durch Verblutung kamen im Kindesalter vor, 7 bis zum 3. Lebensjahre, 6 zwischen dem 3. und 10. Von hier ab werden sie seltener, im 2. Jahrzehnt 1, im 3. 2, endlich im 4. 2; hier nimmt auch die Neigung zu Blutungen ab, wie ich dies schon in meiner ersten Mitteilung erwähnt habe.

Unter den weiblichen Mitgliedern der Familie „Mampel" sind keine Bluter.

Eine genaue Durchsicht des Stammbaums zeigt sofort das auch bei anderen Bluterfamilien beobachtete Gesetz der Vererbung: Die Anlage zu Blutungen wird nur durch die Frauen über-

tragen, die selbst keine Bluter sind. Nur Männer sind Bluter, vererben aber, wenn sie Frauen aus gesunder Familie heiraten, die Bluteranlage nicht.

Dieses Vererbungsgesetz erleidet in der Familie „Mampel" keine einzige Ausnahme [1]). Recht hell und deutlich wird es beleuchtet durch den Fall „Familie Phil. Teutsch II (S. Stammbaum IV Generation). Teutsch heiratete seine Base, Susanna. Koch aus Friedrichsfeld bei Heidelberg, die Tochter der Maria Katharina aus der Familie Phil. Jac. Teutsch I und die Schwester zweier, allerdings geringgradiger Bluter. Aus der Ehe stammen 7 Kinder, 6 Mädchen, 1 Knabe; der Knabe ist Bluter. Hätte Teutsch, der selbst Bluter, eine gesunde Frau geheiratet, so hätte er keine Bluter erzeugt, ebensowenig wie sein Bruder, der ebenfalls Bluter, eine gesunde Frau geehelicht hat.

Nur männliche Mitglieder sind Bluter, so lautet das Vererbungsgesetz in der Familie „Mampel", aber nicht alle sind es. Oben wurde das Verhältnis der Bluter zur Anzahl der männlichen Mitglieder der Familie auf 37 zu 111 = 33.33 Proz. = 1/3 angegeben. Dies ist nicht ganz richtig; denn nicht die Gesamtzahl der männlichen Mitglieder darf der Rechnung zu Grund gelegt werden, sondern nur die Anzahl männlicher Mitglieder der 19 Bluterfamilien. In dem Stammbaum sind diese gekennzeichnet durch die Mutter, die als Zeichen einen schwarzen Kreis mit rotem Mittelpunkte trägt, während die Mütter bluterfreier, immuner Familien nur einen schwarzen Kreis führen. Die Anzahl männlicher Mitglieder in 19 Bluterfamilien beträgt 82. Berechnet man auf diese Zahl 37 Bluter, so ergibt sich der Prozentsatz 45.14, fast die Hälfte. Er wechselt übrigens in den einzelnen Generationen, beträgt in der I. 3:6 = 50.00 Proz., in der II. 13:19 = 68.42 Proz., in der III. 12:29 = 41.38 Proz., in der IV. 9:28 = 32.14 Proz. Die Neigung zu Blutungen war also in der II. Generation am stärksten, und zwar in den kinderreichen Familien Teutsch und Wendling. In der III. ist ein Rückgang zu bemerken, ebenso in der IV. Ob dies ein allmähliches Erlöschen bedeutet, bezweifle ich. Schon die

---

1) Zwei Fälle schienen das Vererbungsgesetz zu durchbrechen: 1. Ein Söhnchen des Karl Philipp Wendling, der, selbst Bluter, eine gesunde Frau geheiratet hat, sollte bei seinem frühen Tode „ganz blau" gewesen sein. Die Nachfrage bei dem zuletzt zugezogenen Arzte ergab, daß das Kind nicht etwa an subkutanen Blutungen, sondern an Kinderkrämpfen„ ‚Freisen", gestorben ist. — 2. Eine Tochter des Heinr. Sauter, der eine Bluterin zur Frau und zwei Bluter-Knaben hat, sollte „Blutspeien" bekommen haben. Das Kind lag in der hiesigen Kinderklinik an Lungenentzündung krank und zeigte die bekannten pneumonischen Sputa.

Steigerung der Anzahl der Bluter von der I. Generation zur II. würde dagegen sprechen. Es scheint dieser Wechsel in den Prozentzahlen vielmehr von einer ganzen Reihe von Ursachen abzuhängen. Einmal von der Anzahl der Knaben gegenüber den Mädchen: in der III. Generation 29 zu 25, in der IV. 28 zu 26, in der II. dagegen 19 zu 13; ferner von der Menge der Heiraten der Mädchen; dann von dem Kinderreichtum: — in der II. Generation 32 Kinder, 19 Knaben, 13 Mädchen in 2 Familien; in der III. Generation 58 Kinder, 29 Knaben, 25 Mädchen, (4 tot Geborene) in 7 Familien; in der IV. Generation 55 Kinder, 28 Knaben, 26 Mädchen (1 tot geboren) in 9 Familien Endlich fällt die Sterblichkeit der Kinder im frühesten Alter, vor dem ersten ½ Jahr, in die Wagschale; sie betrifft, wie wir noch hören werden, die Knaben mehr, als die Mädchen, zumal in der III. und IV. Generation.

Sehr bemerkenswert ist die große Fruchtbarkeit in Bluterfamilien. Wir zählen unter den 19 zur Familie „Mampel" gehörigen 4 mit 19 Kindern, 2 mit 13, 2 mitt 11, mehrere mit 10, 9, 8 Kindern. Dagegen weisen unter den 12 Nichtbluterfamilien nur 2 eine Zahl von 8, nur 3 eine solche von 7, eine 6 Kinder auf; die übrigen zählen 3, 2, 1 Kind.

Dieser großen Fruchtbarkeit gegenüber steht eine auffallende Kindersterblichkeit vor Ablauf des I. Lebensjahres, ganz abgesehen von den Todesfällen durch Verblutung. Es starben von 212 Gliedern der Familie, Verblutung nicht mitgezählt, 57 vor Ende des 1. Lebensjahres; dazu kommen dann noch die mehrfach erwähnten tot geborenen Kinder. Scheidet man von diesen 57 Todesfällen diejenigen aus, die vor dem Ende des ersten Lebenshalbjahres liegen — es sind das meist solche, die durch Schwächlichkeit, Gehirnkrämpfe, profuse Durchfälle bedingt sind, während die andern den „Kinderkrankheiten" zugewiesen werden müssen — so starben vor vollendeten 6. Monaten:

I. Generation	2 Knaben	1 Mädchen	= 3
II. „ „	4 „	0 „	= 4
III. „ „	11 „	5 „	= 16
IV. „ „	13 „	6 „	= 19
Zusammen	30 „	12 „	= 42

Es starben nach 6 Monaten, vor vollendetem ersten Jahre

I. Generation	0 Knaben	0 Mädchen	= 0
II. „ „	2 „	2 „	= 4
III. „ „	1 „	4 „	= 5
IV. „ „	2 „	4 „	= 6
Zusammen	5 „	10 „	= 15

Es fällt auf, daß in dem Zeitraum bis zu ½ Jahre mehr Knaben, in dem bis zu 1 Jahre mehr Mädchen starben; in dem ersten ist das Verhältnis von Knaben zu Mädchen 30:12, im anderen 5:10.

Sollte die Bluterneigung in den ersten 6 Monaten durch innere, dem Beobachter entgangene Blutungen in das Gehirn, das Rückenmark den Tod verursacht haben? Ist es doch merkwürdig, daß die 5 Totgeborenen, ohne Geschlechtsangabe, und 1 totgeborener Knabe sämtlich den Bluterfamilien angehören. Ist überhaupt die Kindersterblichkeit in Bluterfamilien größer, als in bluterfreien, immunen Familien? Die beiden folgenden Tabellen sollen diese Frage beantworten.

Kindersterblichkeit in den 19 Bluterfamilien.

Generation	Gesamtzahl der Kinder	der Knab.	der Mädch.	† vor ½ Jahr Knab.	Mädch.	Summe	† v. d. 1. Jahr Knab.	Mädch.	Summe	Gesamtsumme der †
I	11	6	5	2	1	3	0	0	0	3
II	32	19	13	4	0	4	1	2	3	7
III	58	29	25	7	3	10	1	3	4	14
IV	55	28	26	8	2	10	1	3	4	14
Summen	156	82 + 5 † geb.	69	21	6	27	3	8	11	38

Von 156 Gliedern aus den 19 Bluterfamilien starben vor Ablauf der ersten 6 Monate 27 = 17.31 Proz., vor Ablauf des 1. Lebensjahres 11 = 7.01 Proz.

Kindersterblichkeit in den 12 bluterfreien Familien.

Generation	Gesamtzahl der Kinder	der Knab.	der Mädch.	† vor ½ Jahr			† v. d. 1. Jahr			Gesamtsumme der †
				Knab.	Mädch.	Summe	Knab.	Mädch.	Summe	
I	0	0	0	0	0	0	0	0	0	0
II	8	3	5	0	0	0	1	0	1	1
III	16	11	5	4	2	6	0	1	1	7
IV	32	15	17	5	4	9	1	1	2	11
Summen	56	29	27	9	6	15	2	2	4	19

Von 56 Gliedern aus den 12 bluterfreien Familien starben vor Ablauf der ersten 6 Monate 15 = 26.76 Proz., vor Ablauf des ersten Lebensjahres 4 = 7.14 Proz.

Nicht also die Bluter-Familien, sondern die bluterfreien weisen vor Ablauf der ersten 6 Monate die größte Kindersterblichkeit auf: 26.76, Proz. gegen 17.31 Proz., während die Sterblichkeit vor Ablauf des ersten Lebensjahres in beiden Familiengruppen so ziemlich die gleiche ist. Das zeigen die beiden Tabellen. Nach Gründen hier zu suchen, hat keinen Zweck; die zur Berechnung herangezogenen Zahlen sind zu klein. Aber einen Wert hat das Rechnungsergebnis doch, den zahlenmäßigen Beweis nämlich, daß in der Bluterfamilie Mampel die scheinbar so große Kindersterblichkeit durchaus keine abnorme ist.

In ihren 4 Generationen liefert die Familie „Mampel" das Bild einer Bluterfamilie, wie es anschaulicher wohl kaum gegeben werden kann. Sie zeigt in allem, auch in der Gesetzmäßigkeit der Vererbung, die Erscheinungen, welche im Anfange des vergangenen Jahrhunderts Otto-Philadelphia, Nasse, Schönlein, später Grandidier u. A. veranlaßten, in ihnen eine Krankheit sui generis zu sehen. Im großen ganzen wird an dieser Auffassung auch festgehalten. Durchsichtet man aber die Literatur der letzten 30 Jahre, so finden sich Einzelfälle genug, die wegen schwer zu stillender Blutung bei Operationen und Verletzungen zur Haemophilie gerechnet werden, während sie weit eher dem Skorbut, oder anderen Blutanomalien angehören. Es wird eben viel zu wenig Gewicht auf die Erblichkeit der Bluterneigung gelegt; man fragt nicht lang, ob nachgewiesen ist, daß der Blutende von Geburt an die Neigung zu Blutungen besessen hat, ob Vorfahren oder Verwandte von ihm Bluter waren, oder sind. Und doch ist die Bluter-

krankheit gerade durch diese eigentümliche Vererbung gekennzeichnet. Das kann nicht genug betont werden.

Durch das vielfach beliebte Weitstecken der Grenzen in dem klinischen Bilde der Haemophilie konnte es auch nur geschehen, daß Wilh. Koch in seiner Monographie über „Die Bluterkrankheit in ihren Varianten“ [1]) zu dem Schlusse gelangt, Skorbut, Purpura haemorrhagica, Haemophilie seien eine und dieselbe Krankheit. Und ohne weitere Beweise nimmt er als Ursache die Infektion mit einem noch unbekannten belebten Virus an. Ich kann mir eine derartige Auffassung nur daraus erklären, daß Wilh. Koch seine Kenntnisse über Haemophilie nur aus Büchern geschöpft hat. Wer jemals eine Bluterfamilie längere Zeit hindurch beobachtet und studiert hat, dem kann ein solcher Gedanke gar nicht kommen. Das Bild der Bluterkrankheit ist ja allerdings ein sehr buntes und mannigfaltiges, aber alle Erscheinungen, wo immer am Körper sie auftreten, lassen sich allesamt zusammenfassen und erklären durch die leichte Verletzbarkeit der kleinsten Gefäße und die schwierige Stillung der Blutung, sie mag nun auf die Oberfläche der Haut und Schleimhaut, oder in Körperhöhlen und Gewebespalten erfolgt sein. Hierzu tritt dann als Hauptmoment und Hauptkennzeichen der Charakter der angeborenen, der ererbten Krankheit.

Und diese Vererbung ist nichts Gemachtes, im Kopfe des Darstellers Erdachtes, wie Wilh. Koch (l. c. Seite 165—171) zu beweisen sucht; sie ist in vielen Bluterfamilien durch Generationen hindurch beobachtet, in unserer Familie „Mampel“ nicht etwa nur durch die Aussagen von Familienmitgliedern und Notizen in Sterberegistern erhärtet, sondern durch langjährige klinische Beobachtungen und Aufzeichnungen glaubwürdiger Ärzte über allen Zweifel gehoben. Sie ist so sicher bewiesen, wie die Vererbung der Farbenblindheit, der progressiven Muskelhypertrophie, der Exostosen und anderer Krankheiten.

Auf welche Weise und in wie langer Zeit sich eine solche erbliche Anlage zu Blutungen ausbildet, wie überhaupt erbliche Anlagen, pathologische und physiologische entstehen und wie sie sich forterben, das zu untersuchen überlasse ich den pathologischen Anatomen und Embryologen, von denen sich eine ganze Anzahl mit dieser schwierigen Frage beschäftigt. Die Vererbung einfach abzuleugnen, weil man sie zur Zeit noch nicht erklären kann, halte ich für unwissenschaftlich.

Über die Ursachen der Haemophilie sind wir auch heute noch vollkommen im Unklaren. Doch zeigt sich bei Durchsicht der

1) Deutsche Chirurge von Billroth u. Luecke, Lief. 12, 1889.

Literatur, seit meiner ersten Abhandlung über die Bluterfamilie „Mampel", der erfreuliche Fortschritt, daß die Beobachter mehr und mehr ihr Augenmerk auf das Blut, dessen Morphologie und Chemie lenken und dort den Grund zur mangelhaften, oder sagen wir besser, verlangsamten Blutstillung suchen.

Bekanntlich haben schon die ersten Schriftsteller über Bluterkrankheit angenommen, das Blut dieser Leute sei fibrinarm, gerinne deshalb nicht. Man ließ diese Ansicht später fallen, weil zahlreiche Erfahrungen lehrten, daß das Blut von Blutern tatsächlich gerinnt und sich blutstillenden, thermischen und chemischen Mitteln gegenüber verhält, wie Blut von Gesunden. Das ist richtig; ich kann es nach einer fast 30jährigen Praxis in der Bluterfamilie „Mampel" bestätigen. Die blutenden Kinder sind mir, mit wenigen Ausnahmen, zur Behandlung zugebracht worden, und ich bin mit Eisenchlorid-Watte, Ferropyrin, am sichersten mit der rothglühenden Platina candens immer insoweit zum Ziel gekommen, daß die Blutung stand. Es bildete sich immer ein Gerinnsel; aber die Gerinnung ging offenbar nur langsam vor sich, verbreitete sich nicht weit genug in das Gewebe, haftete nicht fest in den Gewebsfasern. Eine leichte Berührung streifte den Schorf ab; bei den häufigen Wunden an Lippen, Lippenbändchen, Zunge, hartem Gaumen brachte das Saugen und Lecken des Kindes die Gerinnsel zur Ablösung, und das Aussickern von Blut begann aufs neue. Eine ganze Anzahl von Kindern hat sich auf solche Weise im Verlauf von wenigen Tagen verblutet. In andern Fällen blutete es hinter dem Gerinnsel langsam weiter, und der wachsende Druck flüssigen Blutes schwemmte allmählich den Schorf weg. Sehr viel sicherer war die Blutstillung, wenn nach der Verschorfung der Wunde durch Platina candens ein Druckverband von trockener aseptischer Gaze angelegt werden konnte; hierdurch wurden die Gerinnsel gestützt, bis Bindegewebsentwickelung die Coagula ersetzte. Aber ein derartiger Druckverband ist eben an Lippen-, Zungen- und Gaumenwunden nicht möglich.

Wenn ich in meiner ersten Abhandlung die mangelhafte Consolidation des Thrombus, d. i. das mangelhafte Durchwachsen des Thrombus durch junges Bindegewebe als Hindernis einer raschen endgültigen Blutstillung bei Blutern betont habe, so finde ich heute die Ursache der verlangsamten Blutstillung in einem uns noch unbekannten Chemismus im Blute. Nach heutiger Anschauung wird die Blutgerinnung dadurch hervorgebracht, daß aus einer im Blute vorhandenen Globulinart, dem Fibrinogen, das Fibrin durch ein Fibrinferment, das Thrombin ausgefällt wird. Nun könnte man annehmen, daß bei den

Haemophilen entweder dieses Thrombin nicht in der genügenden Menge vorhanden sei, oder Stoffe im Blute kreisten, welche die Wirkung des Fermentes verhindern. Die letztere Annahme würde einige Stützen finden in den Tatsachen, daß Alkalien und alkalisch reagierende Salze, daß eine aus den Mund- und Schlundteilen des Blutegels ausgezogene Substanz die Gerinnung im entleerten Menschenblute verhindert, ferner daß das entleerte Blut eines Tieres nicht gerinnt, dem im Leben Pepton eingespritzt worden ist.[1])

Seit Wiederaufnahme meiner Studien an der Familie „Mampel" habe ich mich mit dem hiesigen Pathol.-Anatom.-Institut und neuerdings mit dem Pharmakolog.-Institut ins Benehmen gesetzt und bei Gelegenheit Blutproben zur Untersuchung abgegeben. Es liegt auf der Hand, daß derartige Untersuchungen mit großen Schwierigkeiten verbunden sind. Schon die Gewinnung der Blutproben, und zwar brauchbarer Proben ist nicht leicht. Ich halte mich nicht für berechtigt, den Bluterkindern Blutproben zu entnehmen, selbst wenn die Eltern sich damit einverstanden erklären würden. Eine schwer zu stillende Nachblutung könnte die Folge sein, und eine schwere Verantwortung würde mich treffen. Kommen aber zufällige Verletzungen der Kinder in meine Behandlung, so sind die Kleinen meist schon recht blutarm, und die Zeit drängt zur Blutstillung. Immerhin lassen sich dann einige Tropfen zur Untersuchung auffangen, oder in aseptischen Gazetupfern aufsaugen.

Bis heute haben die Untersuchungen noch zu keinem Ergebnisse geführt, doch hoffen wir auf diesem Wege vorwärts zu kommen.

---

1) In dem verbreiteten „Lehrbuch der Physiologie" von L. Hermann 12. Aufl. steht S. 54. „Die erbliche Bluterkrankheit (Haemophilie) beruht nicht auf Gerinnungsmängeln." Womit diese Behauptung gestützt wird, entzieht sich meiner Kenntnis.

II.

Aus der chirurgischen Abteilung des St. Marienhospitales.
(Leiter: Prof. Witzel.)

Zur Pathogenese und Radikaloperation der grofsen Mastdarmvorfälle.

Von

Oberarzt D. **Wensel.**

Die Erfolge bei der operativen Behandlung derjenigen pathologischen Zustände, die wir als Lageveränderungen der Organe bezeichnen, sind nicht in allen Fällen gleich günstige; kein Wunder also, daß immer wieder für dasselbe Leiden teils einfache, teils compliciertere Verfahren empfohlen und nach Nachprüfung von anderer Seite wieder verlassen werden. Es liegt das zum Teil daran, daß wir die anatomischen resp. pathologisch anatomischen Veränderungen, welche der Dislocation vorausgehen und sie verursachen, nicht in ihren Einzelheiten kennen. So lange aber die Kenntnis der Pathogenese nicht mit Sicherheit feststeht, ist es auch hier äußerst schwierig, die Theraphie erfolgreich zu gestalten; dies um so mehr, da wir nicht imstande sind, die normalen Verhältnisse wieder herzustellen. Wohl läßt sich die anormale Lage als solche in so weit verbessern, daß sie der normalen gleich oder nahe kommt; dagegen haben wir kein Mittel, die natürlichen Befestigungsmittel, Fascien, Bänder usw., welche die Organe stützen, halten und einer Lageveränderung entgegenarbeiten, wieder herzustellen. Günstigsten Falles setzen wir an die Stelle normalen Stützgewebes eine nachgiebige Narbe, die den Keim des Rezidivs schon in sich trägt. Selbst das bestbearbeitete Kapitel, welches hierhin zu rechnen ist, die Radikaloperation der Hernien, krankt an dieser Stelle.

Zu den Hernien müssen wir jetzt nach den Untersuchungen Waldeyers(1)[1]), Ludloffs(2) und nach der jüngsten ausführlichen

1) Die Zahlen beziehen sich auf das am Schlusse dieser Arbeit befindliche Literaturverzeichnis.

Arbeit, welche Dix(3) unter meiner Leitung angefertigt hat, auch einen großen Teil der Mastdarmvorfälle rechnen. Ludloff geht indessen wohl zu weit, wenn er jeden größeren Mastdarmvorfall auf eine Hernie der Douglasschen Tasche zurückführt. Was wir schlechthin als Mastdarmvorfall bezeichnen, sind eigentlich drei graduell trennbare Krankheitsbilder. Wir sprechen z. B. schon von einem Mastdarmvorfall, wenn eine Ausstülpung der Schleimhaut im Bereiche der Pars analis besteht. Diese ist anfangs eigentlich nur ein Ektropium der Analschleimhaut, und erst bei längerem Bestehen pflegt sie sich zu einem wirklichen Prolaps zu vergrößern. Sie tritt besonders bei Kindern auf als Folge der häufig chronischen Diarrhoe und kommt in rein mechanischer Weise dadurch zustande, daß die häufigen mit Tenesmen verbundenen Stuhlentleerungen eine Lockerung der Mucosa, eine Verschieblichkeit derselben im Bereiche der Submucosa hervorrufen, die Mucosa dadurch von ihrer Unterlage loslösen, sodaß sie beim Defäkationsakt vor dem After herausgepreßt werden kann. Die Lockerung der Gewebe wird begünstigt durch die Entzündung der Rektalschleimhaut, die bei den chronischen Darmkatarrhen selten vermißt wird, und durch deren Übergreifen auf die übrigen Schichten des Darmrohrs. Im Anfangsstadium ist fast stets nur die entzündlich geschwollene Schleimhaut an dem Vorfall beteiligt. Erst später nehmen auch die übrigen Schichten des Darmes an dem Prolaps teil. „Wenn ein solcher Vorfall längere Zeit bestanden hat und sehr groß geworden ist, so wird meistens auch die Falte des Bauchfells (Plica Douglasii), welche sich beim Manne zwischen Blase und Mastdarm, beim Weibe zwischen Scheide und Mastdarm hineinlegt, mit herabgezogen, und so bildet sich schließlich an der vorderen Wand der ausgestülpten Mastdarmpartie ein Sack, in welchen sich andere Eingeweide hineindrängen können. Dies nennt man dann einen Mastdarmbruch.“ (v. Esmarch) Die v. Esmarchsche Erklärung, daß der Prolapsus ani durch Zug nach unten die höher gelegenen Rektumteile nach sich ziehe und so den Prolapsus ani et recti hervorrufe, trifft ohne Zweifel für die meisten Fälle zu, welche in der Weise entstehen, daß das Primäre der Prolapsus ani, das Sekundäre der Prolapsus recti ist. Sie reicht aber nicht hin für diejenigen Fälle, in welchen sich bereits die Pars ampullaris in dem schlaffen weiten Analring vorbuchtet, während die Schleimhaut der Pars analis noch in loco bleibt, sodaß also nur ein Prolapsus recti besteht. Für diese Fälle vertritt Ludloff, gestützt auf die Beobachtung, daß bei allen größeren Prolapsen in dem vorderen Teil des Vorfalls sich eine Eingeweide enthaltende Aussülpung des Peritoneums findet, in Übereinstimmung mit Waldeyer die Ansicht,

daß der Prolapsus recti anatomisch eigentlich eine Hernia perinealis sei. Zuckerkandl(5) bildet in seinem neu erschienenen Altlas zwei Bilder ab, welche deu Entstehungsmodus dieser Rektalprolapse erklären. Aus denselben ist ersichtlich, daß die vordere Wand der Pars pelvina recti es ist, welche hier den Prolaps einleitet, und zwar der Teil, welcher der Höhe der Douglasschen Umschlagsfalte entspricht und als Plica transversalis bezeichnet wird. Während der übrige Teil des Mastdarmrohres durch Muskeln, Fascien, Bindegewebe, speciell durch das Diaphragma und das Mesorectum gut befestigt ist, wirkt an dem genannten Teile der vorderen Wand in äußerst mangelhafter Weise nur das bewegliche Peritoneum des Douglasschen Raumes als Fixation. Dasselbe bildet hier einen Bauchfellblindsack, das Cavum Douglasii und stellt eine physiologische Hernie dar, da der Douglassche Raum unter normalen Verhältnissen meist frei von Darmschlingen ist. Wenn aber der Abdominalraum bei der Defäkation unter Wirkung der Bauchpresse sich in allen Dimensionen zusammenzieht, sozusagen verkleinert, dann entweicht ein Teil der Darmschlingen nach dem Blindsack der Douglasschen Tasche; dies ganz besonders bei erschwerter und darum forcierter Defäkation. Der Druck der in den Douglas eindringenden Darmschlingen findet einen Halt vorn an der contrahierten Bauchwand und der Blase, unten stößt er ebenfalls auf Widerstand, da der Boden des Raumes verhältnismäßig dick und durch elastische Fasern verstärkt wird, sodaß eine Wirkung im Sinne einer Verlängerung des Douglasschen Raumes direkt nach unten durch Auseinanderdrängen des Septum rectogenitale, resp. rectvaginale, welches besonders durch die derbe Fascia recti propria gebildet wird, nicht leicht möglich ist. Es bleibt also nur die vordere Rektalwand, also gerade der am mangelhaftesten fixierte Teil des Rektums, auf den der ganze Druck zur Wirkung kommt. Dieser Teil ist zugleich der nachgiebigste, weil ihm eine directe feste Unterlage fehlt, eine solche vielmehr nur in wenig widerstandsfähiger Weise durch das heutige Darmrohr gebildet wird. Drei Faktoren treffen also zusammen, die Dislocation der vorderen Rektalwand zu begünstigen: ungenügende Fixation durch das verschiebliche Peritoneum, mangelhafter Widerstand infolge Fehlens einer Unterlage und erhöhter Druck von seiten der Bauchpresse. Unter normalen Verhältnissen wird zwar die Contraction des Mastdarmrohres imstande sein, dem Anprall der Darmschlingen einen hinreichenden Widerstand entgegen zu setzen, sodaß jedenfalls nur ein Vor- und Zurückgehen der Exkavation innerhalb normaler Grenze zustande kommt. Anders wenn der Darm dnrch Entzündungen weniger widerstandsfähig, oder

durch chronische Obstipation in seiner Contractilität gelähmt ist. Die in der Richtung von oben nach unten wirkende Kraft buchtet dann die vordere Rektalwand in das Mastdarmrohr und zwar in die Ampulle vor, wie das die Zuckerkandlschen Bilder in instruktiver Weise zeigen. Damit erweitert sich der Douglassche Raum, aus der physiologischen Hernie desselben wird eine pathologische; größere und zahlreichere Darmschlingen finden darin Platz und bleiben zum Teil darin lagern. Damit wächst die Ausbuchtung der Mastdarmwand, das Cavum Douglasii vergrößert und vertieft sich weiter. Aus diesem Circulus vitiosus entwickelt sich allmählich, aber stetig fortschreitend, der Descensus der vorderen Rektalwand, der den Prolaps einleitet. Er ist ohne Zweifel hier das Primäre, später folgen die hinteren und seitlichen Teile des Mastdarmrohrs, erst zum Schluß stülpt sich die Analschleimhaut nach außen um. Der Prozeß verläuft also hier in umgekehrter Richtung, führt aber schließlich denselben Zustand herbei, den wir seiner Entwickelung entsprechend als Prolapsus recti et ani zu bezeichnen haben. Da er in seinem vorderen Teil meist Darmschlinge enthält, stellt er eine Hernie dar, deren Bruchsack aus der prolabierten Rektalwand gebildet wird und als Hernia perinealis bezeichnet werden kann, weil sie am Perineum austritt. Der Austritt erfolgt durch das Darmrohr, weil hier der Beckenausgang nicht nach unten abgeschlossen ist, wie der übrige Teil durch das Diaphragma pelvis. Die eingehenden anatomischen Untersuchungen Ebners, Zuckerkandls (6), Ziegenspecks (7) weisen darauf hin, daß in derselben Weise, wie das Offenbleiben des Processus vaginalis peritonei für die Entstehung der Leistenhernien als ursächlich angesehen werden muß, auch beim Mastdarmbruch die Ursache in einem congenitalen Tiefstand der Douglastasche zu suchen ist. Dix hat in seiner Dissertation diese Arbeiten ausführlich mitgeteilt und besprochen, sodaß hier nur kurz auf dieselbe hingewiesen werden soll. Wie Zuckerkandls Studien an Embryonen zeigen, reicht das Cavum Douglasi während des intrauterinen Lebens in Gestalt eines feinen Spaltes bis zum Beckenboden herab, also viel tiefer, als es späterhin der Fall zu sein pflegt. Es kommt nur vor, daß sich dieser Spalt mit fortschreitendem Wachstum nicht entsprechend zurückbildet, daß vielmehr die embryonalen Verhältnisse bestehen bleiben. Ich selbst fand kürzlich bei der Sektion eines an Perforationsperitonitis gestorbenen 64jährigen Mannes die Hinterwand der Prostata noch vom Peritoneum überzogen, eine Umschlagsfalte lag etwa am unteren Rande der Vorsteherdrüse. In diesen Fällen ist also von vornherein durch den Tiefstand der Douglasschen Tasche eine pathologische Bruchanlage gegeben, aus der sich infolge von

Verdauungsstörungen oder anderen Erkrankungen, welche die Stuhlentleerung erschweren, der Mastdarmbruch entwickeln kann. Für die Richtigkeit dieser unserer Annahme bringen die Bilder in Zuckerkandls Atlas den Beleg. Das erste (Figur 369) zeigt den Sagittalschnitt durch das Becken eines mehrere Jahre alten Knaben. Der peritoneale Beckenblindsack steht hier tiefer als normal; während er sonst nur bis zur Höhe des Trigonum Lieutaudii reicht, zieht er hier bis über die Samenblasen herab. In Figur 371, welche den Sagittalschnitt durch ein weibliches Becken darstellt, reicht die Excavatio utero-rectalis bis zur Mitte der hinteren Scheidenwand, während normalerweise nur die Kuppe des Scheidengewölbes bedeckt ist. In beiden Fällen war die vordere Mastdarmwand durch Dünndarmschlingen, welche im Douglasschen Raume lagerten, nach dem After hin vorgetrieben, der Descensus der vorderen Wand ist also schon im Gange.

Es deckt sich unsere Ansicht also mit der Waldeyers und Ludloffs insoweit, als wir mit ihnen für die Fälle von Prolapsus recti und Prolapsus recti et ani, welche sich nicht sekundär im Anschluß an einen primären Prolapsus ani entwickeln, annehmen, daß „als das wesentliche bei der Entstehung die bestehende Perinealhernie anzusehen ist, die erst sekundär oder zugleich den Prolapsus erzeugt, nicht umgekehrt (Ludloff)". Da der Mastdarmvorfall aber ein relativ seltenes Leiden ist, so ist es wahrscheinlich, daß nur dort, wo infolge Bestehenbleibens embryonaler Verhältnisse von vornherein eine pathologische Bruchanlage in Gestalt eines abnormen Douglastiefstandes gegeben ist, es zur Entstehung eines eigentlichen Mastdarmbruches kommt. Die Analogie der Entstehung der Leistenhernien kann hier geradezu als beweisend angesehen werden.

Wenn auch bei der Entstehung der Mastdarmvorfälle gegenüber der Pathogenese die ätiologischen Momente in den Hintergrund treten, so bedürfen sie doch bei der Behandlung einer besonderen Berücksichtigung, wenn der Erfolg ein dauernder sein und bleiben soll. Als ätiologisch von Wichtigkeit werden übereinstimmend die Störungen der Darmtätigkeit angesehen und zwar für das Kindesalter in verschiedenen Formen der chronischen Diarrhöe, für das spätere Alter die chronische Obstipation. Die sachgemäße Behandlung des Grundleidens hat der eigentlichen Therapie vorauszugehen und ihr zu folgen. Bei den kleinen Schleimhautprolapsen, besonders denen der kleinen Kinder, genügt ihre Hebung häufig um den Vorfall dauernd zu beseitigen; wo nicht, kommt man mit der Kauterisation oder der Excision der prolabierten Schleimhaut meist aus. Je größer aber der

Prolaps, desto schwieriger die operative Therapie. Wenn wir daran festhalten, was ich eingangs gesagt habe, daß unsere Therapie nur dann Erfolg haben wird, wenn es gelingt, die Pathogenese selbst anzugreifen, das pathogenetische Moment, die Causa movens, welche den Mastdarm aus seiner Lage treibt, zu beseitigen, dann muß die verschiedenartige Entstehung der Mastdarmvorfälle auch dazu führen, daß auch hier nicht eine Methode sich für alle Fälle schickt, daß die Verallgemeinerung irgend eines Verfahrens nicht angängig ist. Es muß vielmehr der Pathogenese des Vorfalls entsprechend individualisiert werden, sonst bleiben die Mißerfolge nicht aus. Die zahlreichen, nach allen bisherigen Methoden beobachteten Rezidive, lassen keinen Zweifel darüber, daß dies nicht immer geschehen ist. Die kritische Betrachtung und Beurteilung der einzelnen Methoden zeigt ferner, daß der größere Teil derselben dem heutigen wissenschaftlichen Standpunkt von der Pathogenese der Mastdarmvorfälle nicht Rechnung trägt. Die älteren Methoden, z. B. die Kauterisation, die Ligaturverfahren (Weinlechner (8), v. Dittel (9)), die Tierschsche (10) Silberdrahtnaht, die Torsion nach Gersuny (11) kommen heute nicht mehr zur Verwendung, sie sind bei der Behandlung großer Mastdarmvorfälle schon längst als veraltet und unzweckmäßig aufgegeben. Die Resektion des Mastdarmprolapses nach v. Mikulicz (12), welche bis vor wenigen Jahren von den meisten Operateuren geübt wurde, sucht das Leiden dadurch zu heben, daß der sichtbarste Folgezustand derselben, der Prolaps des Darmrohres, beseitigt wird. Die Lockerung und der Dehnung Befestigungsmittel des Rectums, sowie die Hedrocele bleiben dabei unberücksichtigt. Auch nach der Operation, d. h. nach Abtragung des Prolapses, reicht wie vorher die Douglassche Tasche bis dicht über den After, sodaß also die Gefahr eines baldigen Rezidivs bereits unmittelbar nach der Operation wieder vorliegt. Dies ist „ein sehr schwacher Punkt des Mikuliczschen Operationsverfahrens (Ludloff)“; zugleich mit den übrigen Gefahren (der Blutung, septischen Infection und späteren Stricturbildung) erklärt er es, warum in den letzten Jahren das Mikuliczsche Verfahren zu Gunsten der sogenannten Suspensionsmethoden verlassen ist.

Man kann diesen neueren Methoden nicht den Vorwurf machen, daß sie die Pathogenese des Mastdarmvorfalles unberücksichtigt ließen; doch gehen sie von falschen Ansichten über dieselbe aus. Sie stammen aus der Zeit, wo man in der Lockerung und Dehnung der bindegewebigen Verbindung des Rectums mit dem Steißbein und dem Kreuzbein die Ursache der Rectumprolapse sah. Die Rectopexie Verneuils (13), die Recto-coccygopexie Marchants (14),

später modifiziert von König (15), suchen daher diese Verbindungen wieder herzustellen. Seitdem aber diese Anschauungen für den größeren Teil der Mastdarmvorfälle als nicht zutreffend angesehen werden müssen, findet die große Anzahl von Mißerfolgen, welches gerade bei diesen Methoden (nach Ludloff etwa in der Hälfte der Fälle) zur Beobachtung kamen, ihre Erklärung. Ein Erfolg ist von diesen Methoden nur dann zu erwarten, wenn die Entstehungsgeschichte des Mastdarmvorfalles mit absoluter Sicherheit darauf hinweist, daß derselbe in der Weise zustande gekommen ist, daß ein primärer Analprolaps allmählich die oberen, durch Entzündungsprozesse aus ihren Verbindungen gelösten Rektalteile nach sich gezogen hat. Ich habe nach dem Prinzip der genannten Methode vor 4 Jahren einen Fall in folgender Weise operiert:

Es handelte sich um ein kleines 4jähriges Mädchen, welches seit seinem zweiten Lebensjahre an häufig wiederkehrenden Darmkatarrhen litt. Allmählich entwickelte sich ein Mastdarmvorfall, der beim Übergang in die Behandlung bis zu einer Länge von 4 cm austrat. Die symptomatische Therapie mit Abführmitteln, Opiaten, adstringierenden Einläufen blieb ohne Erfolg, ebenso Ätzungen mit Arg. nitricum; daher Operation. Durch einen Schnitt in der Raphe posterior legte ich die hintere Wand des Mastdarms, des Steiß- und Kreuzbeins frei, löste den Mastdarm aus der Kreuzbeinhöhlung wie zur Exstirpation desselben aus. Dann wurde die Darmwand durch mehrere Längsnähte, welche die Muscularis faßten, gerafft, diese Nähte an der Gelenkverbindung zwischen Kreuzbein und Steißbein befestigt. Ich schloß dann nicht, wie Verneuil, Marchant und König es tun, die Wunde, sondern ich tamponierte die große Wundhöhle breit — wie dies Riedel zur Fixation der Wanderniere vorgeschlagen hat — um so eine breite flächenhafte Verwachsung des Darmrohrs mit dem Steißbein und mit der Kreuzbeinhöhlung zu erzielen. Der Erfolg war ein sehr guter. Der Prolaps blieb dauernd beseitigt, bis das Kind circa 1 1/2 Jahr später an einer Miliartuberkulose starb.

Die Suspensionsmethoden versagen indes in den Fällen, in welchen der Tiefstand des Douglas, die durch ihn veranlaßte Hedrocele die Entstehung des Mastdarmvorfalles veranlaßt haben. Wenn wir diese Fälle hinsichtlich ihrer pathogenetischen Entwicklung als analog den Leistenhernien entstanden ansehen können, dann muß auch die Operation eine der Herniennatur des Leidens angepaßte sein. Die Radikaloperation der Leistenhernie beseitigt 1. den den Bruch enthaltenden Peritonealtrichter (Bruchsack); 2. stellt sie durch Verschluß der Bruchpforte die unter normalen Verhältnissen den Bruch zurückhaltende

Bauchmuskulatur wieder her. Hofmann (16) hat kürzlich darauf aufmerksam gemacht, daß es bei den Hernienoperationen, um ein Rezidiv zu verhüten, hauptsächlich darauf ankomme, den Peritonealtrichter radikal zu beseitigen, und hat daraus eine besondere Peritonealverschlußmethode gebildet, die ich überdies schon vor zwei Jahren bei Tavel in Bern in ähnlicher Weise ausgeführt sah. Hofmanns Idee ist ohne Zweifel richtig; sobald es gelingt, das Peritoneum des Bruchsackes so zu schließen, daß es im Niveau des übrigen Peritoneum parietale liegt (10), daß also nicht einmal eine grübchenartige Einsenkung des Peritoneums bestehen bleibt, dann ist dem Rezidiv am besten vorgebeugt. Denn ohne die Ausstülpung des Peritoneums ist die Bildung des Bruches unmöglich. Meines Erachtens kommt aber der Wiederherstellung der Bauchmuskulatur keine wesentlich geringere Bedeutung zu. Gibt man der Peritonealnaht eine kräftige, widerstandsfähige Unterlage durch exakten und sicheren Verschluß der Bauchmuskulatur, besonders des derben Fasciensystems derselben, so liegt darin ein gewiß nicht zu unterschätzendes Unterstützungsmittel zur Verhütung des Rezidivs. Übertragen wir die Prinzipien der Radikaloperation einer Leistenhernie auf die Behandlung des Prolapsus recti, der mit einer Hedrocele einhergeht. Der Bruchsack wird gebildet durch den weit nach unten sich erstreckende Bauchfellblindsack des Douglasschen Raumes. Das Mastdarmrohr fungiert als Bruchhülle, die gedehnten Muskeln des Beckendiaphragma und der atonische Sphincter externus stellen die erweiterte Bruchpforte dar. Analog dem doppelten Prinzip der Leistenhernienoperation hat also die Radikaloperation des Mastdarmvorfalles einmal die pathologische Ausstülpung der Douglasschen Tasche zu beseitigen und zweitens die Muskulatur des Beckenbodens und den Sphincter externus, die sonst den pathologischen Durchtritt des Darmes aus dem Beckenausgange hintanhalten, wieder herzustellen.

Wesentlich der letzteren Forderung genügt die neuerdings von Bier (17) empfohlene Methode. Das Verfahren ist kurz folgendes: An der Grenze von Schleimhaut und Haut wird der After umschnitten, der Schleimhautzylinder abpräpariert und soweit nach oben hin losgelöst, als diese sich vorziehen läßt. Die übrigen Häute des Mastdarms werden durch raffende Catgutnähte jenseits des Schließmuskels zusammengefaltet, dadurch zugleich die Blutung gestillt. Ist die Afteröffnung zu weit, so wird durch Zusammenfalten und Naht der Schließmuskel von vorne etwas verengert. Zum Schluß wird der Schleimhautzylinder quer abgeschnitten, Schleimhaut und Afterhaut ringsum vereinigt. Biers Verfahren erfüllt ohne Zweifel die

eine Forderung. Die Raffung der restierenden Darmhäute bildet einen derben Beckenboden, der den nach dem Douglas hin vordringenden Darmschlingen einen genügenden Widerstand entgegensetzen kann. Es fragt sich nur, ob es auch dem zweiten Postulat, der Beseitigung des Douglastiefstandes, gerecht wird. Bier selbst nimmt an, daß die Hedrocele durch den Eingriff zur Verödung und Vernarbung gebracht wird. Sicherlich rückt die Umschlagsfalte des Douglas durch die raffenden Nähte höher hinauf, um so höher natürlich, je mehr Mastdarmrohr zur Bildung des Beekenbodens verwendet werden kann. Theoretisch ist also gegen diese Methode nichts einzuwenden. Bis jetzt ist das Verfahren nur von Bier bei drei großen Mastdarmvorfällen (von 7, 11 und 12 cm Länge) zur Anwendung gebracht; davon ist der eine drei Jahre rezidivfrei, bei dem zweiten hat sich postoperativ ein kleiner Schleimhautprolaps entwickelt, bei dem dritten, der nach der Operation einen guten Erfolg zeigte, fehlt eine längere Beobachtung. Für das Verfahren spricht, daß es im Gegensatz zu den früheren Methoden die Pathogenese und die Anatomie des Mastdarmprolapses berücksichtigt. Die Einfachheit des Verfahrens, der geringe Blutverlust, die Möglichkeit, die Operation unter Lokalanästhesie auszuführen, sind Vorzüge, welche zur Nachprüfung ermuntern können; ob aber in allen Fällen die einfache Höherlagerung des Douglas genügt, das Rezidiv zu verhüten, muß erst die weitere Erfahrung lehren. Unsere Anschauung von der Pathogenese des Mastdarmprolapses, die Überzeugung, daß die Hernie des Douglasschen Raumes das wesentlichste daran sei, hat uns dazu geführt, bei einem großen Mastdarmvorfall die Radikaloperation in einer anderen Weise zu versuchen. Die Krankengeschichte ist folgende:

44jähriges, unverheiratetes Fräulein. Im Kindesalter Keuchhusten; damals kein Vorfall. Stets träge Verdauung, Stuhlgang nur 4—5tägig, immer sehr hart; häufig aber so plötzlich eintretend, daß er kaum zurückgehalten werden konnte. Vor 12 Jahren trat der Mastdarm zum ersten Mal aus. Anfangs selterer, später bei jeder Anstrengung. Im Beginn nur klein, häufig sich einklemmend. Jetzt tritt der Darm bei jeder Stuhlentleerung aus, geht aber meist von selbst zurück.

Starke Schleimabsonderung aus dem Rektum. Stuhl hart, angehalten, Defäkation erschwert, schmerzhaft.

10. Mai 1902 Aufnahme im Krankenhause.

Kleines schwächliches Fräulein mit schlecht entwickelter Muskulatur. Fettpolser gering, sichtbare Schleimhäute blaß. Innere Organe nicht nachweisbar erkrankt. Uterus retroflectiert, Adnexe nicht zu tasten. Analöffnung geschlossen, leicht zu spreizen. Beim Pressen erweitert sich dieselbe bis annähernd Handtellergröße. Das Darmrohr wölbt sich allmählich heraus, indem zuerst die vordere Wand des mittleren Rektumteils in der er-

weiterten Analöffnung zu Tage tritt, während die seitlichen Teile und die hintere Wand erst später und in geringerem Grade hervortreten. Die Analschleimhaut stülpt sich zuletzt um. Das vorgefallene Darmstück bildet einen stumpfkegeligen Tumor, die Schleimhaut ist verdickt und blutet leicht. In dem vorderen Teile ist eine Darmschlinge zu fühlen, welche sich leicht nach oben reponieren läßt. Nach Aufhören der Bauchpresse tritt der Darm ohne Nachhülfe wieder zurück. Der in das Rektum eingeführte Finger fühlt die Schleimhaut der Pars ampullaris in das Darmlumen hineinragen und beim Pressen deren Vordringen nach dem After hin. Stuhl angehalten, Clysmata ohne Erfolg, Laxantien führen denselben in Zwischenräumen von 3—4 Tagen herbei. In der Annahme, daß in dem schlechten Ernährungszustand die Ursache des Prolapses zu suchen sei, wird zuerst eine Mastkur eingeleitet. Das Körpergewicht steigt danach um wenige Pfund, der Darmbefund bleibt nach wie vor derselbe.

10. November. Operation in Morphiumäther-Narkose. Kauterisation des Prolapses durch 5 lineäre Längsstreifen und Recto-Coccygopexie nach König (ohne Keilexcision). Erster Stuhl nach 6 Tagen, Wunde primär verheilt. Der Vorfall tritt nicht mehr aus, nur vorn wölbt sich die Analschleimhaut noch immer in die stark erweiterte Analöffnung vor. Patientin kann wesentlich gebessert entlassen werden. Es geht ihr anfangs sehr gut; später erkrankte sie an einer schweren langdauernden Influenzabronchitis, während der sich der Vorfall wieder vergrößerte, sodaß bei der zweiten Aufnahme derselbe Zustand wie früher wieder besteht.

30. November 1903 zweite Operation.

Steile Beckenhochlagerung, Eröffnung der Bauchhöhle durch Medianschnitt vom Nabel bis zur Symphyse. Der Uterus liegt stark retroflectiert, tief auf dem Boden des Douglas; derselbe wird mittels zweier Silberdrahtnähte dicht oberhalb der Symphyse ventrofixiert. Douglasscher Raum sehr tief, etwa bis zur Mitte der hinteren Scheidenwand hinabreichend. Beim Anziehen der Flexur rückt die Umschlagsfalte nur wenig höher. Es wird nun das Peritoneum an der tiefsten Stelle von der hinteren Scheiden- und Uteruswand und von der vorderen Rektalwand, etwa in der Länge von 6 cm losgelöst und dann die vom Peritoneum entblößte Vorderfläche des Rektums auf die Rückwand der Scheide und des Uterus in doppelter Etagennaht mit je 3—4 Seidennähten festgenäht. Nach Vollendung der Naht trägt der ventrofixierte Uterus die Pars petonia des Rectums.

Um eine Abknickung des Rektums zu verhüten, wird die Flexur links seitlich am Peritoneum paritale der vorderen Bauchwand mit mehreren Seidennähten fixiert. Der Darm liegt dann gut. Schluß der Bauchwunde und Beendigung der Operation in gewohnter Weise. Heilung der Bauchwunde durch kleines Hämatom gestört, sonst glatter Verlauf. Flüssige Kost während der ersten 4 Tage. Vom ersten Tage ab Einläufe und Laxantien zur Anregung der Peristaltik. Der Erfolg war anfangs ein sehr guter, das Leiden schien vollständig beseitigt. Nur die hartnäckige Obstipation trotzte allen therapeutischen Maßnahmen. Der Stuhl blieb dauernd angehalten, seine Entleerung erfolgte in Zwischenräumen von 4—5 Tagen, auch dann nur auf Laxantien und sehr erschwert. Diesem Umstand ist es wohl zuzuschreiben, daß sich allmählich wieder ein Ektropium der Analschleimhaut und der oberhalb derselben gelegenen Teile entwickelt hat, welches sich

allmählich zu einem Schleimhautprolaps steigerte. Dagegen trat der tumorartige Vorfall zur Zeit der Entlassung nicht mehr aus, eine Hedrocele war nicht mehr nachweisbar. Die späteren brieflichen Nachrichten der etwas hysterischen Patientin sind leider zu ungenau, um sie verwenden zu können; aus denselben geht hervor, daß die Beschwerden wesentlich gebessert sind, daß aber immer noch ein kleiner Prolaps besteht.

Was zunächst die Entstehung des Prolapses in diesem Falle anbetrifft, so müssen wir die chronische Obstipation als aetiologische Ursache ansehen. Diese Obstipation ist auf die Retroflexion des Uterus zurückzuführen; denn es ist klinisch bekannt, daß der retroflectierte Uteruskörper, welcher auf das Darmlumen drückt, dasselbe comprimieren und so den Durchtritt der Kotsäule in die Ampulle und dadurch eine regelmäßige Defäkation hindern kann. Die Retroflexio uteri ist aber ohne Zweifel hier auch als Ursache des Douglastiefstandes anzusehen, da wir annehmen können, daß die anormale Lage des Uterus eine angeborene ist. Durch den Druck des retroflectierten Uterus auf das Cavum Douglasii ist dessen Rückbildung hintangehalten worden, sodaß dasselbe bei der erwachsenen Frau wie im Embryonalleben sich viel tiefer als normal zwischen Rectum nnd Scheide hinaberstreckte. Ich habe nirgends in den gynäkologischen Handbüchern einen Hinweis darauf finden können, daß der Tiefstand des Douglas bei der Rückwärtslagerung des Uterus als solcher bekannt sei. Es wäre immerhin interessant, wenn der vorliegende Fall die Gynäkologen veranlassen würde, bei ihren Operationen auf diesen Punkt zu achten. Es ließe sich dann wohl ein Aufschluß darüber gewinnen, ob wirklich, wie ich annehmen möchte, die Retroflexio uterie, die Obliteration des Douglaschen Spaltes zu verhindern imstande ist, oder ob der Druck des retroflektierenden Uterus auf den Boden des Cavum Douglasii allmählich eine Vertiefung desselben herbeiführen kann. An dem im Douglas liegenden Uteruskörper finden aber die Darmschlingen nicht nur keinen Widerstand, sondern im Gegenteil ist anzunehmen, daß sie an ihm einen Angriffspunkt finden, welchen sie, ihn gleichsam als Keil benutzend, in das Darmlumen hineintreiben werden, wofern nicht schon seine Schwere in ähnlichem oder gar gleichem Sinne gewirkt hat.

Wir haben uns also im vorstehenden Falle die Entstehung des Mastdarmprolapses so zu erklären, daß bei congenitalem Tiefstand des Douglas infolge der chronischen Obstipation eine Hernie des Douglasschen Raumes zustande kam, welche ihrerseits den Mastdarmprolaps hervorrief. Daraus erklärt sich ohne weiteres, daß unsere anfängliche Therapie, sowohl die Mastkur als auch die Rectopexie in

Verbindung mit der Kauterisation keinen Erfolg haben konnte, weil auch wir den Fehler begangen hatten, der Pathogenese des Falles keine Rechnung zu tragen. Der Erfolg trat erst ein, als wir der Entwicklungsursache entsprechend den Douglasschen Raum in der geschilderten Weise verödeten und damit die Hedrocele beseitigten. Dieses Vorgehen kann als ein radikales bezeichnet und empfohlen werden, es erfüllt die Hauptforderung, die wir an die Radikaloperation des Mastdarmbruches stellen müssen, insofern dadurch der die Bruchbildung veranlassende Peritonealblindsack beseitigt wird. Bei den Frauen muß der Uterus gleichzeitig ventrofixiert werden, sonst wäre es möglich, daß der bewegliche Uterus, auch wenn er vorher anteflectiert lag, durch das an der Wirbelsäule befestigte Rektum nach hinten gezogen, also artificiell eine Retroversiouteri hervorgerufen würde. Die nach unten drängenden Darmschlingen würden dann den hinten dem Darmohr aufliegenden Uterus mit Leichtigkeit in dasselbe hineintreten können. Diese Gefahr wird durch die ungefährliche Ventrofixation des Uterus umgangen. Bei Männern würde in gleicher Weise die Excavatio recto-vesicalis zu veröden sein. Hier bietet die Fixation der Blase an der vorderen Bauchwand eine bessere Gewähr, daß eine Vorbuchtung der Blase in das Rektum hinein nicht zustande kommt. Weiterhin läßt sich eine derartige Komplikation beim Manne wie bei der Frau auch dadurch vermeiden, daß man der Verödung des Cavum Douglasii die Colopexie folgen läßt, nur muß man dieselbe bei gestrecktem Rectum ausführen, denn nur die gespannte Darmwand leistet einen genügenden Widerstand. In unserem Falle haben wir die Colopexie ausgeführt, um eine Abknickung des fixierten Rektums zu vermeiden; wir haben daher auch nie Stenosenerscheinungen beobachtet. Die Colopexie ist ja zuerst 1889 von Jeannol (18) zur Operation des Mastdarmvorfalles empfohlen; er ging von dem Gedanken aus, daß die Mastdarmvorfälle zurückzuführen seien auf die Lockerung und Dehnung der Aufhängeapparate des Rectums und Colon pelvinum, besonders des Mesorektums und Mesosigmoideums. Die Dehnung sollte ihrerseits durch katarrhalische Darmprozesse entstanden sein. Diese Ansicht ist aber von Ludloff experimentell und von Dix theoretisch wiederlegt. Auch Jeannols Methode geht also von einer falschen Voraussetzung über die Pathogenese aus und schützt daher, wie selbst v. Eiselsberg (19), der auf dem Chirurgenkongreß 1902 sehr warm für die Colopexie eintrat und sie als Operation der Wahl bei freien, großen Prolapsen empfahl, zugeben mußte, nicht vor Recidiven.

Auch in unserem Falle war der Erfolg nur ein teilweiser, einmal

weil es nicht gelang, das aetiologische Moment, die chronische Obstipation zu beseitigen, was bei dem Jahrzehntelangen Bestand derselben wunderbar ist, dann aber nach meiner Meinung besonders deshalb, weil wir versäumten, gleichzeitig die zweite Forderung zu erfüllen, welche an die Radikaloperation des Mastdarmvorfalles gestellt werden muß: dem geschlossenen Douglas eine feste Grundlage durch Bildung eines neuen Beckenbodens zu schaffen. Diese Forderung ist mit einer anderen identisch, welche verlangt, bei den großen Prolapsen auch die Folgezustände desselben zu beseitigen. Bei den schweren Fällen sind sämtliche Fixationsmittel des Rectums gedehnt, die Muskeln des Beckenbodens und Anus sind erschlafft, ohne Tonus. Die Schleimhaut ist in die Länge und Breite ausgezogen, gleichfalls gedehnt, hypertrophisch. Eine Rückbildung dieser krankhaften Veränderungen zu ihrer natürlichen Form ist, nach dem Zustande, in welchem die meisten Mastdarmvorfälle zur Operation kommen, kaum zu erwarten. Sie stellen vielmehr einen Dauerzustand dar, der der Behandlung und operativen Beseitigung bedarf.

Ich zweifle nicht, daß wir einen vollen Erfolg gehabt haben würden, wenn wir unsere Operation mit dem Verfahren Biers kombiniert hätten. Auch die Massage nach Thure Brand, welche von Ludloff und von Eiselsberg sehr gerühmt wird, würde den Erfolg wahrscheinlich sehr gebessert haben. Beide waren leider aus äußeren Gründen nicht ausführbar. Daß die vorhergegangene Kauterisation und Rectopexie kein Einfluß darauf hatten, beweist die Unzweckmäßigkeit dieser Methoden für derartig schwere Fälle. Durch beide läßt sich eben nur ein kleiner Teil der Folgezustände beseitigen.

Es liegt uns ferne, die geschilderte Methode, die als durchaus ungefährlich bezeichnet werden kann, für alle großen Mastdarmvorfälle zu empfehlen. Wir fassen vielmehr unseren Standpunkt über die Pathogenese und die Therapie in folgenden Schlußsätzen zusammen:

1. Die Pathogenese des Mastdarmprolapses ist nicht in allen Fällen eine gleiche; in den mit einer Hedrocele complicierten Fälle ist der congenitale Tiefstand des Douglasschen Raumes als Ursache des Mastdarmbruches, dieser hinwiederum als Ursache des Mastdarmvorfalles anzusehen.

2. Entsprechend der verschiedenartigen Entstehung der Mastdarmvorfälle muß auch die operative Therapie, wo eine solche indiciert ist, eine verschiedenartige sein.

3. Die Radicaloperation der mit einer Hedrocele verbundenen großen Prolapse hat der Herniennatur des Leidens entsprechend zweierlei zu

leisten: erstens die Beseitigung des Peritonealblindsackes, zweitens die Neubildung eines derben widerstandsfähigen Beckenbodens.

4. Diesen aus der Pathogenese und den anatomischen Verhältnissen sich ergebenden Forderungen wird unter den z. Z. gebräuchlichen Methoden nur das neuerdings von Bier empfohlene Verfahren, wenn auch nicht vollständig, so doch in genügender Weise gerecht.

5. Erscheint dieses Verfahren wegen der Größe der Hedrocele als unzureichend, oder tritt nach demselben ein Recidiv ein, so ist nach Witzels Vorgang die Verödung des Douglasschen Raumes per laparotomiam auszuführen und die Biersche Operation der Laparotomie unmittelbar anzuschließen. Nur aus der Combination beider Verfahren ist dann ein dauernder Erfolg zu erwarten.

Literaturverzeichnis.

1) Waldayer, Das Becken. Topographische Anatomie und besondere Berücksichtigung der Gynäkologie.
2) Ludloff, Weitere Beiträge zur Pathogenese und Therapie des Rectum-
3) Dix, Zur Pathogenese des Rectumprolapses. Inauguraldisseration Bonn 1904.
4) v. Esmarch, Die Krankheiten des Mastdarms und des Afters. 1887.
5) E. Zuckerkandl, Atlas der topographischen Anatomie des Menschen. Heft IV. Wien 1900.
6) O. Zuckerkandl, Beiträge zur Lehre von den Brüchen im Bereiche des Douglas'schen Raumes. Deutsche Zeitschrift für Chirurgie 1891.
7) Ziegenspeck, Über normale und pathologische Anheftungen der Gebärmutter und ihre Beziehungen zu den wichtigsten Lageveränderungen. Archiv für Gynäkologie Bd. XXXI.
8) Weinlechner, Verhandlungen der k. k. Gesellschaft der Ärzte zu Wien. 1883 u. 1886.
9) v. Dittel, Die Operation des Mastdarmvorfalles. Wien. med. Wochenschrift 1882, Nr. 18.
10) Thiersch, Verhandlung deutscher Naturforscher und Ärzte. 64. Versammlung zu Halle 1890.
11) Wreven, Torsion des Mastdarmes bei Prolaps. Chirurg. Annalen Nr. 6.
12) v. Mikulicz, Zur operativen Behandlung des Prol. recti et coli invaginati. Archiv f. klin. Chiruroie. Bd. XXXVIII.
13) Verneuil, Sur le prolapsus du rectum. Bull. et mém. de la soc. chir. de Paris. T XV. 1889.
14) Marchant, Prol. total du rectum, tracté et guéri par le procévé de M. Verneuil modifié (recto-evercygoperie). Bull. et mém. de la soc. de chir. de Paris. T. XVI. 1891.
15) Franke, Zur operativen Behandlung des rep. Mastdarmvorfalles. Deutsche Zeitschr. f. Chirurgie.
16) Hofmann, Centralbl. f. Chirurgie. 1903, Nr. 19.
17) Bier, Operative Behandlung des Mastdarmvorfalles. Deutsche med. Wochenschrift. 1904, Nr. 11.
18) Seamul, Resultat d'une opération de colopexie pour prolapsus invaginé du Rectum. Gaz. hébd. Mai 1890.
19) v Eiselsberg, Chirurgenkongreß. 1902.

III.

Mitteilung aus der I. chirurg. Universitätsklinik zu Budapest.
Direktor Prof. Dr. J. Dollinger.

Über den therapeutischen Ureterkatheterismus.

Vom

Dr. G. v. Illyés.
Privatdozent an der königl. ung. Universitätsklinik in Budapest.

Über die Anwendung des Ureterkatheters zu diagnostischen Zwecken, wurde schon sehr viel geschrieben und ist es allbekannt, daß dies zum Auffangen des Urins beider Nieren die sicherste und exakteste Methode ist. Es fanden sich zwar Gegner dieser Methode, die mit der Unvollkommenheit und Gefährlichkeit derselben argumentieren, diese sind aber zumeist solche, die selbst diese Methode nie erprobten und sich doch gegen selbe aussprachen. Heute ist es zweifellos, daß der Ureterkatheter in der Nierendiagnostik ein unentbehrliches Hilfsmittel ist, da wir imstande sind, den Urin, welcher durch eine Niere abgesondert wurde, durch längere Zeit getrennt aufzufangen, verschiedene Arten der Untersuchung anzustellen, wodurch wir über die Funktion der einen oder anderen Niere eine unstrittige Aufklärung erhalten können. Bei diesem großen Vorteil ist die Methode ungefährlich, wie es die in der Literatur erscheinenden zahlreichen Beobachtungen beweisen, und kann nach kurzer Übung sehr leicht angeeignet werden.

Der Uretherkatheter kann aber auch aus therapeutischen Zwecken angewendet werden, wie dies aus entsprechenden Mitteilungen der Literatur ersichtlich ist. Diesbezüglich kann auch ich über einige Fälle berichten, die ich auf der I. Chirurgischen Klinik, — die unter der Leitung des Herrn Professor Dollingers steht — zu beobachten Gelegenheit hatte.

Im ersten Fall handelt es sich um einen 37jährigen Mann, der am 20. November 1900 in die Klinik aufgenommen wurde, und dessen Urin nach schwieriger Arbeit, oder ermüdendem Gehen blutig war, nach Ruhe

aber sich normal zeigte. Seither fühlte er in der rechten Lendengegend einen beständigen Schmerz. Bei der Aufnahme des Status war die rechte Niere als eine bewegliche, etwas vergrößerte Niere zwischen den beiden untersuchenden Händen austastbar. Der Harn war ein wenig trüb und mikroskopisch konnte wenig Eiter nachgewiesen werden. Der Kranke wurde am 11. Dezember 1900 operiert, die bewegliche Niere wurde fixiert. Nach der Operation mußte der Kranke, wie dies nach Operationen der Wandernieren auf der Klinik üblich, drei Wochen lang liegen und fühlte sich während dieser ganzen Zeit wohl. Als er aber aufstand, begann er am zweiten und dritten Tage in der rechten Seite heftige Schmerzen zu fühlen, es trat Brechreiz auf, der Urin wurde blutig und es zeigte sich täglich öfter ein mit Schüttelfrost beginnendes und bis zu 40 Grad aufsteigendes Fieber. So dauerte dies beiläufig eine Woche, d. h. bis 6. Januar 1901, als ich, um mich über die Funktion der rechten Niere zu orientieren, eine Katheterisierung des Urethers vornahm. Mit dem Cystoskop konnte ich um die rechte Ureteröffnung stecknadelkopfgroße, weißlich-gelbe, runde Körnchen sehen, welche einem aus der rechten Niere entleerten Harngries entsprachen. Als ich den Ureterkatheter in den rechten Ureter einführte und denselben vorwärts schob, blieb er beiläufig in der Mitte des Ureters stecken, konnte nicht weitergeschoben werden, sondern es leerten sich durch denselben in schnellen Tropfen 5 ccm. einer dichten, zähen, trüben Flüssigkeit, in welcher wir unter dem Mikroskop zahlreiche Eiterzellen und etliche Kristalle fanden. Den Ureterkatheter ließ ich auch weiter im Ureter und es entleerten sich durch denselben auch am folgenden Tage noch 50 gr. einer dichten, trüben, stinkenden, alkalischen und einen dicken, schmutzig-gräulichen Bodensatz bildenden und aus schleimigem Eiter bestehenden Urins. Das Befinden der Kranken besserte sich bedeutend, da die Schmerzen in der rechten Lendengegend merklich abnahmen, sein Allgemeinbefinden sich um vieles besserte und die Körpertemperatur, die zweistündlich gemessen wurde, den ganzen Tag hindurch eine normale war. Am 3. Tage entleerte sich durch den Ureterkatheter 83 ccm. Urin, der dem am vorhergehenden Tage entleerten ähnlich war; der Kranke war fieberfrei und fühlte sich wohl. Alc ich aber am 4. Tage den verstopften Ureterkatheter entfernte, hatte der Kranke wiederholt Schüttelfrost und seine Temperatur stieg bis 40.6 Grad.

Nachdem ich den Ureterkatheter neuerdings in den rechten Ureter einführte, entleerte sich durch denselben 30 ccm. dicker, trüber Harn, in dessen Sediment außer vielen Eiterzellen auch Detritus und Sand sich vorfand; letzterer gab die Murexid-Probe, bestand daher aus harnsauren Salzen. Am nächsten Tage war der Kranke wieder vollständig fieberfrei, das Allgemeinbefinden war wesentlich gebessert und seine Schmerzen hatten nachgelassen. Nun führten wir einen Katheter mit bleiernem Mandrin in den Ureter, schoben denselben bis zum Orte des Hindernisses vor und machten vom Kranken eine Röntgenaufnahme: wir sahen an der Photographie, daß der Katheter in der Höhe der Crista ilei stecken geblieben war, wo auch noch ein dunkler Schatten sich befand, der nach aller Wahrscheinlichkeit einem in den Ureter eingeklemmten Nierensteine entsprach.

Herr Prof. Dollinger nahm am 11. Januar 1901 die Operation vor, welche in der Eröffnung des Nierenbeckens von seiten des convexen Nieren-

randes bestand. Aus dem Nierenbecken und dem oberen erweiterten Teil des Ureters, dort wo wir am Röntgenogramme das Ende unseres Ureterkatheters sahen, entfernten wir mehrere Nierensteine. Die Wunde wurde offen behandelt, und in den Ureter führten wir von der Blase aus einen Katheter, schoben denselben bis zum erweiterten Teile des Ureters, wo der Stein gesessen, und es entleerten sich gleich nach der Einführung des Katheters durch denselben 30 ccm. eitrigen, Detritus enthaltenden Urins. Eine Woche hindurch wurde mit Hilfe dieses Ureterkatheters der Ureter resp. das Nierenbecken täglich mit 4proz. lauer Borlösung durchgespült und nachher der Katheter entfernt. Der Kranke genas.

In diesem Falle handelte es sich also um eine Nierensteinerkrankung, die sich in einer Wanderniere entwickelte und die dem Kranken während dem Liegen keine Unannehmlichkeiten verursachte; als er aber aufstand, keilte sich einer der Steine in den Ureter ein, es entstand eine Retention des Nierenbeckens, wodurch der inficierte Urin im Entleeren verhindert, heftige Schmerzen und mit Schüttelfrost eingeführtes Fieber verursachte. Später, als ich den Ureterkatheter vorgeschoben, wurde der Stein aus seiner Stelle herausbewegt, der inficierte Urin konnte abfließen, die Retention des Nierenbeckens nahm ein Ende, das Fieber hörte auf und die Schmerzen ließen nach. Als wir den Ureterkatheter entfernten, fieberte der Kranke von neuem, fühlte sich aber wieder sogleich besser, als wir dem im Nierenbecken stagnierenden inficierten Urin durch den Ureterkatheter Abfluß verschafften, resp. dessen Absonderung durch das Liegenlassen des Katheters sicherten. Diese wiederholte Prozedur bewies also unzweifelhaft den therapeutischen Erfolg der Ureterkatheterisierung, wonach der Zustand des Kranken sich momentan besserte, natürlich aber können wir dadurch in einem solchen Krankheitsfalle keine endgültige Genesung erreichen. Nach der Operation aber, als durch den mit einer geschwollenen Schleimhaut ausgekleideten Ureter die Harnabsonderung gegen die Blase zu behindert war, konnten wir den im oberen erweiterten Ureterabschnitte befindlichen, stagnierenden und inficierten Harn wieder nur durch den eingeführten und liegengelassenen Ureterkatheter ständig und gut ableiten und mit seiner Hilfe das Nierenbecken ausspülen. Vor der Entlassung des Kranken am 2. Mai wurde der Urin beider Nieren separat aufgefangen, und wir konnten festsetzen, daß der entleerte Urin ganz rein ist und der Gefrierpunkt des Urins der rechten Fistelniere $\Delta = 1.41$, der des linken Nierenurins $\Delta = 1.18$ war; nach Phloridzin-Einspritzung entleerte sich aus der rechten Niere 0.57 Proz. Zucker, aus der linken Niere aber 0.42 Proz. Zucker enthaltenden Urin. Mit einem Wort: die Pyelitis verschwand durch die Nierenbeckenspülungen vollkom-

men, die Fistelniere funktionierte ebenso gut, wie die andere gesunde Niere, und deshalb war deren Behaltung und der Verschluß der Fistel indiciert; der Kranke jedoch wollte dies nicht abwarten und entfernte sich von der Klinik mit seiner Nierenfistel.

Ein zweiter Fall bezieht sich auf einen 56jährigen Mann, der am 12. Januar 1901 in die Klinik aufgenommen wurde. Der Kranke hatte vor 6 Wochen nach gastrischen Erscheinungen einen Schüttelfrost, seine Temperatur stieg auf 40 Grad. Das Fieber, mit Schüttelfrost eingeleitet, wiederholte sich täglich, oft auch zweimal des Tages. Der Urin war trüb, eiterhaltig; über den Lungen waren katarrhalische Symptome konstatierbar. Als der Kranke auf die Klinik kam, fanden wir bei dem, in seinem Sensorium gestörten Kranken an den Lungen, außer dem erwähnten Katarrh keine anderweitige krankhafte Veränderung. Die Untersuchung des Urins ergab einen stark getrübten Harn, der nach kurzer Zeit einen starken Bodensatz bildet. Im filtrierten Urin fanden wir kein Eiweiß unter dem Mikroskop, jedoch erwies sich das Sediment aus Eiterzellen bestehend. Bei der cystoskopischen Untersuchung zeigte sich die Schleimhaut um die rechtsseitige Ureteröffnung herum stark geschwollen und nach längerer Beobachtung sah ich, daß aus dem rechten Ureter bei gleichmäßigem Druck auf die rechte Niere ein trüber, mit Flocken gemengter Urin abgesondert wurde. Dies sehend, führte ich nun in den rechten Ureter einen Katheter und schob ihn bis zum Nierenbecken vor, als sich durch denselben beiläufig 150 ccm. sehr trüber Urin entleerte, dessen Quantität pünktlich zu bestimmen deshalb unmöglich war, weil der delirierende Kranke sich fortwährend herumwarf und dabei das Ende des Ureterkatheters öfter herausriß. Der Katheter blieb trotzdem 3 Tage darin, während welcher Zeit ich das Nierenbecken mit 4proz. lauer Borlösung und ein mal mit 1proz. Lapislösung ausspülte. Das Fieber des Kranken hörte am Tage nach der Einführung des Katheters auf, sein Allgemeinbefinden besserte sich wesentlich, das Sensorium wurde frei und am 29. Januar verließ unser Patient als genesen die Klinik.

In diesem Falle handelte es sich unstreitbar um Pyelitis, wobei vielleicht durch die geschwollene Schleimhaut des Ureters oder durch den zusammengeklebten, schleimig-eitrigen Detritus der Abfluß des inficierten Urins durch den Ureter gehemmt war, worauf der Urin im Nierenbecken stagnierte und der Kranke fieberte. Den Grund des Fiebers und damit die richtige Ursache des Leidens, welches durch gastrische Erscheinungen und Lungenkatarrh begleitet war, konnten die behandelnden Ärzte nicht deuten, bis uns nicht die cystokopische Untersuchung über den Prozeß des rechten Nierenbeckens aufklärte. Und als wir mit dem eingeführten Ureterkatheter den im Nierenbecken stagnierenden Urin herausließen und durch das Liegenlassen des Katheters den Abfluß sicherten, hörte das Fieber des Kranken auf und er fühlte sich besser. Also wurde hier durch Einführen des

Ureterkatheters das schwerste Symptom behoben, nämlich die Stagnation des inficierten Urin im Nierenbecken, wodurch ein eventueller größerer operativer Eingriff überflüssig wurde.

Seither sah ich den Kranken öfters, und wie ich erfahre, fühlt er sich wohl. Sein Urin ist auch jetzt trüb, bildet Sediment, aber die Absonderung durch den Ureter ist frei, und so ist es nicht nötig, den fetten, älteren, an chronischem Lungenkatarrh leidenden Kranken der Gefahr einer größeren Operation auszusetzen, umsoweniger, weil das Drinnenbleiben der auf solche Art zugrunde gehenden Niere mit keinem besonderen Nachteil für den Kranken verbunden ist, wie ich dies in einem anderen auf der Klinik beobachteten Falle zu sehen Gelegenheit hatte, wo wir an einem 40jährigen, an Pyelo-nephritis leidenden Mann Nephrotomie ausführten und durch die Wunde das Nierenbecken ausspülten. Die nach der Operation zurückgebliebene Nierenfistel heilte beiläufig binnen 6 Monaten, worauf ich Gelegenheit hatte, den Kranken neuerdings zu untersuchen; der durch den Ureterkatheter entleerte und aufgegangene Urin der operierten Niere zeigte einen Gefrierpunkt von $\Delta = 0.35$ (der Gefrierpunkt der anderen gesunden Niere war $\Delta = 1.20$), die Quantität war eine sehr geringe, diese Niere war somit zugrunde gegangen. Trotzdem aber wurde der Kranke sehr fett, fühlte sich sehr wohl, mit einem Worte, es war ein neuerer operativer Eingriff, nämlich die Exstirpation der kranken Niere, nicht nötig.

Im dritten Falle handelt es sich um einen 21jährigen Mann, der am 12. Januar 1903 in die Klinik aufgenommen wurde und bei dem zuerst vor 3 Monaten in der rechtsseitigen Lendengegend Schmerzen auftraten. Zugleich damit stellte sich häufiger Harndrang ein, sein Urin wurde trüb, er fieberte des öfteren und hatte großen Schweiß in der Nacht. Bei der Aufnahme des Status konnten wir an der rechten Niere eine verbreiterte, schmerzhafte Volumzunahme wahrnehmen, und es fand sich im Urin viel Eiter. Nachdem in den rechten Ureter ein Katheter eingeführt und bis zum Nierenbecken hinaufgeschoben wurde, entleerte sich dadurch bei Druck auf die Niere in dicken Tropfen 40 ccm. dicker, trüber Urin. Der Urin enthielt schmutzige, gelbe Flocken und beim Stehen bildete sich viel Bodensatz; letzterer bestand aus zahlreichen Eiterzellen, Nierenepithelien und etlichen körnigen Cylindern. Die bakteriologische Untersuchung wies außerdem noch Tuberkelbacillen nach.

In diesem Falle handelte es sich um eine rechtsseitige Nierentuberculose, welche die Niere größtenteils zugrunde richtete (war doch der Gefrierpunkt des Urins der rechten Niere $\Delta = 0.36$, hingegen derjenige des Urins der linken Niere $\Delta = 1.53$!) und wobei sich im rechten Nierenbecken eine Retention entwickelte; letztere war jeden-

falls durch eine Verstopfung des geschwellten Ureter-Lumens mit Detritus bedingt.

Nach dem Anhören der Retention, respektive nach dem Abfließen des stagnierenden, eitrigen Urins linderten sich die Schmerzen des Kranken; er fühlte sich besser, willigte jedoch in keine Operation ein, sondern verließ die Klinik.

Im vierten Falle ein 32jähriger Mann, den wir am 7. Januar 1902 in die Klinik aufnahmen, berichtet uns Patient, daß sein Urin seit 10 Jahren trüb sei und daß ihn zeitweise, momentan auftretende heftige Schmerzen befallen, nach welchen, besonders wenn er sich anstrengt, der Urin blutig zu sein pflegt. Während seines Aufenthaltes in der Klinik beobachteten wir einen solchen Anfall, der momentan begann und in von der linken Lendengegend ausstrahlenden, äußerst peinlichen Schmerzen bestand. Während des Anfalles collabierte der Kranke, sein Puls war beschleunigt, klein, und die Temperatur betrug 37,8 Grad C. Die Schmerzen dauerten bis zum nächsten Tage; dann begannen sie sich zu mildern, als am 3. Tage der Urin momentan stockte, nach etlicher Anstrengung einige Minuten hindurch plötzlich wieder abfloß und sich mit dem Urinstrahle ein erbsengroßer, weißlichgelber Stein aus der Harnröhre entleerte. Nachdem die dumpfen Schmerzen noch weiter bestanden, nahm ich eine cystoskopische Untersuchung und daran anschließend eine Ureterkatheterisation vor. Aus beiden Uretern floß trüber Urin heraus, die Blase zeigte sich katarrhalisch affiziert. Ich führte nun gleichzeitig in beide Ureter Katheter ein. Aus dem rechten Ureterkatheter entleerten sich in dichten Tropfen 98 ccm. trüber Urin, worin wir Eiter und auch nach mehrfacher Filtration Albumen in mäßiger Quantität fanden. Wenig Eiter und Eiweiß fand sich auch in dem aus dem linken Ureter entleerten Urin. Der Kranke verließ darauf die Klinik.

Er wurde aber am 17. Februar 1903 neuerdings aufgenommen; der Kranke fühlte fortwährend Schmerzen in der Lendengegend, die Nieren waren aber nicht palpabel. Nachdem in den rechten Ureter ein Ureterkatheter eingeführt wurde, entleerten sich dadurch auf einmal 145 ccm. trüber Urin von ammoniakalischem Geruch, der viel Eiter und nach mehrmaligem Filtrieren Albumen enthielt und dessen Gefrierpunkt $\Delta = 0.78$ war. Ähnlich war das Resultat der Harnuntersuchung aus der linken Niere, der Gefrierpunkt war hier $\Delta = 1.07$. Zur Operation war der Kranke nicht geeignet.

In diesem Fall handelte es sich um eine Nierensteinerkrankung und um eine beiderseitige Pyelonephritis, welch letztere rechterseits vorgeschrittener war, trotzdem daß der Kranke besonders in der linken Nierengegend ausstrahlende Schmerzen fühlte. In dem rechten Nierenbecken stagnierte der eiterige Urin, nach dessen Entleerung mit Hilfe des Ureterkatheter die Schmerzen des Kranken nachliessen und sein Zustand erträglicher wurde. Ein anderweitiger operativer Eingriff war nicht indiciert, weil es sich um eine beiderseitige Nierenerkrankung handelte und die Zeichen der Niereninsufficienz auch im Blute

nachweisbar waren (sein Gefrierpunkt war $\Delta = 0.60$), deshalb betrachteten wir das Aufhören der Retention, d. i. den Abfluß des stagnierenden Urins durch den Ureterkatheter für eine palliative Heilintervention, die wir zeitweise zu wiederholen glaubten.

Im 5. Falle zeigten sich bei einer 48jährigen Frau, die zuerst im Monate Mai 1901 in die Klinik aufgenommen wurde, in der rechten Lendengegend seit 5 Jahren zeitweise auftretende heftige Krämpfe, die mit Brechreiz, Übelkeit und Appetitlosigkeit verbunden, 1—2 Tage hindurch dauerten. Sie bemerkt seit 2 Jahren, daß ihr Urin trüb ist und viel Sediment enthält; sie fühlt schon seit 2 Monaten auch eine Geschwulst in der rechten Seite. Bei der Aufnahme konnten wir unter dem rechten Rippenbogen zwischen unseren Händen eine mannsfaustgroße, auf Druck schmerzhafte Geschwulst fühlen, welche der rechten Niere entsprach. Die Untersuchung erwies, daß es sich um eine rechtsseitige Pyonephrose handelte, deretwegen Herr Prof. Dollinger am 13. Juni die Nephrotomie ausführte; aus dem erweiterten Nierenbecken wurden viele Steine und stinkender Eiter entleert. Die Kranke verließ uns darnach mit einer Nierenfistel, ließ sich aber am 9. September 1901 neuerdings aufnehmen. Die Nierenfistel war nun vollkommen geheilt, aber die rechte Niere war wieder als ein mannsfaustgroßer Tumor austastbar. Nach der Einführung des Ureterkatheters in den rechten Ureter blieb jener beim Hinausschieben an einer Stelle stecken, nach längerer Probe gelang es jedoch, ihn bis ins Nierenbecken zu bringen, worauf sich aus selbem 200 ccm flüssiger, schmutzig-gelblicher, gräulicher, eiteriger Urin entleerte und das Volumen der Niere merklich kleiner zu werden begann, sodaß die Niere nach ihrer Entleerung kaum mehr fühlbar war. Den Katheter ließ ich 5 Tage lang drinnen, ich mußte ihn dann, da er verstopft war, entfernen. In den folgenden Tagen trat der Nierentumor wieder zu Gesicht, bei der Kranken zeigten sich Schmerzen, aber als ich neuerdings die Einführung des Ureterkatheters versuchte, blieb der Versuch erfolglos; der Katheter blieb 12 cm von der Uretermündung entfernt stecken, war auf keine Weise weiter zu schieben, nichts entleerte sich durch ihn, sodaß an der Kranken neuerdings eine Nephrostomie notwendig wurde und wir die zugrunde gegangene Niere extirpierten.

In diesem Falle also handelte es sich um eine mit Nierensteinen komplizierte Pyonephrose; nachdem sich durch den voraus eingeführten Ureterkatheter von dem dicken Eiter nur wenige Tropfen entleerten, führten wir die Nephrostomie aus. Die Nierenfistel verheilte, es gelang jedoch, wenn auch schwer, durch das Hindernis im Ureter, welches die Retention des Nierenbeckens verursachte, den Ureterkatheter durchzuführen, den stagnierenden Urin zu entleeren, worauf auch der Nierentumor verschwand. Unser Zweck war hier, daß es uns vielleicht gelänge, den Ureter durchgängig zu gestalten, damit die Stagnation in der Niere aufhöre, und ein weiterer größerer operativer Eingriff überflüssig wurde, ähnlich unserer Beobachtung im 2. Falle. Aber dies unser Bemühen mißlang. Wir konnten den

Ureterkatheter, den wir wegen seines Verstopftseins entfernen mußten, neuerdings durch das Hindernis im Ureter nicht durchführen, worauf die Stagnation im Nierenbecken wieder auftrat und wir die Entfernung der Niere vornehmen mußten. Hier wurde daher der Ureterkatheterismus ebenfalls als ein die Retention des Nierenbeckens aufhebender, palliativer Eingriff vorgenommen.

Im 6. Falle hatten wir es mit einer 22jährigen Frau zu tun, die am 10. September 1900 auf die Klinik aufgenommen wurde; es bestand seit 19 Monaten eine von der Blase ascendierende Pyonephrose, bei welcher die cystoskopische Untersuchung auch einen ulcerativen Blasenkatarrh konstatierte, weshalb die Ureteröffnungen unsichtbar waren und die Katheterisierung der Ureteren unausführbar war. Bei der Kranken wurde Nephrostomie gemacht, durch die Wunde jedoch war die Entleerung des eiterigen Urins nicht vollkommen, und deshalb führte ich von dem Nierenbecken aus einen Ureterkatheter in den Ureter, und nachdem ich mit Hilfe des Cystoskops den aus dem Ureter in die Blase herabhängenden Katheter sah, faßte ich selben mit einer löffelartigen Steinzange, zog das Ende aus der Blase heraus, verband denselben mit dem anderen, der Niere näheren Ende mittels Einschaltung eines Seidenfadens und zog darauf letzteres so durch den Ureter, daß das Ende im Nierenbecken lag. Den Katheter habe ich am nächsten Tag mit einem dickeren Albarranschen Dilatations-Katheter vertauscht, welchen ich nach dem Herausziehen des dünneren Katheters mit der Hilfe eines Seidenfadens, von der Blase aus in den Ureter einführte. So setzte ich die Dilatation fort, spülte das Nierenbecken mit 4 prozentiger Borlösung und jeden dritten Tag mit einer 1 prozentigen Lapislösung aus, sodaß ich binnen 10 Tagen vom Katheter Nr. 7 bis Nr. 11 anstieg.

Mein Zweck war, den Ureter gut auszudehnen, dem in dem Nierenbecken stagnierenden eiterigen Urin einen natürlichen Abfluß zu sichern und das Nierenbecken gut auszuspülen. Den 10. Tag entfernte ich den Katheter, der Abfluß wurde gegen den Ureter frei, so, daß durch die Wunde der Nephrostomie nur sehr wenig eiteriger Urin floß und die Eiterung sich wesentlich verminderte. Als wir die Kranke am 31. Oktober auf ihr eigenes Verlangen entließen, war die Nierenfistel noch vorhanden, aber aus derselben entleerte sich fast nichts, da der Abfluß durch den Ureter frei war.

Im 7. Falle litt ein 24jähriger Mann an Ectopia vesicae, und eitriger Urin floß aus beiden Ureteröffnungen. Die Pyelitis behandelten wir so, daß wir in den rechten Ureter einen Ureterkatheter einführten und ihn ganz bis zum Nierenbecken hinaufschoben. Durch diesen Katheter spülten wir das Nierenbecken, welches 150 ccm Flüssigkeit aufnahm, mit einem Liter sterilen Wasser aus, nachher spritzten wir 20—30 ccm 1 ‰ Lapislösung ein. Diese Prozedur wurde 4 Tage hindurch täglich fortgesetzt, jedoch gebrauchten wir in den letzten 6 Tagen schon 2 prozentige Lapislösung. Der Urin wurde ganz rein. Jetzt behandelten wir das linke Nierenbecken 10 Tage hindurch ebenso, als auch der Urin dieser Niere ganz rein wurde.

Nach drei Monaten wurde der Urin beider Nieren wieder trübe, und eben dieser Umstand war der Grund dessen, daß wir keine Operation ausführten, denn während wir die so zeitweise recidivierende Nierenbeckenentzündung noch leicht behandeln konnten, hätten wir diese Behandlung weder nach dem Verschluß der Blase, noch nach dem Einnähen des Ureters in den Mastdarm durchführen können, und der Kranke wäre der Gefahr einer hinaufsteigenden Nierenentzündung umsomehr ausgesetzt gewesen.

In all den vorgeführten Fällen war daher der Ureterkatheterismus ein therapeutischer Eingriff, welcher in einem Falle mit mehr, im anderen mit weniger Erfolg einherging. Hinsichtlich der Gefahrlosigkeit dieses Eingriffes und Einfachheit dieser Methode gegenüber denjenigen schweren und größeren operativen Eingriffen, die wir in ähnlichen Fällen auszuführen pflegten, glaube ich, daß wir in ähnlichen Fällen vor allem an Ausführung dieses therapeutischen Eingriffes denken müssen, da wir durch denselben in manchen Fällen eine endgiltige Heilung, in anderen wieder wenigstens eine wesentliche Linderung oder selbst ein Aufhören des einen oder anderen schweren Symptomes erreichen können.

IV.

Aus der chirurgischen Klinik in Marburg.

Experimentelle und histologische Beiträge zur Anatomie und Pathologie des Gelenkknorpels.

III. Histologische Untersuchungen über die Veränderungen des Knorpels bei der Gelenktuberkulose.

Von

Dr. **Rudolf Seggel**,
Oberarzt des Krankenhauses in Geestemünde.

In den beiden vorausgegangenen Teilen bin ich auf Grund meiner Versuche über Knorpeltransplantation zur Überzeugung gekommen, daß der aus der Kontinuität ausgelöste und unter andere Ernährungsbedingungen verpflanzte Gelenkknorpel des Kaninchens eine sehr große Resistenz besitzt, die ihn befähigt, ohne wesentliche regressive Veränderungen sich lange — in meinen Versuchen bis zu 80 Tagen — lebend zu erhalten. Die ruhenden Knorpelzellen bilden sich um in großblasige, vollsaftige Formen, zeigen lebhafte Vermehrung durch indirekte Zellteilung. Schließlich setzt dann teils durch direkte Metaplasie, teils durch Apposition vom Einscheidungsgewebe her eine Umbildung in Knochen ein, deren Ende beim Abschluß meiner Versuche noch nicht erreicht war.

Ich will nun versuchen, die Konsequenzen dieser Studien mutatis mutandis für die Veränderungen, welche die Tuberkulose in ihren verschiedenen Erscheinungsformen am menschlichen Gelenkknorpel setzt, zu ziehen, und wende mich zunächst zur Literatur, die keine erschöpfende Aufzählung finden soll, nachdem sie erst jüngst von Heile übersichtlich zusammengestellt worden. Virchow, Billroth, Volkmann und Orth sprechen nur von regressiven Veränderungen des Knorpels bei der Gelenktuberkulose. Weichselbaum fand bei der synovialen Form, daß der Pannus durch Umbildung der Zellen am Übergang von Synovialis zu Knorpel in von ihm sogenannte Proliferationszellen sich ausbildet. Die Knorpelzellen selbst vergrößern sich, zeigen einen bläschenförmigen Kern mit zahlreichen Fortsätzen, nehmen also

augenscheinlich jugendliche Form an. Daneben bestehen auch regressive Veränderungen, Vakuolenbildung, Schrumpfung der Zellen, fettige und amyloide Degeneration. Die sogen. Proliferationszellen überziehen die ganze Knorpeloberfläche, dringen dann auch in die Knorpelhöhlen ein, erweitern dieselben zu großen Hohlräumen, mischen sich hier mit den in gleicher Weise veränderten Knorpelzellen und zerstören die Grundsubstanz durch Chondroklase. Die chronischen Formen unterscheiden sich dadurch von den akuten, daß die durch Mengung der erwähnten Zellarten entstandenen, neuen Zellen in den Knorpelhohlräumen faserige Interzellularsubstanz bilden und so in junges Bindegewebe übergehen. Er behauptet also eine bindegewebige Metaplasie des Knorpels festgestellt zu haben. Bei der primär ossalen Form bestehen in der Tiefe des Knorpels die gleichen Veränderungen, wie sie eben für die Oberfläche geschildert wurden.

Krause spricht sich dahin aus, daß der Knorpel bei der Gelenktuberkulose eine durchaus passive Rolle spielt. Auch König kommt zu der gleichen Ansicht. Neuere Untersuchungen stammen von Heile und Schablowsky. Heile sieht den Haupteffekt der beginnenden miliaren Synovialis-Tuberkulose in einer Fernwirkung auf die Knorpelgrundsubstanz. Dieselbe erfährt eine chemische Differenzierung, wodurch eine größere Durchlässigkeit für einwandernde Zellen bedingt ist. Diese Differenzierung sieht er gegeben durch eine gegenüber dem gesunden Knorpel veränderte Reaktion der Grundsubstanz bei Färbungen mit Safranin u. Van Gieson. Auf diesen Bahnen, die Heile als tinktoriell differenzierte Knorpelbahnen bezeichnet, wachsen — ohne Gefäße — Züge von Spindelzellen in den Knorpel hinein, verbreiten sich hier und sind von den Knorpelzellen scharf geschieden. Die letzteren zeigen im Bereich der unveränderten Grundsubstanz inselförmige Wucherungen, in den differenzierten Bezirken hingegen Verlust der Kapsel; daneben sieht man in die Knorpelhöhlen Zellen von gleichem Charakter wie die Spindelzellen eingewandert. Sie unterscheiden sich von den Knorpelzellen durch die stärkere Kernfärbung. Dabei ist der Kern kompakt und ohne Nucleolus. Diese Zellen wirken besonders als Chondroklasten. Die Knorpelzellen hingegen zeigen schließlich ausgedehnte Karyolyse. Gegen diese krankhaft veränderten Knorpelhöhlen schieben sich die Granulationszapfen des Markes weit vor, ohne, wie aus Serienschnitten hervorgeht, mit ihnen kontinuierlichen Zusammenhang zu zeigen. Bei den vorgeschrittenen Formen ist der Knorpel vom Mark und von der Gelenkseite her von Granulationsstreifen durchsetzt. Soweit der Knorpel noch erhalten, finden sich auch hier bei der Serienuntersuchung als

abgeschlossen sich erweisende Zellinseln, die durch die oben schon charakterisierten Knorpelbahnen mit einander in Verbindung stehen. In diesen Bahnen finden sich langgezogene Kerne. Die Zellinseln bestehen teils aus schwachgefärbten Knorpelzellen, teils aus stark tingierten polymorphen Zellen mit sehr kleinem Plasmaleib, kenntlich durch Färbung mit polychromem Methylenblau. Je größer ihre Zahl, desto stärker ist auch die Veränderung der Grundsubstanz, die schließlich nicht nur chemisch umgewandelt ist, sondern auch eine mechanische Differenzierung zeigt mit faseriger Umbildung. Leukocyten sind in den abgeschlosenen Knorpelhöhlen niemals vorhanden. Die gewucherten Knorpelzellen, die oft ganz den erwähnten polymorphen gleichen, unterscheiden sich bei Färbung mit polychromem Methylenblau durch die Anwesenheit eines Nucleolus von den Granulationszellen. Diese Färbung führte mich, nebenbei erwähnt, zu ganz andern Resultaten. Die gewucherten Knorpelzellen werden jedoch zum größten Teil wieder nekrotisch, nur manchmal können Haufen von solchen Kapselzellen ohne Grundsubstanz als überlebende Knorpelsequester inmitten des Granulationsgewebes erhalten bleiben, ja sogar eine Metaplasie in osteoides Gewebe erfahren. Ist die Eiterung sehr stark oder verkäst das tuberkulöse Granulationsgewebe sehr rasch, so sterben alle Knorpelzellen ohne jede Zelleinwanderung ab.

Die Zerstörung des Knorpels erfolgt also nach Heile teils durch zusammenhängendes Granulationsgewebe, teils durch isoliert auf den tinktoriell differenzierten Knorpelbahnen einwandernde Zellen. Daneben besteht ein rasch vorübergehendes Aufflackern der Vitalität der Knorpelzellen selbst, die aber dann um so schneller zu Grunde gehen.

Schablowsky hingegen beschreibt eine allmähliche Umwandlung der Knorpelzellen in Spindelformen. An der Hand von Schnittserien glaubt er beweisen zu können, daß die Spindelzellen in den erweiterten Knorpelhöhlen niemals mit dem Granulationsgewebe zusammenhängen. Sein Untersuchungsmaterial wurde beiläufig gesagt nicht eingebettet. Wenn in die immer faserig veränderte Grundsubstanz Zellen einwandern, so handelt es sich dabei niemals um Fibroblasten, sondern um polynukleäre Leukocyten. Auch erfolgt diese Zelleinwanderung nicht nur auf den Knorpelbahnen Heiles. Sch. legt Nachdruck auf die von ihm beobachteten progressiven Umbildungen der Knorpelzellen zu Spindelformen.

Die Ansichten sind sich also widersprechend genug; der Streit dreht sich besonders um die Deutung der Herkunft der bei der Tuberkulose in den Knorpelhohlräumen vorhandenen Zellen. Daneben besteht auch noch keine Klarheit darüber, ob durch die unveränderte

Knorpelgrundsubstanz ohne Mitbeteiligung von Gefäßen, Zellen in Knorpelhohlräume einwandern, ob es sich dabei um Granulationszellen, Fibroblasten oder Leukocyten handelt.

Diese beiden Fragen will ich in den jetzt folgenden Untersuchungen zu lösen unternehmen und zwar gestützt auf die schon erwähnten Voruntersuchungen. Deren Notwendigkeit stellte sich schon bald nach Beginn dieser Arbeit heraus, als es sich um die Deutung der in den abgeschlossenen Hohlräumen beobachteten Zellen handelte.

Das Material zu meinen Untersuchungen entstammt der chirurgischen Klinik in Marburg, wo ich bei der in Hessen so häufigen Tuberkulose reichlich Gelegenheit fand, Resektionspräparate besonders vom Kniegelenk in den verschiedensten Stadien zu erhalten. Die Fixation des Materials erfolgte zum größten Teil in Müller-Formol und in Sublimat, teilweise auch in Alkohol und Pikrinsäure. Die Färbungsmethoden waren die gewöhnlichen mit Haematoxylin-Erythrosin, Van Gieson, dann vornehmlich mit polychromem Methylenblau Die genaueren Details sind schon im ersten Teil beschrieben.

I. Fall. Typischer Synovial-fungus des Kniegelenks, der in seinen ersten spontanen Beschwerden auf Mai 1903 zurückdatiert. Wegen Erfolglosigkeit einer konservativen Behandlung wurde Anfang September 1903 die Arthrektomie mit bogenförmiger Resektion der Gelenkenden vorgenommen. Die synovialen Wucherungen haben noch nicht auf die Knorpeloberfläche übergegriffen. Der innere Femurkondylus zeigt an der Stützfläche eine längsgestellte, 4 cm lange und 1,5 cm breite grauschwarze Verfärbung, die wie mit dem Locheisen aus der Kontinuität des Knorpels herausgeschlagen erscheint. Es handelt sich augenscheinlich um eine sequestrierte Knorpelfazette; ein Knochenherd ist nicht nachweisbar. Die Untersuchung der Knorpelrandpartien von Femur und Tibia ergab auch in der Nähe von verkäsenden Tuberkeln der Synovialmembran keine auffällige Alteration. Der Knorpel ist an der Oberfläche nur etwas kernärmer als in den basalen Teilen. Das Mark zeigt nur ganz mäßige fibröse Veränderungen. Sagittale Längsschnitte durch den erwähnten Knorpelherd ergaben, daß derselbe von einem sehr gefäß- und zellreichen fibrillären Gewebe eingeschlossen ist und so vom noch lebenden Knorpel allseitig abgesetzt ist. Diese „Totenlade“ ist reichlich von streifigen Blutungen durchsetzt. Der Oberfläche lagern amorphe Massen und Fibrin auf. Der gesunde Knorpel in der Umgebung zeigt bis auf die oberflächlichen abgeplatteten Zellschichten herdförmige Wucherungen von typischen Knorpelzellen mit Kapseln, großem bläschenförmigem Kern und deutlichem Glykogengehalt. Niemals sieht man fremde Zellen irgendwelcher Art in den abgeschlossenen Knorpelhöhlen. Gegen den Sequester hin finden sich auf der Oberfläche Fibrin und Leukocyten in wechselnder Zahl, die sich aber niemals in die Knorpelgrundsubstanz hineinerstrecken. In der Tiefe werden die Zellgruppen spärlicher, die Kapsel verschwindet und so verlieren sich die Knorpelzellen einfach, ohne daß Degenerationserscheinungen an ihnen zu beobachten wären.

Dabei verliert die Grundsubstanz die Tinktion mit Haematoxylin und zeigt eine eigentümliche blasige Veränderung; sie sieht wie gequollen oder gekocht aus. Von der Markseite her erstrecken sich sehr reichlich gefäßhaltige Granulationszapfen in den Knorpel hinein, die stets gegen die Grundsubstanz sehr scharf abgesetzt sind. Im sequestrierten Knorpelstück ist in den oberflächlichen Schichten von Knorpelzellen und -höhlen nichts mehr zu sehen. Ein aktives Vordringen von Leukocyten in die abgestorbene Grundsubstanz hinein ist nirgends festzustellen; sie erstrecken sich nur in die grobmechanisch bedingten Knorpelspalten. Im Zentrum des Sequesters beobachtet man noch geschrumpfte Knorpelzellen, auch karyolytisch veränderte mit starker Blähung des Kerns und sehr schwacher Färbung desselben; sie enthalten um den Kern noch immer Reste von zierlich verästelter Grundsubstanz; schließlich sind hier nur mehr leere Knorpelhöhlen zu erkennen, in welche die in Reihen vordringenden Fibroblasten einbrechen. Nie sieht man jedoch isolierte Zellen dieser Art in der Grundsubstanz. Das Vordringen geschieht immer pallisadenartig in Form eines Zellwalls. Die Grundsubstanz scheint dabei einfach aufgelöst und verflüssigt zu werden. Eine diffuse Durchsetzung erfolgt erst nach dem Absterben des Gesamtknorpels. Ganz auffällig und wiederholt zu beobachten ist, daß die Leuk. erst den Spuren der Fibroblasten folgen, niemals vor denselben in die Grundsubstanz eindringen. Der Sequester ist im übrigen stark zerklüftet und gespalten, die Färbbarkeit mit Haematoxylin ist verschwunden, auch die Tinktion mit Fuchsin zeigt sich viel blässer als im lebenden Knorpel, ohne aber in ihrem Charakter sich zu ändern. Was die Herkunft des sequestrierenden Pannus betrifft, so geht derselbe ausschließlich aus dem Markgewebe hervor und erweist sich an der basalen Seite des Knorpelsequesters als ein diffuses, tuberkulöses Granulationsgewebe; in der Spongiosa besteht starke Rarefikation mit Auftreten von vielen Osteoklasten. Gegen die Peripherie des gesunden Knorpels verhält sich die Totenlade genau ebenso wie gegen den Knorpelsequester selbst und wie es für diesen geschildert.

Die Knorpelzellen werden unter Verlust der Kapsel immer weniger, zeigen Abänderung ihrer ursprünglich runden Form, ordnen sich aber nie den Fibroblasten an, sondern bleiben immer durch einen zellosen Zwischenraum von ihnen getrennt, sie werden also nie zu Gewebsbildnern, wandeln die Grundsubstanz niemals um, bilden keine neue, sondern gehen unter der Fernwirkung des tuberkulösen Granulationsgewebes, besonders wenn dasselbe sehr gefäßreich ist, rasch und unvermittelt zugrunde. Dies zeigt sich besonders bei der Serienuntersuchung von Horizontalschnitten dieser Partien senkrecht zur Längsachse des Femur. Ein Übergang von den Knorpelzellen zu den Granulationszellen findet nicht statt; beide bleiben immer scharf getrennt.

II. Fall. Chronische, synoviale Kniegelenkstuberkulose mit ausgedehnter Erkrankung der ganzen Gelenkmembran und pannöser Überwucherung des Knorpels ohne Knochenherd; an der hinteren Oberfläche des Gelenkknorpels finden sich Usuren.

Schnitte von Kapselrandpartien am Femur zeigen, daß die Kapsel sehr stark fibrös verdickt ist; gegen das Gelenk zu wird sie sehr gefäßreich und geht in ein typisches, tuberkulöses, rasch verkäsendes Granulationsgewebe über. Der Gelenkknorpelrand ist gegen den Knochen wie gegen

den Pannus sehr scharf abgesetzt; in dem sehr gefäßreichen Fettmark finden sich vereinzelt kleinzellige Infiltrationen. In den oberflächlichen Knorpelschichten sind einzelne Knorpelhöhlen gegen den hier noch vollkommen fibrösen Pannus hin geöffnet; man sieht deutlich das Eindringen von Lymphocyten und Leukocyten, auch von schmalen, spindeligen Fibroblasten, die sich durch ihre starke Hm-Färbung scharf unterscheiden von den runden, oft sehr geblähten und im allgemeinen blaßgefärbten Knorpelzellkernen. Die in Reaktion gegen die Eindringlinge befindlichen Knorpelzellen, die besser konturiert und stärker gefärbt sind, unterscheiden sich besonders dadurch von den Fibroblasten, daß erstere immer noch einen deutlich wahrnehmbaren Rest von zierlich verästelter Grundsubstanz um sich haben, während dieser den Fibroblasten fehlt. Doch ist es in dem Zellgewirr in diesem Bezirk oft sehr schwer, ja unmöglich, die Provenienz der einzelnen Zellarten genau festzustellen; jedenfalls zeigt sich auch hier, daß die Form der reaktiv gewucherten Knorpelzellen mit den in den Transplantationsversuchen beobachteten Formen übereinstimmt, und so scheint es mir, trotz der eben erwähnten Deutungsschwierigkeiten, daß diese in Reaktion befindlichen Knorpelzellen sich dem Pannus anlegen. Dafür spricht auch besonders das Ergebnis der Färbung mit polychromem Methylenblau. Bei den ruhenden kapselhaltigen Knorpelzellen ist die zackige Grundsubstanz rot gefärbt, und diese Färbung ist auch bei den umgewandelten Formen noch als schmaler, roter Rest an beiden Polen zu beobachten, fehlt dagegen bei den Granulationszellen. Ob diese reaktiv veränderten Knorpelzellen allerdings hier noch weiter eine progressive Rolle spielen, erscheint mir fraglich, denn auch hier blähen sie sich schließlich auf und werden blasser in der Tinktion. Wohlgemerkt finden aber alle diese eben geschilderten Veränderungen nur in den nach oben zu eröffneten Knorpelhöhlen statt, niemals sieht man auch hier ein isoliertes Vordringen von Granulationszellen durch die Grundsubstanz. Das Vordringen des Pannus erfolgt immer mit Leukocyten und Lymphocyten zusammen. Im übrigen ist die Schichtung des Knorpels deutlich ausgesprochen, nur besteht eine entschiedene, reaktive Wucherung auch in den noch nicht eröffneten Knorpelhöhlen der obersten abgeplatteten Reihen. Die Knorpelhöhlen sind hier von einem feinem Netzwerk ausgefüllt, in dessen Maschen sich die teils noch abgeplattet spindeligen, teils schon runden Knorpelzellen befinden, aber noch ohne lichtbrechende Kapsel. Darauf kommt dann die Schicht der sehr stark gewucherten kapseltragenden Knorpelzellen mit starker Hm-Färbung der Chondrinballen. Diese Zellen sind teils noch ruhend, wie der kompakte Kern erweist, teilweise schon in Reaktion befindlich, mit bläschenförmigem saftreichen Kern, der so ganz identisch ist mit den bei den Transplantationen beobachteten Formen, nur sind nirgends Mitosen im Knorpel zu sehen, immer nur im Granulationsgewebe.

Gegen das Innere des Gelenkes zu zeigt sich der aufliegende Pannus, der überall in die eröffneten Knorpelhöhlen sich hineinerstreckt (Nachweis durch Serienschnitte), mehr spezifisch tuberkulös; hier erhöhen sich die Schwierigkeiten in der Deutung der Herkunft der in diesen Knorpelhöhlen befindlichen Zellen. Doch sind immer noch bläschenförmige Kerne mit spärlichen Protoplasmaresten ziemlich sicher als reaktiv gewucherte Knorpelzellen anzusprechen, da sie ganz identisch sind mit den Formen in den

tieferen Knorpelschichten, gegen welche sich jetzt auch Granulationszapfen vom Mark herschieben.

Ganz besonders zeigt sich dies wieder bei der Färbung mit polychromem Methylenblau. Daß die Knorpelzellen auch der chemotaktischen Wirkung unterliegen, zeigt ihre Formveränderung und der Verlust der Kapsel, der von der Tiefe her deutlich zu verfolgen ist; und daß diese Formen Knorpelzellen sind, läßt der rote Saum um den Kern erkennen bei Färbung mit pol. Meth., der den Zellen des Granulationsgewebes immer fehlt. Diese Umbildung der ursprünglich runden Knorpelzellen in Spindelzellen ist in einem andern Stück aus dem Centrum des Knorpels noch viel besser zu sehen. Zur Fibrillenbildung aber von seiten der veränderten Knorpelzellen kommt es nicht. Diese tritt erst ein, wenn Gefäße in die erweiterten Höhlen hineingewuchert sind und so eine bessere Saftdurchströmung besteht. In den basalen Knorpelschichten, gegen welche die Granulationszapfen vom Mark her vordringen, sieht man viel regressive Veränderungen, vor allem Pyknosen. Der Knorpel wird so durch den gemeinsamen Angriff von Mark- und Gelenkseite her siebförmig durchbrochen unter entschiedener Reaktion der Knorpelzellen, die besonders in den mittleren Schichten immer als junge, saftreiche Formen imponieren. Gegen den Pannus hin platzen dann diese durch Wucherungen erweiterten Hohlräume und der Zellinhalt mischt sich mit dem des Granulationsgewebes und macht so eine weitere Scheidung unmöglich. Das gleiche besteht, wenn auch in schwächerem Maße, auf der Markseite. Eine Knorpelnekrose aus dem Innern des Gelenks zeigt die Knorpelzellen in den oberflächlichen Schichten alle deformiert, nur spärliche Fibroblasten eingewandert. In den tieferen Schichten ist die Reaktion der Knorpelzellen schon abgelaufen. Die herdförmige Wucherung ist noch nachweisbar, aber die Kerne sind gebläht, sehr blaß, die Kapsel verschwunden, auch der Protoplasmakörper der Zelle nicht mehr nachweisbar. Nur selten sind noch Kapselzellen aufzufinden; auch hier zeigt sich wieder, daß das Eindringen der Leuk. erst sekundär stattfindet, wenn der Knorpel vollkommen abgestorben ist, und daß es nicht durch die, wenn auch veränderte Grundsubstanz hindurchgeht, sondern nur in die schon anderweitig hergestellten Spalten desselben hinein. Auch hier finden sich wieder überlebende Knorpelsequester, wie im vorigen Fall, mit vollkommen erhaltenen Knorpelzellen und deutlichen Kapseln mitten im Granulationsgewebe. Auffällig ist hier, daß man im toten Knorpel manchmal ganz isoliert auftretende Fibroblasten wahrnimmt, in sonst absolut kernfreier Umgebung, so daß es schwer wird, an eine Einwanderung zu glauben. Die Toxinwirkung des verkäsenden tuberkulösen Infiltrats zeigt sich besonders an einer Knorpelusur aus dem Innern eines Femurkondylus, wo der Knorpel, soweit er demselben anliegt, absolut kernlos ist. Dieser tote Teil wird dann auf die gleiche Weise beseitigt, wie dies im vorigen Falle geschildert ist, durch einfache Absorption von seiten der wallartig vordringenden Granulationszellen.

III. Fall. Chronisch synoviale Kniegelenkstuberkulose mit umschriebener pannöser Überwucherung des Knorpelrandes. Ein kleiner Knochenherd findet sich in der Fossa intercond. post. Das Bild des Pannus ist genau dasselbe, wie im vorigen Fall, nur ist er gegen das Innere des Gelenks mehr fibrös geartet. Dem entspricht auch, daß hier (III) die Toxin-

wirkung nicht so zu beobachten ist und der Knorpel durch den ganzen Schnitt durch ein Verhalten zeigt, das dem des gesunden Knorpels annähernd gleichkommt; nur einzelne Stellen an der Berührungsfläche von Pannus und Knorpel fallen auf. Hier ist die gesetzmäßige Schichtung verschwunden; es fehlen vor allem die obersten, abgeplatteten Zellagen; man sieht an diesen Stellen Haufen von gewucherten Knorpelzellen, wie sie auch in den folgenden Knorpelhöhlen zu finden sind, die aber insofern schon aus dem Zusammenhange mit dem Knorpel ausgetreten sind, als sie demselben aufzuliegen scheinen und auch eine differente Grundsubstanz zeigen. Ich denke mir den Vorgang so, daß eine Gruppe von reaktiv gewucherten Knorpelzellen den Grenzwall der Grundsubstanz gegen die Oberfläche hin gesprengt hat, so daß die gewucherten Zellen frei geworden sind. Sie haben Chondrin um sich, dieses verhält sich aber färberisch anders, als die Grundsubstanz des übrigen Knorpels; es färbt sich nicht mit Eosin, sondern exquisit graublau durch Hm und zeigt sich auch nicht kompakt, sondern blasig, schleimig-aufgetrieben, genau so, wie ich es in den schmalen Knorpelneubildungszonen bei der Untersuchung der Knorpeldefekte im 2. Teile fand; ich möchte also nach dem ganzen Aussehen und dem färberischen Verhalten hier von neugebildeter Grundsubstanz sprechen; sie verhält sich auch ganz different gegen das streifig fibrilläre Gewebe des Pannus, das stark mit Eosin gefärbt ist. Daß es sich um Knorpelzellen handelt, zeigt deutlich die Anwesenheit einer Kapsel. Diese Neubildungszonen sind jedoch nur sehr schmal, auf den Gelenkrand beschränkt und finden sich gegen die Mitte nicht mehr; ihre Lebensdauer halte ich nur für kurz, weil sie gegen das ehemalige Gelenkcavum zu Übergänge in den Pannus zeigen; in manchen Schnitten erkennt man deutlich den Übergang vom ruhenden Knorpel her, das Anliegen der Knorpelhöhlen vor der Eröffnung derselben usw. Ich halte diese Bilder hier für ein Vorstadium des Falles II, wo die Einordnung der einzelnen Knorpelzellen in den Pannus noch zu sehen war. Im übrigen zeigen Knorpel und Pannus genau das bisher geschilderte Verhalten und gilt das dort Gesagte auch für hier. Die eben besprochene schleimige Umwandlung der Grundsubstanz findet sich auch in anderen untersuchten Stücken, teilweise auch noch in der Kontinuität des Knorpels so daß sie also dort schon eingeleitet wird; am besten ist dies zu erkennen bei van Gieson- und Orceinfärbung.

IV. Fall. Synoviale Handgelenkstuberkulose. Knorpel äußerlich intakt, vom Pannus nicht überwuchert; der Befund deckt sich genau mit dem bisher nur für das Kniegelenk geschilderten, so daß ich nichts Neues hinzufügen kann.

V. Fall. Kniegelenkskontraktur auf tuberkulöser Grundlage mit zahlreichen Knochenfisteln bei einem Manne von 70 Jahren, auf das 17. Lebensjahr zurückdatierend. Die Sektion des Amputationspräparates ergibt zahlreiche Knochenherde im Tibiakopf und am Femur zwischen den Kondylen.

Schnitte vom überknorpelten Gelenkrand am Femur zeigen, daß ein fibröses Gewebe von demselben sich über den Knorpel hinüberschlägt und mit Ausläufern in die einzelnen Knorpelspalten hineinwächst. Die Kapsel und dieses fibröse Gewebe zeigen einen ununterbrochenen, 3—4schichtigen Endothelbelag; unter demselben liegen zahlreiche Gefäße, die parallel zur

Knorpeloberfläche in das Innere ziehen. Diese Hyperaemie ist sehr ausgesprochen. Der Knochen ist stark rareficiert, das Fettmark diffus mit großen und kleinen Rundzellen durchsetzt. Vom bindegewebigen Pannus dringen nun die Fibroblasten teils einzeln, teils in zusammenhängenden Streifen, teils in größeren Conglomeraten in die Knorpelgrundsubstanz ein, die in ihrem Höhendurchmesser sehr stark reduziert ist. Die Knorpelzellen zeigen eine viel geringere Reaktion, als bei den synovialen Formen; es fehlt vor allem die gruppenförmige Wucherung der Zellen in den Höhlen; die am wenigsten betroffenen Schichten zeigen in den basalen Partien säulenförmige Anordnung der Zellen. Ferner sind die Knorpelzellen nahezu alle ruhend, mit plattem, gezacktem Kern, gewöhnlich excentrisch in der Knorpelhöhle gelegen; es fehlt das schöne, runde Kernbläschen mit stark lichtbrechender Kapsel, das bisher die Reaktion der Knorpelzellen angezeigt hat. Besonders bei der Färbung mit pol. Meth. sieht man nur Untergang von Knorpelzellen, niemals die schönen Formen des II. Falles, wo die rote Grundsubstanz zierlich verästelt um den Zellkern nachweisbar war. Hier sieht man nur verklumpte Zellen ohne Fortsatz. Nach oben zu werden die Zellen spärlicher, zeigen pyknotische Veränderungen und fehlen ganz da, wo die Fibroblasten in Zügen vorwuchern und die Grundsubstanz aufzehren. Eine Einordnung in die Fibroblastenreihen läßt sich nirgends nachweisen. Überall sind die Knorpelzellen, auch da, wo sie bis zu den Fibroblasten reichen, verklumpt und geschrumpft. Niemals sieht man andererseits Fibroblasten isoliert in Knorpelhöhlen liegen. Von Knorpelhöhlen kann gegen den ehemaligen Gelenkrand hin gar nicht mehr gesprochen werden; die geschrumpften Knorpelzellkerne liegen hier zuletzt anscheinend direkt in der Grundsubstanz. Die einzige progressive Rolle, die die Knorpelzellen am Pannusrand spielen, ist, daß sie hier in Osteoblasten übergeführt werden mit mehr oder weniger reichlicher Bildung von Osteoid. Von Leukocyten ist nirgends etwas zu sehen. Irgend welche Strukturveränderungen der Grundsubstanz sind bei Hm-Erythrosinfärbung nicht nachzuweisen. Dieselbe verschwindet einfach unter Mitwirkung von Riesenzellen und hört am Fibroblastenwall haarscharf auf. Bei Färbung mit Fuchsin zeigt sich eine chemische Differenzierung insofern, als die Grundsubstanz alias Knorpelkapseln in der direkten Nähe der Knorpelhöhlen einen leicht bläulichen Farbenton zeigen, während die peripher gelegenen, älteren Kapseln tiefrot sich färben; es besteht aber in keiner Weise eine Bevorzugung einer Schicht für die Immigration der Fibroblasten, wie sie Heile annimmt.

VI. Fall. Derselbe ist ganz gleich gelagert wie der vorige, unterscheidet sich von ihm nur durch eine größere Reaktionsfähigkeit der Knorpelzellen, die hier wieder mehr das Verhalten der synovialen Formen zeigen mit den umschriebenen herdförmigen Wucherungen, die nicht nur auf die basalen Schichten beschränkt sind, sondern bis gegen den Pannus hin sich erstrecken. Hier allerdings besteht wieder genau das gleiche Verhalten — Untergang ohne Beimengung. Je weiter entfernt der Bezirk vom Gelenkrand ist und je geringer die Auflagerung, desto größer ist auch die Reaktion im Knorpel. Dies ist hier überall zu beobachten.

VII. Fall. Chronische Form der ossalen Gelenktuberkulose, ebenfalls auf die Kindheit zurückreichend. Im Gelenk besteht eine teilweise Synostose

BOSTON MEDICAL LIBRARY NOV 25 1905

zwischen dem inneren Femurkondylus und der Tibia, daneben Bildung von Knorpelabschliffen und warzigen Prominenzen.

Knorpelschnitte neben einem tuberkulösen Knorpelgeschwür: am scharfen Rand des Knorpels sieht man, wie bei den Defekten an umschriebener Stelle Wucherung der Knorpelzellen in ihren Höhlen. Die lichtbrechende Kapsel ist nicht mehr vorhanden, sonst stimmen die Zellen mit den dort erwähnten Kapselformen überein in Kern und Protoplasma. Vor allem sind die bläschenförmigen Kerne sehr gut erhalten; sie erstrecken sich so bis zum tuberkulösen Granulationsgewebe des Defekts und bilden hier einen breiten Zellwall, ähnlich wie bei den Formen der Knorpelneubildung vom 35. Tag aufwärts. Man kann den allmählichen Übergang sehr gut verfolgen und die Identität der Zellen ist zweifellos. In diesem Zellwall dringen dann Wanderzellen bis zur kompakten Knorpelgrundsubstanz vor; da, wo der Zellwall fehlt, wird die Grundsubstanz einfach aufgefasert und unter bröckeligem Zerfall von den Wanderzellen invadiert.

Weiter vom Defekt weg werden in den basalen Teilen des Knorpels die Kapseln sehr deutlich, die Zellen nach oben zu aber spärlicher und verschwinden schließlich ganz, ohne daß vorher Degenerationserscheinungen zu beobachten sind. Daneben finden sich nun teils mit diesen Zellen, teils ohne dieselben, aber augenscheinlich in ehemaligen Knorpelhöhlen kleine rote, wetzsteinähnliche Körperchen, die keinen blauen Kern erkennen lassen und die ich als Reste des Protoplasmas zugrunde gegangener Knorpelzellen anspreche. An der Oberfläche sieht man im Knorpel ähnliche, größere Zellen, noch mit Bläschenkern und Übergänge zu diesen Formen.

In weiterer Entfernung vom Defekt zeigt der basale Knorpel ein mehr normales Verhalten; in den superfiziellen Schichten hingegen sind auch hier die Zellen äußerst spärlich. Zwischen der Defektrandzone und dieser letzteren Schicht findet sich ein fast kernloser Knorpelbezirk, wo auch die Grundsubstanz eigentümlich schollig und rissig ist. Diese Intermediärzone ist sehr breit und entspricht einem Spongiosa-Abschnitt mit reichlichen Tuberkeln. Glykogen ist in den Knorpelzellen nirgends mehr nachzuweisen.

In einer anderen Partie finden sich in einem erhaltenen, schmalen basalen Knorpelteil genau die gleichen Veränderungen wie bei den Defekten — Auftreten reaktiver Kapselformen mit Übergang in den hier sehr lockeren und gefäßreichen bindegewebigen Pannus. Daneben bestehen in einem in ganzer Höhe erhaltenen Stück Knorpel wieder genau dieselben Veränderungen, wie sie vorhin geschildert wurden. In den Knorpelhöhlen der mittleren Partien dichtgedrängte junge Zellen und vollständiger Schwund nach oben zu. Ich gewinne den Eindruck, daß es sich beim ganzen Vorgang zuerst um eine chemische Veränderung der Grundsubstanz handelt unter dem Einfluß von Toxinen, die ein Durchtreten der Nährflüssigkeit zu den Knorpelzellen unmöglich macht, sodaß dieselben absterben und aufgelöst werden. Daher bleiben auch die basalen Zellen am längsten erhalten. Es muß aber jedenfalls dabei eine sehr vollkommene Chromatolyse stattfinden. Am Rand des tuberkulösen Pannus wird die Grundsubstanz dann einfach aufgezehrt. In nach Orth fixierten Stücken sieht man das Eindringen von Wanderzellen erst, wenn der Knorpel unter dem Einfluß des Pannus ganz kernlos geworden. Weiter entfernt davon zeigen sich dann wieder Knorpelzellen, aber ohne Kapsel und schon schwach gefärbt;

hier kann man auch deutlich den Zerfall der Knorpelgrundsubstanz unter dem Einfluß des Fibrins erkennen.

In einem letzten Stück findet sich dem Kapselansatz entsprechend eine isolierte Knorpelwucherungszone mit enormer Vermehrung der Knorpelzellen und einer sehr schönen Mitose. Im Plasmaleib der Zellen sind sehr viel Vakuolen, die Kerne sehen manchmal schon hydropisch gequollen aus mit sehr wenig Chromatinsubstanz. Hier ist der übrige Knorpel durch tuberkulöses Granulationsgewebe vom Mark her vollkommen sequestriert und abgehoben, ganz kernlos unter streifenförmigem Eintreten von Wanderzellen. Diese erstrecken sich dann bis in die Nähe einzelner noch erhaltener Knorpelzellen, ohne daß aber hier eine Erweiterung der Höhlen vorhanden wäre. Die noch erhaltenen Knorpelzellen liegen ganz isoliert ohne erkennbaren Plasmaleib.

VIII. Fall. Chronische Handgelenkstuberkulose. Hier handelt es sich um eine ossale Erkrankung mit sekundärer Beteiligung der Synovialis nach Durchbruch der Knochenherde unter Ausbildung von Knorpelgeschwüren.

Soweit der Knorpel noch erhalten, fällt vor allem auf, daß regressive Veränderungen äußerst spärlich zu beobachten sind; man sieht nur am Rand der Knorpelgeschwüre ganz schmale, kernlose Randnekrosen, darauf folgt unmittelbar die Schicht der reaktiv gewucherten Kapselformen mit dem großen bläschenförmigen Kern, die manchmal sogar bis zum Defektrand reichen und auch hier noch die feine lichtbrechende Kapsel erkennen lassen. Diese gewucherten Kapselzellen, die aber stets einzeln in einer Höhle auftreten, niemals zu mehreren, finden sich durch die ganze erhaltene Dicke des Knorpels, so daß also eine Gesamtumstimmung desselben stattgefunden hat, eine ganz entschiedene Reaktion auf den von der Knochenseite her erfolgenden Reiz.

Wenn ich nun die Protokolle ihrem Inhalt nach noch einmal zusammenfasse, so ergibt sich vor allem eine enorme Verschiedenheit des Befundes bei den einzelnen Formen der Knorpelerkrankungen. Es läßt sich weder für die rein synoviale Erkrankung, noch für die rein ossalen Formen noch für die Mischformen ein Gesetz aufstellen, nach welchem man das Verhalten des Knorpels bestimmen könnte. Anfangs schien es, als ob bei den synovialen Formen die Reaktionsfähigkeit des Knorpels, respektive seiner Zellen, eine größere wäre als bei den ossalen Formen; aber gerade der letzte Fall stieß dieses Urteil wieder um; gerade dieser zeigte ja die größte Reaktion der Knorpelzellen, Ausfüllung der erhaltenen Knorpelreste nur mit reaktiv veränderten Kapselzellen. Es kann also die Ursache des verschiedenen Ausfalles der Reaktion nicht im Knorpel selbst liegen, sondern nur in der verschiedenartigen Wertigkeit des angreifenden Gegners, mit anderen Worten, in der Virulenz der spezifischen Infektionserreger selbst und der die letzteren so oft begleitenden Mischinfektion, die ja besonders bei den fistulösen Formen immer auftritt. Ich stelle

mir den ganzen Vorgang derart vor, daß vor allem eine Umstimmung des Stoffwechsels und der Saftdurchströmung im Knorpel einsetzt unter dem Einfluß des tuberkulösen Pannus. Wie bei jeder Einwirkung, so handelt es sich auch bei dieser vor allem um die Höhe der Reizgröße. Ist dieselbe unterhalb der oberen Reizschwelle — und dies wird besonders im Beginn der Erkrankung der Fall sein, wo auch vornehmlich der Einfluß der Hyperämie dazu kommt — so löst der Reiz progressive Veränderungen aus, die reaktive Wucherung der Knorpelzellen stellt sich ein. Die Formen sind dann natürlich genau dieselben wie bei den Regenerations- und Überpflanzungsversuchen, da ja die Reizgröße dieselbe ist. So kann es dann zur Einordnung der gewucherten Knorpelzellen in den Pannus kommen und selbst zu umschriebenen Knorpelneubildungszonen, wie ich sie bei Fall III beschrieben habe und wie sie auch von Heile gesehen worden sind. Bei dieser Reizgröße enthalten die Knorpelzellen auch noch Glykogen, wie Gefrierschnitte durch in Alkohol fixierten Knorpel einer beginnenden Gelenktuberkulose beim Kind zeigten. In gleicher Weise läßt sich auch die Osteoidbildung erklären, wie ich sie bei Fall II beobachtete. Eine Neubildung von Bindegewebe wird aber immer vermißt.

Überschreitet der Reiz aber die obere Schwelle, so tritt eine enorm rasche Umänderung der Reaktion auf. Dieselbe erfolgt so absolut und so total, daß ich sie mir nur durch eine Giftwirkung auf die Knorpelgrundsubstanz erklären kann, wodurch dieselbe für die Durchströmung mit dem Nährmaterial, das die Zellen bedürfen, unfähig gemacht wird, sodaß dieselben rasch, manchmal auch nach vorherigen regressiven Veränderungen absterben. Diese Wirkung zeigt sich zuerst in den oberflächlichen Knorpelschichten; bis die steigende Reizgröße durch die ganze Dicke des Knorpels durchfiltriert ist, hält der schwächere Reiz in der basalen Region an, und man sieht in diesen Schichten noch reaktive Wucherung; dann tritt auch hier beim Durchtreten der Toxine rasches Absterben ein. Bei den ossalen Formen wird rein theoretisch betrachtet der Ablauf umgekehrt sein, doch kann ich dies nicht direkt behaupten, da mir kein Beweismaterial hierfür zur Verfügung steht.

Die Einzelheiten der Reaktion brauche ich hier nicht zu wiederholen; dieselben ergeben sich aus den Protokollen; ich möchte nur noch einmal auf die Ergebnisse der Färbungen mit pol. Meth. verweisen, die mich vornehmlich zu meiner Ansicht bestimmt haben, besonders im Hinblick auf die Befunde von Heile, die ich gerade in der Deutung der Methylenblaufärbung absolut nicht bestätigen kann.

Ich konnte niemals ein isoliertes Vordringen von Fibroblasten durch die unveränderte Grundsubstanz hindurch beobachten, niemals diese Formen in allseitig abgeschlossenen Knorpelhöhlen feststellen, im Gegenteil ergaben meine Serienuntersuchungen, daß dies nicht vorliegen kann, und genau dasselbe gilt für die Leukocyten. Diese folgen immer erst dem Ansturm der Fibroblasten, gehn ihm niemals voraus. Erst wenn der Knorpel durch Toxinwirkung abgestorben ist, können sie eindringen. Was das Verhalten des Pannus selbst betrifft, so handelt es sich, wie oben erwähnt, niemals um ein sprungweises Vorgehen isolierter Zellen, sondern nur um eine kontinuierliche Propagation derselben in Zügen. Der Wall der Granulationszellen verdaut dann einfach die Knorpelgrundsubstanz ohne wesentliche weitere Veränderung, sodaß dieselbe spurlos verschwindet.

Im Anhang möchte ich noch einen Fall von Rippentuberkulose besprechen, den ich der Güte des Herrn Geheimrat Küster aus der Sammlung der chirurgischen Klinik in Marburg verdanke, und kurz über Untersuchungen bei andersartigen Erkrankungen des Knorpels berichten.

Bei dem Fall von Rippentuberkulose handelt es sich um die ossale Form mit Übergreifen auf das Periost ohne eigentliche Mitbeteiligung des Knorpels. Dementsprechend sind in den Knorpelzellen, weder in den oberflächlichen noch in den tiefen Schichten, nirgends irgendwelche Veränderungen progressiver oder regressiver Natur zu sehen; das tuberkulöse Granulationsgewebe liegt dem Knorpel auch fast nirgends direkt an, sondern ist durch das fibrös veränderte Periost noch von ihm getrennt, nur an einer einzigen Stelle, am Übergang vom Knochen zum Knorpel, besteht eine direkte Berührung, doch zeigt sich der Knorpel augenscheinlich gegen die Erkrankung sehr resistent. Das tuberkulöse Granulationsgewebe in den Knochenbälkchen grenzt oft direkt an den Knorpel an, ohne daß irgendwelche Veränderung in demselben nachweisbar ist.

Was die weiteren Knorpelerkrankungen betrifft, so konnte ich noch Untersuchungen machen bei mehreren Fällen von akuten Gelenkeiterungen an den Fingern und kleinen Fußgelenken bei einer Eisenbahnverletzung. In all diesen Fällen ergab sich: der Knorpel setzt sich von der starkeiterig infiltrierten Kapsel haarscharf ab und zeigt direkt daneben ausschließlich sehr gut erhaltene Kapselzellen mit Bläschenkern, die sich bis unter die Oberfläche des Knorpels erstrecken, über welche ein Wall von Eiterkörperchen wegkriecht. Gegen die Konvexität des Gelenkknorpels zu verschwinden diese Kapselformen rasch, man sieht nur ganz wenig geschrumpfte Knorpelzellen und dann kommt auf der Höhe der Konvexität eine vollkommen

kernlose Zone durch die ganze Dicke des Knorpels hindurch; dieselbe verhält sich nach der andern Seite gegen die Gelenkkapsel hin analog der eben gegebenen Schilderung, und zwar beginnen zuerst in der Tiefe wieder Kapselformen zu erscheinen. Ein Eindringen von Leukocyten in die Knorpelhöhlen oder in die Grundsubstanz wird nirgends beobachtet. Der Knorpel dokumentiert seine Widerstandsfähigkeit dadurch, daß die Nekrose und der Kernverlust in den tiefen basalen Schichten viel später einsetzt als in den oberflächlichen. Übergänge zu ruhenden Formen bestehen nicht, sondern die Trennung zwischen lebenden und toten Zellen ist haarscharf abgesetzt, so daß hier der Knorpel als gefäßloses Gewebe einfach der veränderten Saftströmung mit Toxinwirkung erliegt, ohne einer Reaktion fähig zu sein, da die Bedingungen dazu in dem den Knorpel ernährenden Gewebe fehlen.

Bei einem Fall von Exarticulatio pedis nach Küster konnte ich bei der später wegen Infektion nötig werdenden supramalleolären Amputation mir Gelegenheit verschaffen, den Abbau des Gelenkknorpels bei fehlender Funktion zu studieren. Die Fibroblasten des Granulations- und späteren Narbengewebes, die sich an den Gelenkknorpel anlegen, spielen genau die gleiche Rolle wie bei der Tuberkulose. Sie gliedern sich reihenförmig der Grundsubstanz des Knorpels an und zehren dieselbe einfach auf ohne weitere Veränderung derselben. Nur eine Reaktion zeigen die Knorpelzellen, und diese deckt sich auffälligerweise ganz mit der bei einem Fall von Knorpeltuberkulose beobachteten; es zeigt sich nämlich am Fibroblastenrand ein Saum von osteoidem Gewebe, der durch Metaplasie der Knorpelzellen entstanden ist.

Ob es sich um eine Überführung des Knorpels in Knochen zu besserer Funktion der Stützfläche handelt, vermag ich nicht zu entscheiden. Dies kann natürlich hier nur angedeutet sein, da wegen Vereiterung die Funktion nicht einsetzte. Irgendwelche reaktive Veränderungen anderer Art an den Knorpelzellen selbst sieht man nicht, man erkennt vor allem keine Kapselformen; die Knorpelzellen mischen sich entweder einfach den Fibroblasten bei, oder sie verschwinden spurlos. Diese Befunde decken sich mit denen von Bangelessi, der bei experimentellen Versuchen dieser Art fand, daß der Knorpel sich ganz passiv verhält. Manchmal — und das konnte auch ich beobachten — bleiben Knorpelinseln eingekapselt zwischen Knochen- und Narbengewebe erhalten; ich konnte in solchen Knorpelinseln sogar noch Glykogen nachweisen.

Schließlich möchte ich noch kurz erwähnen, daß ich bei einer Coxa vara mit Bildung von Knorpeldefekten konstatieren konnte, daß

hier die Usurierung des Knorpels genau auf die gleiche Weise erfolgt wie bei der Tuberkulose ohne Mitbeteiligung der Knorpelzellen. Auch hier wird die Grundsubstanz des Knorpels von aus dem Mark stammendem Narbengewebe augenscheinlich ohne jede Reaktion der Zellen selbst verdaut und der Knorpel so beseitigt.

Beim Abschluß der Gesamtarbeit ist es mir ein Bedürfnis, vor allem Herrn Geheimrat Küster meinen herzlichsten Dank auszusprechen. Mit ausnehmender Liberalität stellte er mir das Laboratorium der chirurgischen Klinik in Marburg mit allen Hilfsmitteln, ebenso das Material zu meinen Untersuchungen zur Verfügung. In gleicher Weise bin ich Herrn Professor Aschoff zu großem Danke verpflichtet; er bewies hervorragendes Interesse am Fortgang der Arbeit, und den gemeinsamen Besprechungen meiner Resultate mit ihm verdanke ich nach jeder Seite hin große Anregung.

Literaturverzeichnis.

Weichselbaum, Virchows Arcuiv Bd. 73; S. 461.
Krause, Deutsche Chirurgie. Lieferung 28a.
König, „Die spezielle Tuberkulose der Knochen und Gelenke". Bd. 1. „Kniegelenk".
Heile, Virchows Archiv Bd. 163.
Schablowsky, Archiv für klinische Chirurgie Bd. 70, Heft 3.
Bangelossi, Arch. p. l. scienee mediche, Torino 1889 (Referat Ztbl. f. Path. Anat. Bd. 1, S. 459).

V.

Aus der chirurgischen Universitätsklinik zu Helsingfors.

Cheiloplastik bei totalem Verluste der Unterlippe. Eine Kombination der Morganschen „Visirplastik“ mit Schulténs Schleimhaut-Muskelplastik.

Von

Dozent Dr. **E. Sandelin.**

(Mit 4 Abbildungen.)

Um mit befriedigendem Erfolg einen Lippendefekt ersetzen zu können, ist es erforderlich, daß als Ersatzmaterial sämtliche Gewebe zur Anwendung gelangen, welche unter normalen Verhältnissen in der Lippe vorkommen, nämlich Haut, Schleimhaut und Muskelgewebe. Wo dieses nicht geschehen kann, läßt das Ergebnis stets mehr oder weniger zu wünschen übrig.

Bei partiellen Verlusten, welche die Hälfte, vielleicht sogar bis $^2/_3$ des Umfanges der Lippe betreffen, läßt sich die erwähnte Bedingung noch erfüllen, indem das erforderliche Material von der anderen Lippe entnommen werden kann. In dieser Hinsicht hat sich namentlich die Estlandersche Methode bewährt. Wenn aber der Defekt noch größer ist, wenn er die ganze Lippe umfaßt, und wenn noch dazu die umgebenden Hautpartien zerstört sind, so muß man wohl zugeben, daß die üblichen Operationsmethoden nicht immer geeignet sind, ein zufriedenstellendes Ergebnis zu erzielen, d. h. eine Lippe herzustellen, welche

1. eine passend große Mundöffnung schafft, die sich gut schließen und öffnen läßt,
2. die Zahnreihe deckt und den Speichel, sowie beim Kauen, die Speisen im Munde zurückhält und
3. soweit als möglich einer normalen Lippe ähnlich ist.

Daß eine Oberlippe gänzlich verloren geht, ist ein sehr ungewöhnliches Vorkommnis. Dagegen passiert es nicht so gar selten,

daß eine ganze Unterlippe aus dem einen oder anderen Grunde, namentlich bei Karcinom, zerstört wird. In der Praxis kommt daher so gut wie ausschließlich der Ersatz von Totaldefekten der Unterlippe in Betracht, weshalb ich die Frage vom Ersatze der Oberlippe gänzlich bei Seite lasse.

Die Methoden, welche darauf hinzielen, nur mit äußerer Haut den Verlust einer ganzen Unterlippe zu ersetzen, sind, wie vorhin angedeutet wurde, ganz und gar zu verwerfen. Ein besseres Resultat wird erreicht, wenn das Ersatzmaterial von der Wange und den angrenzenden Partien der Oberlippe her genommen und dabei sowohl Haut als Schleimhaut mitgebracht wird, wie es bei den von Dieffenbach, Jaesche, v. Bruns u. A. angegebenen Methoden, der Fall ist. Allein auch diese Methoden sind mit mehreren recht wesentlichen Übelständen verknüpft. Erstens werden die Wangen mehr oder weniger zerstört, und es kommen entstellende Gesichtsnarben zustande. Ferner werden die Mundwinkel aus Narbengewebe gebildet, worin leicht Rhagaden und geschwürige Prozesse auftreten; bei Karcinom-Exstirpationen (es ist ja in erster Linie das Karcinom, welches die großen Defekte bedingt) läßt man sich, um mit dem kostbaren Materiale hauszuhalten, leicht verleiten, dem Rande der Geschwulst zu nahe zu bleiben. Endlich können uns diese Methoden gänzlich im Stiche lassen, wenn der Gewebsverlust auch sehr groß ist, insbesondere wenn er auch Partien von der Wange umfaßt.

Bei Anwendung der Langenbeckschen Cheiloplastik vermeidet man einen Teil der angeführten Übelstände. v. Langenbeck nimmt bekanntlich das Hautmaterial vom Kinne her in Form eines zungenförmigen Lappens. Schleimhaut kann in der Weise gewonnen werden, daß vom Defektrande her nach beiden Seiten hin, und zwar nötigenfalls so weit auf die Oberlippe hinüber, daß nur am Philtrum eine schmale Verbindungsbrücke bestehen bleibt, ein Streifen Lippenschleimhaut herausgeschnitten wird. Die losgeschnittenen Lippenrotstreifen werden gedehnt und, mit den freien Enden gegen einander, auf den Rand des Defektes, bezw. des Ersatzlappens genäht. Die Lippe wird hierdurch zwar mit einer Schleimhaut versehen. Allein wenn der Defekt groß ist, wird der Mund ganz und gar zu klein.

Die Langenbecksche Methode scheint immer noch im Gebrauch zu sein; wenigstens ist es diese Methode, die in den Lehrbüchern vorzugsweise empfohlen wird. Und dennoch besitzen wir seit 1893 eine weit bessere Methode, Schleimhautverluste zu ersetzen, nämlich die von af Schultén eingeführte.

In Übereinstimmung mit v. Langenbeck nahm auch af Schul-

tén das Ersatzmaterial von der Oberlippe her. Während aber der erstere den Stil des Schleimhautlappens nahe an die Medianlinie (an den Rand das Philtrums) verlegte, führte af Schultén seinen Schnitt so, daß der Lappen an zwei Stellen, nämlich an beiden Mundwinkeln, einen Stiel erhielt. Er stellte somit einen brückenförmigen Lappen her. Dadurch, daß die A. labialis (superior) in den Lappen mit einbezogen wurde, blieb dieser, obgleich lang und schmal, gut ernährt. Dadurch, daß außer der Schleimhaut auch eine Schicht der Muskulatur mit herausgeschnitten wurde, erhielt die neue Lippe ein außerordentlich natürliches Aussehen.

Trotz diesen Vorzügen scheint die Schultén sche Methode keine allgemeinere Anwendung gefunden zu haben. Möglicherweise hat sich mancher durch vermutete technische Schwierigkeiten abschrecken lassen, sich dieser Methode zu bedienen. Indessen ist die Technik keineswegs so schwierig, wie man beim ersten Durchlesen der Beschreibung vielleicht sich vorstellen möchte. Ein Versuch an der Leiche wird dies unzweideutig dartun. Man hat nur die von af Schultén gegebenen Vorschriften genau zu befolgen. Die Beschreibung af Schulténs, so wie sie in der Deutschen Zeitschrift für Chirurgie, Bd. 39, S. 97 zu finden ist, sei hier wiedergegeben.

„Mit drei Pincetten, welche jede ihren Mundwinkel und die Mitte des Lippenrandes fassen, wird die Oberlippe stark gespannt. Ein gleichmäßiger Schnitt wird durch die Oberlippe der Länge nach, von einem Mundwinkel zum anderen, in einer Ebene geführt, welche die Lippe in eine vordere und eine hintere Hälfte spaltet. Der Schnitt dringt durch Schleimhaut und unterliegendes Muskellager ungefähr 1—1,5 cm tief. Vermittelst eines Schnittes, welcher dem vorigen parallel in einer Entfernung von ungefähr 1—1,5 cm durch die dem Munde zugekehrte Fläche der Lippe verläuft, wird ein brückenförmiger Lappen gebildet und sonst überall gelöst, mit Ausnahme der beiden Enden an den Mundwinkeln. Der gut abgelöste Lappen wird nun anstatt der Unterlippe so befestigt, daß dessen untere Kante genau mit dem alveolären Schleimhautrande,[1]) die obere Kante wieder mit dem Hautrande des Defektes vernäht wird. Hierbei entsteht eine kleine Drehung des Lappens (um ungefähr 90°), welche jedoch in keiner Weise den Kreislauf in demselben hindert. Am Mundwinkel muß das Vernähen sehr genau geschehen, da sonst bei der Heilung leicht ein Schrumpfen hier stattfindet und die Mundöffnung verengert.

1) Sofern nämlich die alveoläre Schleimhaut hat beibehalten werden können; s. hierüber weiter unten.

Hierauf erübrigt es nur noch, den Defekt zu schließen, welcher in der Oberlippe entstanden ist. Dieses geschieht so, daß der am roten Lippenrande erhalten gebliebene Schleimhautstreifen am Schleimhautrande der Innenseite der Oberlippe am besten mit Catgutnähten befestigt wird. — Die Oberlippe verliert natürlich etwas an Umfang und Höhe, aber das Material ist doch so reichlich, daß eine bemerkenswerte Störung nicht entsteht."

Als af Schultén im Jahre 1893 seine Methode veröffentlichte, hatte er sie in 5 Fällen erprobt. Seither ist in der hiesigen chirurgischen Klinik diese Methode so gut wie in allen Fällen angewandt worden, in denen ein totaler Lippenverlust vorgekommen ist. Die Zahl der in dieser Weise behandelten Fälle beläuft sich gegenwärtig auf 23. Es liegt demnach ein vollkommen ausreichendes Material vor, um ein bestimmtes Urteil über die Brauchbarkeit der Methode zu gestatten. In der Tat haben die Resultate erwiesen, daß wir in dieser Schultén schen Cheiloplastik eine vortreffliche Methode besitzen, um einen totalen Verlust der Lippenschleimhaut zu ersetzen. Hiermit soll nicht gesagt sein, daß in sämtlichen erwähnten 23 Fällen ein vollkommen gutes Resultat erreicht worden ist. In einigen Fällen ist die Plastik in höherem oder geringerem Grade mißlungen, was jedoch in den späteren Fällen durch Beobachtung gewisser Vorsichtsmaßregeln verhütet werden konnte.

Von den 23 Fällen sind 17 als vollständig gelungen anzusehen. Die Fälle, in denen kein vollständiger Erfolg erzielt wurde, sind die Nummern III, VIII, IX, X, XI und XXI. In dem Falle XXI handelte es sich um ein Karcinom, welches weit auf die linke Wange hinübergegriffen hatte, sodaß die Schultén sche Plastik nicht regelrecht ausgeführt werden konnte; die Störung bestand nur darin, daß eine ganz kleine mittlere Partie des Lappens nekrotisch wurde, wodurch jedoch weder der funktionelle noch der kosmetische Erfolg in nennenswertem Maße beeinträchtigt wurde. Das gleiche gilt von dem Falle III, wo ebenfalls eine geringfügige Nekrose der mittleren Partie des Lappens, ohne Einfluß auf das Ergebnis, eintrat. In den Fällen VIII und XI ergab sich die Notwendigkeit von Nachoperationen; auch hier war es die Mittelpartie des Schleimhautlappens, welche der Gangrän verfiel. Am schlechtesten war das Resultat im Falle X, wo nahezu der ganze Schleimhautlappen brandig wurde. Auch im Falle IX trat Gangrän der Schleimhaut ein, der Patient zog sich ein Erysipel sowie eine Pneumonie zu, woran er zugrunde ging. Dies ist unter den 23 Fällen der einzige Todesfall; Patient war 63 Jahre alt und im übrigen sehr gebrechlich. Die Mortalität, 1 auf 23, muß da-

her als verhältnismäßig gering angesehen werden, nicht größer als sonst bei Lippenkrebsoperationen; dabei hat es sich hier stets um weit vorgeschrittene Fälle gehandelt.

Wenn man von den beiden oben erwähnten Fällen XXI und III absieht, so ist also in vier Fällen die Schultén'sche Plastik fehlgeschlagen. Der Grund dafür, daß in diesen Fällen der Schleimhautlappen nicht angeheilt ist, braucht jedoch nicht in der Methode selbst gesucht zu werden, sondern vielmehr in gewissen Details der technischen Ausführung sowie darin, daß die Unterlage, worauf der Lappen gepflanzt worden ist, insbesondere hinsichtlich der Nutritionsverhältnisse, nicht immer völlig zufriedenstellend gewesen ist.

Als erste Bedingung sowohl bei dieser als überhaupt bei jeder Plastik ist für eine gute Ernährung des Ersatzlappens Sorge zu tragen. Regelrecht soll die A. labialis superior in dem Schleimhaut-Muskellappen verlaufen. Die Nutrition des Lappens ist gesichert, wenn der Blutstrom in der Arterie gut und der venöse Abfluß ungestört ist.

Da ja die Schultén'sche Plastik vorzugsweise bei Lippenkrebs zur Anwendung gelangt, in Fällen also, wo eine Ausräumung von Hals-Lymphdrüsen vorgenommen werden muß, kann die Circulation eine recht schlechte werden, falls bei der Entfernung der Drüsen die A. maxillaris externa durchschnitten wird, handelt es sich doch in der Regel um alte Männer mit mehr oder weniger ausgesprochener Arteriosklerose. Schon in seinem ersten Aufsatze hat af Schultén auf diesen Umstand hingewiesen und zugleich den Vorschlag gemacht, daß die Operation in zwei Sitzungen, erst die Entfernung der Geschwulst nebst den Halsdrüsen und erst 8 Tage später die Plastik, vorgenommen werden sollte. Es zeigte sich indessen, daß selbst dann ein sicherer Erfolg nicht immer erzielt wurde (Beispiel: der Fall IX). Außerdem hat eine Operation in zwei Sitzungen und mit zwei Narkosen kurz nach einander vieles gegen sich. Besser wäre es, wie mir scheint, bei der Ausräumung die A. maxillaris externa auf beiden oder wenigstens auf der einen Seite zu schonen. In 8 Fällen habe ich dieses getan und bin damit sehr zufrieden gewesen. Die Operation wird freilich hierdurch etwas erschwert, namentlich dasjenige Moment derselben, welches in der Entfernung jener Drüsen besteht, die hart an den Gefäßen sowie unmittelbar hinter diesen sich befinden.

Gelegentlich ist es vorgekommen, daß die A. coronaria angeschnitten worden ist. Wenn die Cirkulation im übrigen gut ist, kann der Lappen dennoch am Leben bleiben. Da es sich aber um einen

so langen und schmalen Lappen handelt, so ist es freilich am sichersten, vorsichtig zu sein und womöglich sowohl die A. maxillaris externa zu schonen als auch die A. labialis sup. in den Lappen mitzunehmen. In dem freilich auch sonst schwierigen Falle XXI, wo auch Partien der Wange und der Oberlippe entfernt werden mußten, wurde die A. labialis sup. verletzt; möglicherweise hat dieser Umstand dazu beigetragen, daß eine geringfügige Nekrose der Schleimhaut entstand. (s. Kasuistik!)

Ein zweiter Punkt, welcher Beachtung verdient, ist der, daß keine den venösen Abfluß hindernde Spannung entstehen darf Nach der ursprünglichen Vorschrift af Schulténs sollte der Lappen sowohl an der äußeren als an der inneren Seite — längs seiner beiden Ränder — angenäht werden. Es zeigte sich jedoch bald, daß, wenn der Lappen anschwoll, eine dermaßen starke Spannung entstand. daß Gangrän des Lappens oder wenigstens Gefahr hierfür eintrat. Dieser Übelstand wird beseitigt, wenn die Naht auf den Vorderrand beschränkt wird; der Lappen schmiegt sich dennoch der Unterlage an. Gewöhnlich pflege ich jedoch auch den hinteren Rand des Lappens mittelst drei Suturen, einer an der Mitte und je einer an beiden Seiten zu befestigen, unter genauem Achtgeben darauf, daß die Naht nicht spannt.

Gelegentlich hat auch eine Wundinfektion die Heilung gestört. Um die Infektion soweit als möglich zu vermeiden, ist die Mundhöhle einige Zeit vor der Operation sorgfältig gepflegt, kranke Zähne sind behandelt worden usw.

Endlich spielt der Boden, auf den der Schleimhautlappen gepflanzt wird, eine große Rolle nicht allein für die gute Anheilung des Lappens, sondern auch — und zwar vor allem — für die künftige Beschaffenheit der ganzen Lippe, sowie des gesamten Mundes.

Sehr selten handelt es sich ausschließlich um einen Schleimhautverlust; fast immer hat man es zugleich mit größeren oder kleineren Hautverlusten zu tun. Um den Hautdefekt zu ersetzen, bediente sich af Schultén am liebsten der Langenbeckschen Methode mit einem Lappen vom Kinne her; bisweilen entnahm er den Lappen von der Wange. Wenn größere Hautdefekte vorlagen, zeigte es sich indessen schwierig, mittelst dieser Methoden den Verlust gut zu ersetzen; die Lippe wurde häufig zu kurz, der Mund zu klein und asymmefrisch. Mehrmals trat außerdem Gangrän des Lappens ein. Die Gefahr lag ferner vor, daß man, um Material zu sparen, das zu excidierende Stück zu eng umgrenzte und dem Geschwulstrande zu nahe

blieb. — Durch unzweckmäßige Beschaffenheit des Hautlappens bedingte Störungen des Heilungsverlaufes sind in den Fällen I, II, V. VI, VII, VIII, somit in 6 Fällen auf 14 notiert worden.

Mit diesen Erfahrungen vor Augen entschloß ich mich im Frühjahr 1899, als ich einen Fall zu behandeln hatte, wo ein Carcinom nicht nur die ganze Unterlippe, sondern auch Partien der Kinnhaut zerstört hatte und in den Bereich der Wange hineingewuchert war, zu einem Versuche mit der sogenannten „Visierplastik". Das Ergebnis gestaltete sich recht ermutigend, obwohl ich infolge der Ausbreitung des Tumors auf die Wange den Fehler beging, die Excision asymmetrisch zu machen. Ich komme hierauf zurück.

Die sogen. Visirplastik dürfte wohl den Meisten ziemlich unbekannt sein, obwohl einige Handbücher diese Methode nebenher kurz erwähnen. Sie wird in folgender Weise ausgeführt.

Parallel dem Defektrande — da es sich nahezu stets um Carcinom handelt, so wird dieses in der Weise excidiert, daß der Schnitt einen symmetrischen, nach oben hin offenen Bogen (Fig. 1, a Seite 64) bildet — wird unter dem Kinne oder am Halse ein zweiter Schnitt vom einen Unterkieferwinkel zum anderen geführt („Selbstmordschnitt"), und zwar so weit nach unten, daß die Entfernung dieses Schnittes vom Defektrande die Höhe des Defektes reichlich (um 1—2 cm) übertrifft (Fig. 1, b). Zwischen beiden Schnitten wird die Haut von ihrer Unterlage abgelöst. Hierdurch wird ein brückenförmiger Hautlappen geschaffen, dessen Stiel sich beiderseits vom Mundwinkel (bezw. Defektwinkel) bis etwa zum Kieferwinkel erstreckt. Dieser Lappen wird nun so weit aufwärts verschoben, daß er die Zahnreihe deckt. Da, wie vorhin erwähnt, der Defecktrand konkav ist, so würde die Lippe zu lang werden, wenn man nicht an ihren beiden Enden einige Suturen anlegte, sodaß sie die gewünschte Länge erhielte. (Fig. 2, e). Der Lappen wird in seiner Lage am einfachsten dadurch festgehalten, daß durch seine Mitte ein Stift in den Unterkiefer (Protuberantia mentalis) eingeschlagen wird (s. Fig. 3). — Diese Operation soll im Jahre 1829 einmal von Morgan[1]) ausgeführt worden sein; V. v. Bruns erwähnt sie in seinem Handbuche, empfiehlt sie aber nicht. Im Jahre 1891 erstattete Regnier Bericht über Versuche mit dieser Methode

1) Morgan, The Lancet, 1828—29, Vol. II, p. 537, zitiert nach v. Bruns und Regnier.

2) Regnier, E., Über die Bildung brückenförmiger Lappen aus der Unterkinnhaut zur Deckung des Defektes nach Exstirpation von Carcinom der Unterlippe. Archiv für klin. Chirurgie Bd. 41, S. 677.

in Wölflers Klinik in Graz, wo die Methode in 12 Fällen Anwendung gefunden hatte. Regnier bringt eine Reihe Abbildungen von den operierten Patienten und rühmt die Methode sehr. Nichtsdestoweniger hat diese, wenigstens so weit ich habe in Erfahrung bringen können, keine allgemeinere Aufnahme gefunden, was wohl darauf beruhen dürfte, daß auch hier die Nachteile nicht fehlen, welche sämtlichen Methoden anhaften, die eine verlorene Lippe nur mit Haut, ohne Schleimhaut und Muskulatur zu ersetzen bestrebt sind — Außer

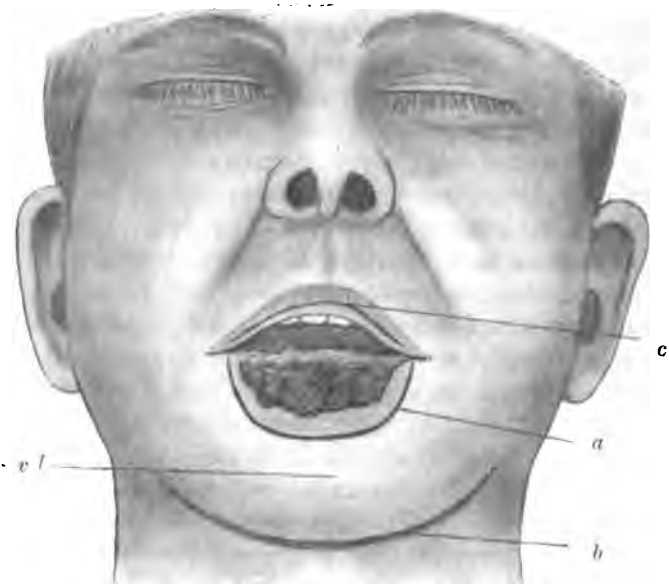

Fig. 1.

a = „Excisionslinio"; *b* = Linie, längs welcher der Visirlappen herausgeschnitten werden soll; *c* = Schnitt, welcher bei der Schultén'schen Schleimhautplastik die Oberlippe in eine vordere und eine hintere Lamelle spaltet; *v l* = Visirlappen.

dieser Arbeit von Regnier habe ich über die Methode nur noch von Stieda[1]) eine Publikation aus v. Eiselsbergs Klinik (damals Königsberg) angetroffen, worin neben den Vorzügen der Methode auch die mit ihr verknüpften Übelstände berührt werden.

Im Operationssaale nimmt sich die Methode unvergleichlich gut

1) Stieda, A., Über die Visirplastik zum Ersatz der Unterlippe. Deutsche mediz. Wochenschrift Nr. 13, 1899.

aus. Nachträglich aber, wenn die Narbenschrumpfung sich geltend zu machen beginnt, wird die Beschaffenheit der Lippe eine ganz andere. Der freie Rand rollt sich ein, und anstatt einer Lippe erhält man einen unbeweglichen, wurstförmigen Querwulst, der die Zähne nicht bedeckt, den Speichel nicht zurückzuhalten vermag, den Mundschluß nicht ermöglicht und außerdem entstellend ist. Selbst wenn man, wie in dem Aufsatze von Stieda vorgeschlagen wird, auch die Schleimhaut des Alveolarfortsatzes wegschneidet, um den Lappen direkt

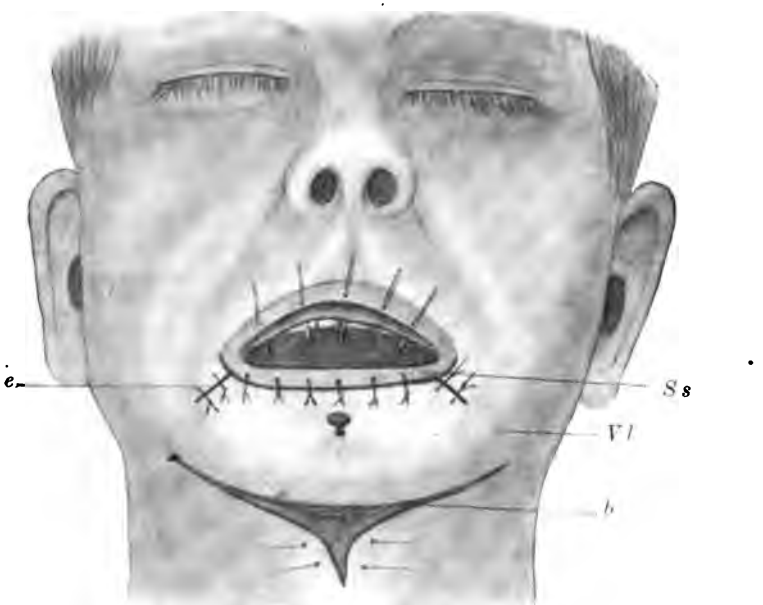

Fig. 2.

e = Naht an beiden Mundwinkeln; *S s* = Schultênscher Schleimhautmuskellappen, an seinem Platze an der Unterlippe festgenäht, übrige Bezeichnungen wie in Fig. 1.

am Kiefer anheilen zu lassen, ist auf einen vollen Erfolg nicht zu rechnen. Ganz anders gestaltet sich das Verhältnis, wenn der freie Randteil mit Schleimhaut und Muskelschicht versehen wird, so wie es die Schultênsche Methode gestattet; dann läßt sich eine Lippe herstellen, welche den Anforderungen annähernd entspricht, die an eine künstliche Lippe gestellt werden dürfen.

Dieser Kombination der Visierplastik mit der Schultênschen Schleimhautplastik habe ich mich in der hiesigen chirurgischen Kli-

nik in 8 Fällen bedient; hierzu kommt noch ein von Prof. Krogius daselbst operierter Fall, sodaß die Gesamtzahl sich auf 9 beläuft (Fälle XV—XXIII). Kein Todesfall ist vorgekommen, obwohl die Operation jedesmal in einer Sitzung (von der Dauer einer Stunde oder etwas mehr) ausgeführt worden ist. Der funktionelle und kosmetische Erfolg ist befriedigend geworden, obgleich es sich in den meisten Fällen um sehr große und ausgedehnte Geschwülste gehandelt hat. Die beigegebene photographische Abbildung dürfte von den Resultaten eine Vorstellung gewähren; doch hebt sich in der Photographie das Lippenrot nicht ab, welches bei dem Patienten eine sehr natürliche Farbe und Beschaffenheit aufwies.

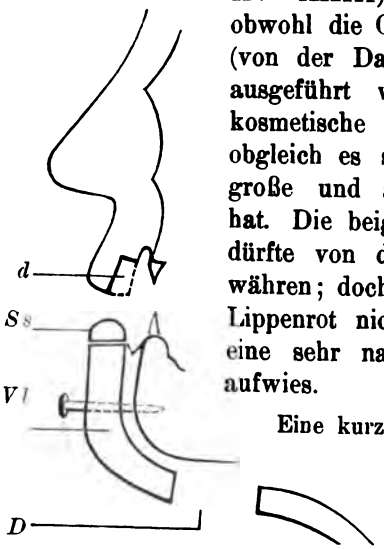

Fig. 3.

d = Defekt nach Schulténs Schleimhautmuskellappen.
Ss, Vl wie in Fig. 1 u. 2.
D = Defekt nach d. Visierlappen.

Eine kurze Übersicht von den Fällen mit besonderer Berücksichtigung der bei der Ausführung begangenen Fehler dürfte hier am Platze sein.

In dem Falle XV (dem ersten, wo die kombinierte Methode zur Anwendung gelangte) wurde der Mund schief, weil ich nicht verstanden hatte, das Carcinom, welches sich weit auf die Wange hinein erstreckte, symmetrisch zu excidieren. In einem zweiten Falle, Nr. XXI, wo das Carcinom gleichfalls in großer Ausdehnung die Wange in Mitleidenschaft gezogen hatte, gestaltete sich das kosmetische Ergebnis günstiger, obwohl hier der Schleimhautlappen an einer kleinen Stelle gangränös wurde; in derartigen Fällen ist der Wangendefekt für sich besonders zuzunähen und nicht in den Bereich des Visierlappens einzuziehen. Der Grund dazu, daß in dem betreffenden Falle der Schleimhautlappen nicht in ganzer Ausdehnung am Leben blieb, ist darin zu suchen, daß erstens von der linken Seite her, wo ein beträchtlicher Teil der Oberlippe excidiert worden war (s. Kasuistik), eine genügende Ernährung des Lappens nicht vermittelt werden konnte, und zweitens das Unglück passierte, daß beim Zunähen die A. labialis superior der rechten Seite angestochen wurde. — Diese beiden Fälle, sowie der Fall XXII lehren aber, daß selbst in jenen verzweifelten Fällen, wo außer der Lippe auch die Wange befallen ist, mit der hier besprochenen Methode rechte gute Resultate sich erzielen lassen.

Im Falle Nr. XVI beging ich den Fehler, dem Visierlappen eine zu große Höhe zu geben, sodaß ein wurstförmiger Querwulst sich ausbilden konnte. In funktioneller Beziehung war der Mund gut, und als der Bart hervorwuchs, wurde der Querwulst vollständig verdeckt, weshalb auch das

kosmetische Ergebnis sich recht gut gestaltete. Es ist ja auch ein Vorteil bei dieser Methode, daß die Lippe aus einer Hautpartie gebildet wird, wo Bartwuchs vorhanden ist. In einem Falle, Nr. XIX., fand die Methode bei einer Frau Anwendung. Dieser stand allerdings nicht der Ausweg zu Gebote, die neue Lippe vermittelst des Bartes zu verdecken; dafür gelang hier die Plastik selbst recht gut.

Der Fall Nr. XX (ein Rezidiv) war vielleicht der schwierigste von allen. Hier war früher eine regelrechte Operation mit Ausräumung der Halspartien ausgeführt worden. Das Rezidiv hatte jetzt die ganze Lippe, das Kinn und gewisse Partien des Kiefers befallen. Der Visierlappen mußte unterhalb des „Pomum Adami" geholt werden. Obwohl die Narben nach der früheren Operation im Visierlappen verliefen, blieb dieser, ebenso wie auch der Schleimhautlappen, gut am Leben. Als der Bart des Patienten hervorwuchs, hätte man ohne gründliche Untersuchung schwerlich wahrnehmen können, daß der Mann eine künstliche Lippe besaß.

In dem letzten Falle (Nr. XXIII) gestaltete sich das Resultat insofern nicht tadellos, als der Mund zu klein wurde. Die Ursache hierzu war die, daß der Lappen sich nicht am Kinne (Unterkiefer) befestigte, wo Schleimhaut in größerer Ausdehnung als nötig gewesen wäre, zurückgelassen worden war. Es empfiehlt sich entschieden, den Vorschlag Stiedas zu befolgen, die Schleimhaut von den entsprechenden Partien des Unterkiefers abzuschälen (doch nicht wegschneiden, sondern aufwärts klappen!), damit dem Visierlappen Gelegenheit geboten sei, am Kiefer festzuwachsen und so am Schrumpfen verhindert zu werden. Nebenbei sei hier bemerkt, daß, obwohl kurz nach der Operation Speichel hat ans dem Munde unter den Visierlappen durch herausfließen können, doch keinmal eine bleibende Speichelfistel entstanden ist.

Überhaupt kann man — wie parodox dies auch klingen mag — sagen, daß die Methode gerade in den schwersten Fällen die besten Resultate erzielt, in den Fällen, wo die gesamte Unterlippe entfernt worden ist und ebenso die Kinnhaut, welche infolge ihrer eigenartigen Beschaffenheit für plastische Zwecke höcht ungeeignet ist. Da man ja bei dieser Methode Hautmaterial durchaus nicht zu sparen braucht, ist es am besten, auch in den Fällen, wo die Kinnhaut nicht in Mitleidenschaft gezogen ist, auch diese mit zu entfernen, so daß erst die am Kieferrande befindliche Hautpartie den oberen Rand des Visierlappens bilden darf. Dies ist ja in gewisser Hinsicht ein großer Vorteil. Man braucht nicht, wie bei den übrigen Methoden, ängstlich daran zu denken, Material zu sparen, sondern kann ohne Bedenken dem Rande des Tumors fern bleiben.

In solchen Fällen, wie Nr. XXIII und möglicherweise auch XVIII hätte man gewiß auch mit anderen Methoden den verhältnismäßig geringen Hautverlust ersetzen können; ich ziehe aber diese Visiermethode deshalb vor, weil sie so bequem ist. Von dem Halsschnitte aus ist es sehr günstig, die Drüsen samt dem umgebenden Zellgewebe

zu entfernen, viel günstiger als von den üblichen Schnitten nahe dem Kieferrande. Am Halse entsteht allerdings ein Defekt, der sich jedoch durch Suturen von der einen Seite zur andern bedeutend verkleinern läßt. Nötigenfalls wird ein Thierschscher Lappen transplantiert. Die Transplantation läßt sich unter Anwendung von Schleichs Lokalanästhesie leicht und schmerzlos ausführen.

Wenn es sich also um ein Karcinom der Unterlippe von solcher Ausdehnung handelt, daß der größte Teil oder die gesamte Unterlippe geopfert werden muß, und daß außerdem Partien des Kinnes, (und der Wange) von der Geschwulst befallen worden sind, so nehme ich keinen Anstand, auf Grund der bereits gewonnenen Erfahrung das nachstehende Verfahren zu empfehlen:

Die Linie, längs der die Excision des Carcinoms stattfinden soll wird vorgezeichnet, wobei zu beachten ist, daß diese „Excisionslinie" von dem einen Mundwinkel zum anderen symmetrisch in einem nach abwärts gerichteten Bogen verläuft (Fig. 1, a [1]). Erstreckt sich das Karcinom auch auf die Wange, so wird diese Partie herausgeschnitten und die Wunde für sich besonders zugenäht.

Parallel dieser Excisionslinie wird am Halse, vom einen Kieferwinkel zum anderen, ein Schnitt, und zwar soweit nach abwärts geführt (Fig. 1, b), daß seine Entfernung von der Excisionslinie die Höhe des Defektes um einen Centimeter oder etwas mehr übertrifft. Von diesem Schnitte aus wird die Haut nach aufwärts bis über den Kieferrand lospräpariert. Sämtliche Lymphdrüsen dieser Gegend werden sorgfältig entfernt, wobei die A. maxillaris externa beider oder wenigstens der einen Seite geschont wird. Nach Unterbindung der Gefäße wird die Halswunde mit einem Kompreß zugedeckt.

Das Karcinom wird entlang der vorher markierten Excisionslinie herausgeschnitten; blutende Gefäße werden unterbunden.

Derjenige Teil der zwischen dem Excisionsschnitte und dem Halsschnitte gelegenen Hautstrecke, welcher noch am Kiefer festsitzt, wird vollständig abgelöst; der hierdurch mobilisierte brückenförmige Lappen, der jederseits zwischen dem Mund- und dem Kieferwinkel einen Ernährungsstiel besitzt, wird nach aufwärts gehoben, bis er die untere Zahnreihe gut bedeckt. An beiden Mundwinkeln werden einige Suturen angebracht (Fig. 2, e), um der Lippe die beabsichtigte Länge zu sichern, worauf der Lappen dadurch in seiner Lage fixiert wird, daß durch seine Mitte ein Stift in den Unterkiefer (Protuberantia mentalis) eingeschlagen wird (Fig. 2 u. 3).

Nach af Schulténs Methode wird sodann von der Innenseite

der Oberlippe ein brückenförmiger, Schleimhaut sowie eine Schicht des M. orbicularis oris umfassender Lappen hergestellt (Fig. 1, c). Dieser Lappen, der an beiden Mundwinkeln mit der Oberlippe zusammenhängt und von der A. labialis superior gespeist wird, wird nun auf den Rand des Visierlappens herabgesenkt und daselbst mittelst Suturen befestigt (Fig. 2 u. 3, Ss.)

Die Halswunde kann durch Naht von Rand zu Rand (Fig. 2) beträchtlich verkleinert werden. Der Rest der Wunde wird offen gelassen, um entweder zuzugranulieren oder mit einem Thierschschen Hautlappen versehen zu werden.

Die Methode bietet folgende Vorteile:

1. Das Resultat ist unabhängig von der Größe des Gewebsverlustes; ja man kann sogar sagen, daß das Ergebnis um so besser wird, eine je größere Partie der zu plastischen Zwecken ungeeigneten Kinnhaut mit entfernt wird. Auch wenn Partien der Wange excidiert werden müssen, ist die Methode anwendbar. Material braucht also nicht gespart zu werden, sondern die Excision kann in beträchtlicher Entfernung vom Tumorrande erfolgen.

2. Der Lippe kann eine beliebige Höhe gegeben werden, sodaß der Mund gut geschlossen und die Mundhöhle wohl abgesperrt werden kann. Der Mundwinkel wird von unversehrter Schleimhaut, nicht von Narbengewebe, gebildet. Das funktionelle Resultat wird daher zufriedenstellend.

3. Die Wangen und überhaupt das Gesicht bleibt intakt; es kommen keine entstellenden Gesichtsnarben zustande; das Lippenrot nimmt eine nahezu normale Beschaffenheit an. Auch das kosmetische Ergebnis wird demnach verhältnismäßig gut.

4. Die Operation ist eine typische und daher leicht auszuführen.

Die beigefügte Photographie stellt den Patienten Nr. XXIII ein Jahr nach der Operation vor. (Siehe S. 70).

Der obigen Darstellung seien nachstehend kurze Krankenberichte über die Patienten angeschlossen, bei denen die Schultén'sche, bezw. die kombinierte Cheiloplastik zur Anwendung gekommen ist.

I[1]). 66 jähriger Bauer. Aufgenommen am 25. Oktober 1892. Diagnose: Carcinoma labii inferioris et superioris et glandularum regionis submaxillaris et colli. — Am 26. Oktober: Exstirpatio

1) Die fünf ersten Fälle sind bereits früher von af Schultén in der Deutsch. Zeitschr. f. Chirurgie, Bd. 39, veröffentlicht worden, weshalb sie hier nur kurz angeführt werden.

carcinomatis et cheiloplastia (af Schultén). Der Oberlippendefekt wird durch Naht direkt geschlossen. Der große Hautverlust der Unterlippe (die ganze Länge der Lippe umfassend) und des Kinns wird mit einem dem Halse entnommenen Lappen gedeckt. Die Schleimhaut der Unterlippe wird durch einen brückenförmigen Lappen (nach af Schultén) ersetzt; jedoch kann der Lappen linkerseits nicht bis zum Mundwinkel herausgeschnitten werden, weil dieser von der Geschwulst befallen und daher excidiert worden ist. Der Lappen wird daher zwar kürzer, aber, auf Grund seiner großen Dehnbarkeit, dennoch lang genug. Er wird an den Rand des Hautlappens und an die Alveolar-Schleimhaut durch Naht befestigt. — Der Hautlappen wird zum Teil brandig, sodaß am Kinn ein Defekt besteht. Dieser wird am 14. November mittelst eines Wangen-

Fig. 4.

Pat. Nr. XXIII., 1 Jahr nach der Operation.

lappens gedeckt; zu gleicher Zeit werden die Halsdrüsen exstirpiert. Der Schleimhautlappen ist gut angeheilt. — Bei der Entlassung des Patienten, am 2. Dezember, ist der Mund geräumig, mißt an Breite 4,5 cm und kann gut geöffnet und geschlossen werden.

II. 69 jähriger Bauer. Aufgenommen am 2. März 1893. Diagnose: Carcinoma labii inferioris et glandularum regionis submaxillaris. Am 3. März: Exstirpatio glandul. colli et carcinomatis. Cheiloplastia (af Schultén). Der Verlust, der die ganze Länge der Unterlippe umfaßt, wird mit einem Kinn-Hautlappen, sowie einem brückenförmigen Schleimhautlappen aus der Oberlippe ersetzt. Obwohl bei der Drüsenexstirpation beide Aa. maxillares extt. unterbunden worden sind, heilt der Schleimhautlappen gut an. Die Mundwinkel schrumpfen im Verlaufe der Heilung etwas zusammen, weil die Nähte nicht exakt genug bis an die

Winkel angelegt worden sind. Dies wird 3 Wochen nach der Operation durch erneute Ablösung und ein paar Suturen korrigiert. Patient, der am 18. März die Klinik verlassen hatte, reist 14 Tage später nach Hause mit einem hinreichend großen Munde, der ausnehmend gut aktiv geschlossen werden kann.

III. 35 jähriger Arbeiter. Aufgenommen am 27. März 1893. Diagnose: Carcinoma labii inferioris et gland. colli. Am 10. April: Evacuatio regionis submaxillaris et submentalis, exstirpatio carcinomatis. Cheiloplastia (af Schultén). Bei der Räumung wurde die A. maxillaris externa sinistra geschont. (Ganz sicher ist es jedoch nicht, ob nicht bei der Ligatur eines Seitenastes auch der Hauptstamm zugeschnürt wurde). Nach Excision der Lippe wird, wie im vorigen Falle, der Oberlippe ein brückenförmiger Schleimhaut-Muskellappen entnommen. Um für die neue Unterlippe Haut zu bekommen, wird am Kinn ein horizontaler Schnitt geführt, der sodann vertikal zusammengenäht wird. Der Schleimhautlappen, sowie die Wunde der Oberlippe werden in gewöhnlicher Weise genäht. Der Lappen macht, hinsichtlich der Ernährungsverhältnisse, sogleich einen verdächtigen Eindruck, und ein Teil der der Mundhöhle zugekehrten Seite verfällt in der Tat der Nekrose; doch bleibt genug übrig, um der Lippe einen notdürftigen Schleimhautüberzug zu verleihen. Auch in diesem Falle rückte beiderseits, infolge einer Verklebung der resp. oberen und unteren Ränder, der Mundwinkel etwas zu weit medianwärts, was durch eine kleine Nachoperation korrigiert wurde. Patient wird am 23. Mai entlassen; die Unterlippe ist etwas knapp, sodaß sie die Zahnreihe nicht ganz vollständig deckt; jedoch wird der Speichel gut zurückgehalten.

IV. 52 jähriger Bauer. Aufgenommen am 18. Mai 1893. Diagnose: Carcinoma labii inferioris et gland. region. submaxill. amb. Am 19. Mai: Evacuatio region. submaxill. amb. et submentalis. Am 29. Mai: Exstirpatio carcinomatis et cheiloplastia (af Schultén). Der beträchtliche Hautverlust wird mit einem der linken Wange entnommenen Hautlappen ersetzt, dessen Basis nach außen und unten sieht; zum Ersatz des Schleimhautteiles dient wie gewöhnlich ein brückenförmiger, 1,5 cm breiter Lappen aus der Oberlippe. Ungestörte Heilung erfolgt; jedoch muß auch in diesem Falle eine kleine Nachoperation an den Mundwinkeln vorgenommen werden. Bei der Entlassung des Pat. hat der Mund eine Breite von 5—6 cm und kann gut geöffnet und fest geschlossen werden. — Im Oktober 1893 stellt sich der Mann mit einem Rezidiv unter dem Kiefer von neuem ein. Der Mund ist geräumig, 5 cm breit und kann gut geöffnet werden. Die Unterlippe funktioniert außerordentlich gut. Das Rezidiv wird exstirpiert.

V. 54 jähriger Kleinpächter. Aufgenommen am 25. Juli 1893. Diagnose; Carcinoma labii inferioris et superioris et gland. region. submaxill. amb. Am 26. Juli: Evacuatio region. submaxill. amb. et submentalis; exstirpatio carcinomatis et cheiloplastia. Die Cheiloplastik, welche nach Jäsche ausgeführt wurde, mißlang, indem die Ersatzlappen nicht aneinander heilten, sondern in der Unterlippe einen dreieckigen Defekt zurückließen. Durch eine am 21. August vorgenommene partielle Wiederholung von Jäsches Operation wird kein Resultat erzielt.

Am 30. August erneute Operation (af Schultén): Hautlappen vom Kinn, Schleimhautlappen in üblicher Weise von der Oberlippe. Trotz den, seit der früheren Operation an den Mundwinkeln zurückgebliebenen Narben heilen die Lappen gut an (ein geringfügiges Erysipel stieß freilich zu) und Pat. konnte am 21. September, mit einem zwar etwas kleinen, im übrigen aber gut funktionierenden Munde, entlassen werden.

VI. 47 jähriger Bauer. Aufgenommen am 10. November 1893, Journ-Nr. 853. Diagnose: Carcinoma labii inferioris et gland. colli. Seit 1 1/2 Jahren ulcerierender Tumor, der jetzt die Größe eines Hühnereies erreicht und die ganze Unterlippe, bis etwa 1 cm von beiden Mundwinkeln, ergriffen hat und sich nach abwärts bis 1 cm oberhalb des Kiefer, randes erstreckt. Am 11. November: Exstirpatio gland. colli (af Schultén). Am 20. November: Exstirpatio carcinomatis; cheiloplastia (af Schultén). Der Hautdefekt wird nach v. Langenbeck; der Schleimhautverlust nach af Schultén ersetzt. Heilung gut; die Unterlippe wurde jedoch zu niedrig, sodaß eine erneute Hautplastik am 2. Der zember ausgeführt wurde. Pat. wird am 9. Dezemb. als geheilt entlassen. Der Mund kann 4 cm weit geöffnet werden; seine Breite beträgt 6 cm.

VII. 56 jähriger Bauer. Aufgenommen am 1. März 1894. Journalnummer 296. Diagnose: Carcinoma labii inferioris et gland. colli.

Die Affektion besteht seit 1 1/2 Jahren. Die ulcerierende Geschwulst überragt um 2 cm den rechten Mundwinkel und nähert sich dem linken Mundwinkel ebenso wie dem Kinne bis auf 1/2 cm. Am 2. März: Evacuatio region. submaxill. amb. et submentalis; exstirpatio carcinomatis (af Schultén). Am 16. März: Cheiloplastia. Von der Wange her wird ein Hautlappen in den Unterlippen-Kinndefekt verpflanzt. — 20. März: Ein Teil des Lappens ist brandig. — 29. März: Cheiloplastia (af Schultén). Nach Ersatz der abgestorbenen Partie des vorigen Lappens durch einen der rechten Wange entnommenen neuen Lappen wird die Schultén'sche Plastik in gewöhnlicher Weise ausgeführt. — 3. April: Lappen ist am Leben geblieben, heilt gut. — 23. April: In der neugebildeten Lippe ist ein kleines Rezidiv aufgetreten; dieses wird excidiert und der hierdurch entstandene Defekt mittelst eines Hautlappens von der Wange gedeckt; die Wangenwunde wird mit Hautlappen nach Thiersch geschlossen. Am linken Mundwinkel, der etwas strammt, wird eine kleine Plastik vorgenommen. — 8. Mai: Der rechte Mundwinkel strammt etwas, wird daher in einer Ausdehnung von etwa 1 1/2 cm gespalten, worauf die Schleimhaut an die Haut genäht wird. Pat. wird am 9. Mai als Rekonvaleszent entlassen.

VIII. 63 jähriger Bauer. Aufgenommen am 20. April 1894. Journalnummer 429. Diagnose: Carcinoma labii inferioris et gland. colli.

Geschwulst seit einem Jahre vorhanden; umfaßt jetzt den größten Teil der Unterlippe; erstreckt sich links etwas über den Mundwinkel hinaus. — 20. April: Evacuatio region. submaxill. amb. et submentalis; exstirpatio carcinomatis; cheiloplastia (af Schultén). Der Hautverlust wird mit einem Lappen aus der Wange, der Schleimhaut- und

Muskeldefekt nach af Schulténs Methode ersetzt. — 26. April: Das äußerste Drittel des Hautlappens ist der Gangrän verfallen, desgleichen die mittleren Partien des Schleimhautlappens. Die abgestorbenen Partien werden mit der Scheere entfernt. — 8. Mai: Operatio plastica. Die zurückgebliebenen Partien der neugebildeten Lippe werden lappenförmig gelöst und in der Weise verschoben, daß der Defekt gefüllt wird. — 17. Mai: Operatio plastica: Der an der Mitte des Schleimhautlappens entstandene Defekt wird in der Weise ausgefüllt, daß die transplantierte Schleimhaut nach beiden Seiten hin abgelöst und sodann zusammengenäht wird. Gute Heilung. Pat. wird am 21. Mai entlassen.

IX. 63 jähriger Feldarbeiter. Aufgenommen am 22. Septemb. 1895. (Journalnummer 859.) Diagnose: Carcinoma labii inferioris et gland. colli. Seit 1½ Jahren eine sich vergrößernde Unterlippengeschwulst, die jetzt ulceriert und die ganze Breite der Lippe einnimmt. — 23. Septemb.: Excisio carcinomatis; Evacuatio region. submaxill. amb. et submentalis. — 5. Oktober: Cheiloplastia (af Schultén). Der sehr heruntergekommene Pat. zog sich ein von der Wunde ausgehendes Gesichtserysipel zu. — 8. Oktober: Die Mittelpartie des Schleimhautlappens verfällt der Gangrän. Am 14. Oktob. stößt eine Bronchopneumonie hinzu, woran Pat. am 16. Oktob. zugrunde geht.

X. 40jähriger Bauer. Aufgenommen am 11. Januar 1896. (Journalnummer 174.) Diagnose: Carcinoma labii inferioris et buccae dextrae et gland. colli.

Seit 4 Jahren zunehmender Tumor der Unterlippe. Die Geschwulst ulceriert und nimmt die ganze Unterlippe bis 1 cm weit vom linken Mundwinkel, ferner die rechte Wange bis in die Nähe des Kieferwinkels ein. Nachdem eine bei der Aufnahme vorhandene Bronchitis sich etwas gebessert hat, erfolgt am 17. Januar: Excisio carcinomatis; evacuatio region. submaxill. amb. et submentalis (af Schultén). — 12. Februar: Cheilo- et meloplastia. Ein Lappen wird der linken Wange entnommen und in den Defekt eingenäht. — 9. März: Cheiloplastia (af Schultén) in gewöhnlicher Weise. — 10. März: Rechter Teil des Schleimhautlappens blau und geschwollen. Einige Suturen, welche Spannung in dem Lappen bedingen, werden entfernt. — 14. März: Von dem Schleimhautlappen ist nur ein kleinerer Teil am linken Mundwinkel am Leben geblieben, die übrigen abgestorben; diese werden mit der Schere entfernt. (Die rechtsseitige Narbe nach der früheren Operation war so gelegen, daß die Blutzufuhr von dieser Seite her höchst mangelhaft war.) Patient wird am 23. März als geheilt entlassen. Unterlippe etwas niedrig.

XI. 59jähriger Feldarbeiter. Aufgenommen am 19. März 1897. (Journalnummer 436.) Diagnose: Carcinoma labii inferioris et glandul. colli.

Seit einem halben Jahre wachsender und ulcerierender Tumor, der jetzt die gesamte Unterlippe bis in die Nähe der Mundwinkel einnimmt und sowohl äußere Haut als Scheimhaut in Mitleidenschaft gezogen hat. — 20. März: Evacuatio region. submaxill. amb. et submentalis; excisio carcinomatis; cheiloplastia (af Schultén). Ganze Unterlippe muß geopfert werden. Neue Lippe wird mittels eines dem Kinne

entnommenen Hautlappens gebildet, der mit einem brückenförmigen Schleimhautlappen aus der Oberlippe versehen wird. Beim Entfernen der Halsdrüsen wird die A. maxillaris externa geschont. — 22. März: Schleimhautlappen an der Mitte nekrotisch. Einige spannende Suturen werden entfernt. — 3. April: Da die mittlere Partie des Schleimhautlappens der Gangrän verfallen ist, werden die bereits angeheilten Enden des Schleimhautlappens ein Stück weit nach beiden Seiten hin abgelöst, gegeneinander gezogen und mit einigen Suturen aneinander, sowie an den angefrischten Lippenrand befestigt. Patient wird am 8. April entlassen. Der Mund kann gut geschlossen werden. An einer Strecke von etwa 1 cm entbehrt die Lippe der Schleimhaut.

XII. 85jähriger Fischer. Aufgenommen am 16. September 1897. (Journalnummer 1084.) Diagnose: Carcinoma labii inferioris et glandul. colli.

Vor 3 Jahren trat an der Unterlippe ein Knoten auf, der seither stetig gewachsen ist und zu ulcerieren begonnen hat. Die ganze Unterlippe ist von dem 8 cm langen, ulcerierenden Tumor zerstört worden. — 18. September: Excisio carcinomatis; cheiloplastia (af Schultén). Nachdem ein langgestreckter Hautlappen vom Kinne und Halse herausgeschnitten und zum Ersatz des Hautverlustes an der Lippe angewandt worden ist, wird die Schulténsche Plastik ausgeführt. (Wegen des hohen Alters des Patienten wird von einer Ausräumung der Halsdrüsen Abstand genommen.) Heilung per primam. Außerordentlich gut gelungene und funktionsfähige Lippe. Patient wird am 27. September entlassen.

XIII. 58jähriger Bauer. Aufgenommen am 18. November 1897. (Journalnummer 1335.) Diagnose: Carcinoma labii inferioris et glandul. colli.

Seit einem halben Jahre fortschreitende Geschwürsbildung an der Unterlippe; diese ist jetzt in ganzer Ausdehnung befallen. — 19. November: Evacuatio region. submaxill. amb. et submentalis; excisio carcinomatis. — 4. Dezember: Cheiloplastia (af Schultén). Ein zungenförmiger Lappen vom Kinne ersetzt die Haut der Unterlippe. Die Schleimhaut wird nach der Schulténschen Methode hergestellt. Beim Festnähen des Schleimhautlappens wird die Vorsichtsmaßregel beobachtet, daß Suturen nur am vorderen Rande des Lappens angebracht werden, indes der hintere, der Mundhöhle zugekehrte Rand frei bleibt. Patient wird am 22. Dezember entlassen. Der freigelassene hintere Rand des Schleimhautlappens ist nach abwärts gesunken und an den Hautlappen gut angeheilt. Patient hat einen sowohl in kosmetischer als funktioneller Hinsicht guten Mund.

XIV. 64jähriger ehemaliger Soldat. Aufgenommen am 11. Dezember 1897. (Journalnummer 1422.) Diagnose: Carcinoma recidivans labii inferioris.

Patient ist in der Provinz wiederholt wegen Lippenkrebses operiert worden. Das jetzt vorliegende Recidiv nimmt die ganze Unterlippe ein, links bis zum Mundwinkel, rechts greift es noch etwas auf die Oberlippe über. — 15. Dezember: Exstirpatio carcinomatis; cheiloplastia (af Schultén). Aus dem Kinne wird ein keilförmiger Hautlappen mit

einem nach links gerichteten Stiele herausgeschnitten; hiermit wird der Hautverlust der Lippe ersetzt. Zum Ersatz der Schleimhaut dient ein nach af Schulténs Methode der Oberlippe entnommener Schleimhaut-Muskellappen. Nur der vordere Rand des letzteren wird festgenäht, der hintere Rand bleibt frei. — 22. Dezember: Die Suturen werden entfernt; die Ersatzlappen sind am Leben geblieben. — 8. Januar 1898: Der Schleimhautlappen ist am Hautlappen fest angeheilt. Patient wird als geheilt entlassen.

XV. 46jähriger Kleinpächter. Aufgenommen am 23. April 1899. (Journalnummer 566.) Diagnose: Carcinoma labii inferioris.

Seit $^3/_4$ Jahren zunehmender, verschwärender Tumor, der jetzt die gesamte Unterlippe und das Kinn einnimmt. Links erstreckt sich die Geschwulstbildung bis auf die Wangenschleimhaut, rechts bis zum Mundwinkel; nach abwärts reicht eine Verlängerung des Tumors bis an den Kieferrand. Sowohl die äußere Haut, als die Schleimhaut sind befallen. Nachdem die Zähne des Patienten in der Zahnklinik behandelt und der Mund im übrigen zweckmäßig gepflegt worden ist, erfolgt am 26. April: Evacuatio region. submaxill. amb. et submentalis; excisio carcinomatis; cheiloplastia (Sandelin). Querschnitt von der Gegend des einen Kieferwinkels über das Pomum Adami zur entsprechenden Gegend der anderen Seite. Haut und Platysma werden nach aufwärts lospräpariert, die Drüsen, auch die Glandd. submaxillares, exstirpiert. Die A. maxillaris externa wird beiderseits geschont. Die Geschwulst wird im Gesunden excidiert, wobei die ganze Lippe und der größte Teil der Kinnhaut geopfert werden müssen; links ist man genötigt, mehr wegzunehmen, als rechts, so daß der Wundrand nicht vollkommen symmetrisch wird. Sodann wird die zwischen den beiden Schnitten gelegene Hautbrücke von ihrer Unterlage (dem Unterkiefer) abgelöst und der hierdurch mobilisierte, brückenförmige Lappen, dessen Ernährungsstiel sich beiderseits vom Mundwinkel bis zum Kieferwinkel ausdehnt, als Ganzes nach oben verlagert, sodaß er den nach dem Tumor entstandenen Defekt vollständig deckt. Vermittels zweier Stifte wird der Lappen in seiner Lage befestigt. Um eine Mundöffnung von passender Größe zu erzielen, müssen in dem aufwärtsgehobenen Hautlappen beiderseits einige Suturen angebracht werden. Der freie Rand des Lappens wird nach af Schulténs Methode mit Schleimhaut versehen, indem ein brückenförmiger Lappen, der aus Schleimhaut und Muskelschicht besteht und die A. labialis superior enthält, der Oberlippe entnommen wird. Dieser Schleimhautlappen wird an den Hautlappen angenäht, und zwar vorn exakt, nach der Mundhöhle zu nur mit ein paar Suturen. Die Halswunde läßt sich größtenteils durch Suturen von der einen Seite zur anderen hinüberschließen. Die Narkose dauerte 1 Stunde und 43 Minuten, wovon auf die Operation 1 Stunde und 25 Minuten entfallen. Blutverlust recht gering. — 30. April: Die meisten Suturen werden entfernt; die Ersatzlappen heilen gut. Der Mund wird mit übermangansaurem Kali (1 : 4000) rein gehalten. — 1. Mai: Der eine Stift wird entfernt. Der Lappen ist am Unterkiefer festgewachsen. — 3. Mai: Der zweite Stift wird entfernt. Der rechte Mundwinkel steht etwas höher als der linke. Die Kinnhaut bildet rechts eine quer verlaufende Erhöhung. — 13. Mai: Operatio plastica. Um den Mund symmetrisch zu gestalten und zu gleicher Zeit den etwas ent-

stellenden rechtsseitigen Hautwinkel zu verkleinern, wird ein ovales Hautstück excidiert und die Wunde zugenäht. Die granulierende Halswunde wird mit einem dem Oberschenkel entnommenen Hautlappen (nach Thiersch) entnommen. — 17. Mai: Die Suturen werden entfernt. Alles geheilt. Funktionelles Ergebnis vorzüglich; Patient kann seinen Mund vollkommen gut schließen. Auch das kosmetische Resultat ist zufriedenstellend.

XVI. 63jähriger Kleinpächter. Aufgenommen am 26. April 1899. (Journalnummer 578.) Diagnose: Carcinoma labii inferioris et glandul. colli.

In der Familie keine Geschwulstbildungen bekannt. Vor drei Jahren trat, im Anschluß an eine Fieberkrankheit, an der Lippe eine Schorfbildung auf, die sich seither weiter ausgebreitet hat; zugleich ist die Lippe angeschwollen und geschwürig geworden. Patient ist Tabakraucher. — Der Allgemeinzustand entspricht dem Alter. Der geschwürige Tumor nimmt die ganze Unterlippe ein; jedoch bleibt er vom linken Mundwinkel etwa $1^1/_2$ cm weit entfernt; außerdem erstreckt er sich auf das Kinn herab. Am Halse sind Drüsen zu fühlen.

Behandlung: 29. April (nachdem die Mundhöhle einige Tage gepflegt worden ist): Evacuatio region. submaxill. amb. et submentalis; excisio carcinomatis; cheiloplastia (Sandelin). Morphin-Chloroformnarkose. Bogenschnitt vom einen Kieferwinkel über den Schildknorpel hinweg zum anderen. Die Haut wird nach aufwärts lospräpariert. Die Lymphdrüsen der Regio submentalis und beider Regg. submaxillares, ferner die Glandd. submaxillares werden, unter sorgfältiger Schonung der A. maxillaris externa beider Seiten, entfernt. Die gesamte Unterlippe wird mittels eines halbzirkelförmigen Schnittes abgetragen. Die Kinnhaut wird mobilisiert und der Visierlappen bis zur Höhe der früheren Unterlippe nach oben gezogen. Mit einem Nagel wird der brückenförmige Lappen am Kinne fixiert. Durch einige Suturen an den beiden Mundwinkeln wird dem Munde die passende Größe gegeben. Von der Oberlippe wird der Schultén'sche Lappen excidiert, nach unten geklappt und entlang des vorderen Randes an die neue Unterlippe angenäht. Der hintere Rand des Schultén'sche Lappen wird vollständig frei gelassen in der Hoffnung, daß er sich im Verlaufe der Narbenschrumpfung einwärts rollen möge. Bestreuung mit Airol. Der Defekt unter dem Kinne wird mittels Suturen so gut wie vollständig geschlossen.

3. Mai: Die Suturen werden entfernt. Der Mund ist mit Kaliumpermanganlösung gespült worden. — 6. Mai: Der Nagel wird entfernt. Die Wunden sind zugeheilt. Der Schleimhautlappen hat sich noch nicht nach innen gekrümmt. — 30. Mai: Patient wird entlassen. Lippe noch wulstförmig. Schultén'sche Plastik wohl gelungen. Funktionelles Ergebnis vorzüglich. Kosmetischer Erfolg dadurch gestört, daß die Lippe zu hoch zugeschnitten worden ist.

XVII. 70jähriger Kleinpächter. Aufgenommen am 29. Juni 1899. (Journalnummer 820.) Diagnose: Carcinoma labii inferioris et glandul. colli.

Seit einem halben Jahre zunehmender, geschwürig zerfallender Tumor, der jetzt die gesamte Unterlippe und den größten Teil der Kinnhaut ein-

nimmt. Patient ist blaß und etwas mitgenommen. — 30. Juni: Exstirpatio gland. colli et carcinomatis; cheiloplastia (Sandelin). Bogenschnitt vom einen Kieferwinkel zum anderen über das „Pomum Adami" hinweg. Die Haut samt dem Platysma wird nach aufwärts lospräpariert und sämtliche Drüsen, welche vergrößert und verhärtet sind, entfernt. Beide Aa. maxillares extt. werden geschont. Die Lippengeschwulst wird im Gesunden excidiert, wobei auf symmetrische Schnittführung geachtet wird. Hierdurch entsteht ein überall etwa gleichmäßig breiter, brückenförmiger Hautlappen, dessen Stiel beiderseits die zwischen Mund- und Kieferwinkel befindliche Strecke umfaßt. Dieser Lappen wird von seiner Unterlage (dem Unterkiefer) gelöst und nach aufwärts verschoben, sodaß er die Schneidezähne gut deckt. Der Lappen wird vermittels zweier in die Gegend der Protuberantia mentalis des Unterkiefers eingeschlagenen Nägel in seiner neuen Lage fixiert. Infolge der Geradestreckung des vorher bogenförmigen Wundrandes wird der Lippenrand zu lang, weshalb zu beiden Seiten einige Suturen angelegt werden, um dem künftigen Munde die richtige Gestalt und Größe zu verleihen.

Sodann wird die Schultén'sche Plastik ausgeführt, wobei außer Schleimhaut auch eine Schicht Muskulatur, sowie die Aa. labiales superiores mitgenommen werden. Längs des vorderen Randes wird exakte Naht angelegt; hinten (nach der Mundhöhle zu) werden nur 3 Suturen angebracht. — 1. Juli: Befinden gut. Die Ersatzlappen sind am Leben. Flüssige Nahrung. — 6. Juli: Die Suturen werden entfernt. Gute Heilung; jedoch besteht etwas Eiterung zwischen dem Hautlappen und dem Unterkiefer. — 29. Juli: Erysipelartige Röte um den Mund nebst Fieber. — 3. August: Fieberfrei. — 5. August: Patient wird als geheilt entlassen. Das Resultat ist sowohl in kosmetischer, als namentlich auch in funktioneller Beziehung zufriedenstellend. (Photographische Abbildung des Patienten wird beigegeben.)

XVIII. 59jähriger Feldarbeiter. Aufgenommen am 2. April 1901. (Journalnummer 463.) Diagnose: Carcinoma labii inferioris et glandul. colli.

Keine erbliche Disposition. Im Mai 1900 wurde etwa an der Mitte der Unterlippe ein Bläschen bemerkt, woraus in der Folge ein Geschwür entstand. Dieses Geschwür hat sich seither allmählich über die ganze Lippe ausgebreitet. Patient ist Tabakraucher. Die Körperkräfte sind etwas herabgesetzt. Die ganze Unterlippe wird bis in die Nähe der beiden Mundwinkel von einem geschwürigen Tumor eingenommen, der innen auf das Zahnfleisch übergreift.

Patient wird zuerst einige Tage in der Zahnpoliklinik behandelt. — 13. April: Evacuatio region. submaxill. et submentalis: excisio carcinomatis; cheiloplastia (Sandelin). Bogenschnitt vom einen Kieferwinkel zum anderen. Die Haut wird nach aufwärts abpräpariert, eine Menge kleinerer Drüsen unter Schonung beider Aa. maxillares externae entfernt. Nach Excision des Tumors im Gesunden wird der Visierlappen in gewöhnlicher Weise gelöst und gehoben, sowie gegen das Kinn fixiert. An beiden Mundwinkeln ein paar Suturen. Sodann wird aus der Oberlippe ein (etwa 1 1/2 cm breiter) Schleimhaut-Muskellappen herausgeschnitten, worauf sein vorderer Rand mit dem vorderen Wundrande des Visierlappens

zusammengenäht, indes der hintere mit dem Rest der Gingivalschleimhaut durch Naht vereinigt wird. Airolpulver.

Verlauf fieberfrei. Die Ersatzlappen sind gut nutriert. Keine Stauung. — 27. April: Alles seit einigen Tagen gut geheilt. Patient empfindet Schwierigkeit, die Nahrung im Munde zu behalten, weil die Lippe angeblich gefühllos und zu niedrig ist.

XIX. 54jährige Arbeitersfrau. Aufgenommen am 17. Septemb. 1901. (Journalnummer 1109.) Diagnose: Carcinoma labii inferioris et glandul. colli.

Im Frühjahr 1900 bemerkte Patientin an der Unterlippe eine Verhärtung, die sich mit Schorf bedeckte und allmählich über die ganze Lippe ausbreitete.

Körperzustand etwas herabgesetzt. Ein geschwüriger Tumor nimmt die gesamte Unterlippe vom einen Mundwinkel bis zum andern ein; seine Länge beträgt 7, die Höhe 3 cm. Umgebung infiltriert. Am Halse mehrere hart anzufühlende Drüsen.

18. September: Evacuatio region. submaxill. amb. et submentalis; excisio carcinomatis; cheiloplastia (Sandelin). (Chloroform). Bogenschnitt vom einen Kieferwinkel zum anderen. Die Haut wird nach oben hin abpräpariert. Von beiden Seiten werden mehrere indurierte Lymphdrüsen entfernt. Die Glandula submaxillaris beider Seiten wird zurückgelassen und beide Aa maxillares extt. geschont. Das Carcinom wird im Gesunden excidiert. Visierplastik und Schultén'sche Plastik wie im vorhergehenden Falle. Die Halswunde wird zugenäht, sodaß nur ein $2 \times 3{,}5$ cm großer Defekt zurückbleibt. Die Operation hat 54 Minuten gedauert.

20. Septemb.: Hautlappen errötend. Kein Fieber. — 23. Septemb.: Suturen werden entfernt. Etwas Temperatursteigerung (abends 38,2°). — 21. Oktob.: Gute Heilung; sowohl das kosmetische als das funktionelle Ergebnis gut.

XX. 53 jähriger Arbeiter. Aufgenommen am 5. November 1901. (Journalnummer 1321.) Diagnose: Carcinoma recidivans labii inferioris et glandul. colli.

Pat. weiß von keinen Krebsfällen in der Familie. Im Januar 1900 zeigte sich in der Unterlippe rechts ein kleiner Knoten. Pat. nimmt an, daß diese Stelle gegen einen schadhaften Zahn gestoßen und von diesem gescheuert worden sei. Der Knoten ist sodann allmählich gewachsen. Seit Februar dieses Jahres hat Pat. unter dem Kinne geschwollene Drüsen bemerkt. Am 18. April dieses Jahres wurde Pat. im Krankenhause zu Kuopio operiert. Nach seiner Angabe soll der Knoten damals 1 1/2 cm breit gewesen sein. Auch die unter dem Kinne befindlichen Drüsen wurden entfernt. Schon im Juni wurde jedoch in der Operationsnarbe eine neue Geschwulst beobachtet, die seither rasch gewachsen ist.

Schlechter Ernährungszustand. Ganze Unterlippe und Kinn sind von einem großen Tumor eingenommen, dessen Länge 8 1/2 und dessen Höhe 4 cm beträgt. Der Tumor ist geschwürig, die Lippe rechterseits perforiert, die Schleimhaut ergriffen, alles mit dem Kiefer verwachsen. Am Halse sind Drüsen zu fühlen. Ebenda sind Narben nach der früheren Ausräumung bemerkbar.

Nachdem die Zähne des Patienten behandelt worden sind, erfolgt am 13. November: Exstirpatio gland. colli et carcinomatis labii inferioris; cheiloplastia (Sandelin). Operation erschwert durch die Narben nach der vorhergehenden Operation. Die Plastik wird in gewöhnlicher Weise ausgeführt — Obwohl im Visierlappen Narben nach der früheren Operation sich vorfinden, sind dennoch sämtliche Partien des Lappens gut ernährt; auch der Schleimhautlappen bleibt gut am Leben. Am 18. und 24. November werden die Suturen entfernt. Keine Temperatursteigerung ist vorgekommen. Am 24. Novemb. ist alles gut geheilt bis auf die Halswunde, die sich am 20. Dezemb. ebenfalls schließt. Das Resultat ist sehr gut. (Pat. wurde in der Sitzung der finnländischen Ärztegesellschaft am 30. Novemb. 1901 vorgestellt.)

XXI. 53 jähriger Arbeiter. Aufgenommen am 11. April 1902. (Journalnummer 526.) Diagnose: Carcinoma recidivans labii inferioris, buccae, menti, mandibulae, glandul. colli.

Vor 5 Jahren entstand an der linken Seite der Unterlippe eine Geschwulst, die in der Folge kontinuierlich wuchs. Vor einem Jahre wurde in der Provinz eine Operation vorgenommen, allein unmittelbar darauf begann die Geschwulst von neuem zn wachsen. Jetzt nimmt der Tumor die ganze Unterlippe ein und greift an der unteren Übergangsfalte auf das Zahnfleich und den Unterkiefer über; links erstreckt er sich auch auf die Wange sowie etwas auf die Oberlippe. Am Halse finden sich verhärtete Drüsen.

16. April: Evacuatio region. submaxill. et submentalis; exstirpatio carcinomatis; cheiloplastia (Sandelin). Bogenschnitt vom einen Kieferwinkel zum anderen, über die Cartilago thyreoidea hinweg. Mehrere große Lymphdrüsen werden entfernt. Die rechtsseitige A. maxillaris externa wird geschont. Bei der Excision des Tumors wird die ganze Unterlippe samt der Kinnhaut, einer beträchtlichen Partie der linken Wange und etwa einem Viertel der linken Seite der Oberlippe geopfert. Der Wangendefekt wird zugenäht. Darauf Visierplastik und Schultén'sche Plastik in gewöhnlicher Weise. Der Schleimhautlappen wird nur am vorderen Rande mit Naht befestigt. Beim Anlegen einer Sutur auf der rechten Seite wird die A. labialis superior angestochen, sodaß sie blutet. Die Operation dauert etwa eine Stunde. — Etwas links von der Mitte verfällt eine kleine Strecke des Schleimhautlappens der Nekrose. Im übrigen gute Heilung. — Am 28. Mai wird eine Drüse exstirpiert, die sich gleich unterhalb der Regio parotidea bemerkbar gemacht hat. Pat. wird am 11. Juni als geheilt entlassen. Sowohl das funktionelle als das kosmetische Resultat zufriedenstellend.

XXII. 57 jähriger Bauer. Aufgenommen am 29. April 1902. (Journalnummer 589.) Diagnose: Carcinoma labii inferioris et buccae.

Vor zwei Jahren hat Pat. die Lippe gestoßen. Die Wunde ist nicht zugeheilt, sondern es entstand darin eine Verhärtung, die sich seither kontinuierlich ausgebreitet hat, sodaß sie jetzt die ganze Unterlippe, die linke Wange bis in die Nähe des letzten Backenzahnes sowie die Oberlippe bis an die Medianlinie befallen hat und mit dem Unterkiefer verwachsen ist. Am Halse sind Drüsen zu fühlen. — 2. Mai: Evacuatio region. sub-

maxill. amb. et submentalis; excisio carcinomatis; cheiloplastia (Krogius). Nach Exstirpation des Carcinoms wird eine ähnliche Operation wie im vorigen Falle ausgeführt, wodurch eine recht gute Lippe gewonnen wird.

XXIII. 45 jähriger Bauer. Aufgenommen am 3. Januar 1903. (Journalnummer 183.) Diagnose: Carcinoma labii inferioris et glandul. colli.

Seit letztem Frühjahr Geschwürsbildung an der Unterlpipe. Allmählich hat sich diese Geschwürsbildung über die ganze Lippe, von Mundwinkel zu Mundwinkel, ausgebreitet; jetzt ist sie 5 1/2 cm lang; Kinnhaut unbeteiligt.

13. Januar: Evacuatio region. submaxill. amb. et submentalis; exstirpatio carcinomatis; cheiloplastia (Sandelin). Bogenschnitt vom einen Kieferwinkel zum anderen, ein paar Fingerbreit unterhalb des Kieferrandes. Von diesem Schnitte aus werden, unter Schonung beider Aa. maxillares extt. und Glandd. submaxillares, sämtliche Lymphdrüsen entfernt Unter Erhaltung der Kinnhaut wird Visierplastik nebst Schulténs Plastik in gewöhnlicher Weise ausgeführt. — 19. Januar: Die Suturen werden entfernt. Alles gut geheilt. Der Schleimhautersatzlappen ist schön rot. — Später recht lebhafter Eiterfluß aus der Gegend zwischen dem Visierlappen und dem Unterkiefer — 1. Februar: Die Halswunde hat sich so zusammengezogen, daß nur noch eine 2 1/2 cm große Granulationsfläche übrig ist. Pat. bleibt zum Zwecke der Beobachtung noch im Krankenhause, da die Lippe zu schrumpfen scheint. Als er am 4. März entlassen wird, ist alles gut geheilt, der Mund jedoch ein wenig klein. Kosmetisches Ergebnis der Behandlung gut. (Photographische Abbildung des Patienten 1 Jahr nach der Operation wird beigefügt.)

VI.

Besprechungen.

1.

Jahrbücher der Hamburgischen Staatskrankenanstalten, Band VIII. Hamburg und Leipzig, Verlag von Leopold Voss, 1904.

Der vorliegende 8. Band der bekannten Jahrbücher der Hamburgischen Krankenanstalten ist unter Redaktion von Prof. Dr. Lenhartz hergestellt. Er umfaßt die Berichtsjahre 1901/02 und enthält die Berichte des Eppendorfer und des Krankenhauses St. Georg, sowie der Irrenanstalten Friedrichsberg und Langenhorn.

Von chirurgisch interessanten Abhandlungen sind zu nennen:

Dr. Friedheim, Über menschliche Mißbildungen.

Dr. O. Abdi, Über chronische Arthritis ankylopoetica der Wirbelsäule, Fractur der Wirbelsäule und Quetschung der Cauda equina.

Dr. Hartogh, Zur chirurgischen Behandlung gutartiger Magenerkrankungen.

Dr. Meinecke, Die Behandlung des Anusprolapses bei Kindern mittels der Thierschschen Operation.

Dr. Arting, Über Gallertkrebs der Brustdrüse.

Außerdem findet sich hier ein Verzeichnis der aus den Hamburger Krankenhäusern in der gleichen Zeitperiode verfaßten und anderweitig veröffentlichten wissenschaftlichen Arbeiten, darunter die Publikationen von Kümmell, Sick, Sudeck, Wiesinger, Bertelsmann, E. Fraenkel, Simmonds und deren Assistenten. Helferich.

2.

Handbuch der orthopädischen Chirurgie. Herausgegeben von Prof. Dr. Joachimsthal in Berlin. Erste Lieferung. Jena 1904.

Gustav Fischer. Vollständig in etwa 6 Lieferungen, jede zum Preise von 6 Mark.

Jeder orthopädisch beschäftigte Arzt wird sich über diese erste Lieferung des Handbuchs der orthopädischen Chirurgie gefreut haben und mit Spannung die weiteren Lieferungen erwarten.

Eine besonders schöne Gabe ist der erste Abschnitt von J. Riedinger über Wesen, Ursachen und Entstehung der Deformitäten.

Kurz, aber instruktiv wird die mechanische Behandlung der Deformitäten von H. Krukenberg dargestellt.

Den Schluß der Lieferung bildet das noch nicht beendigte Kapitel über orthopädische Verbände und Apparate von L. Heusner, in welchem die Kontentiv-Verbände, Hilfsapparate, Lagerungsvorrichtung, Gewichtszug, Zugriemen und elastische Bänder, Zug- und Druckfedern, ihre Wirkungs- und Anwendungsweise besprochen werden.

Da die Namen der Mitarbeiter dafür bürgen, daß die anderen Lieferungen hinter der ersten nicht zurückstehen, so kann das Handbuch nur angelegentlichst empfohlen werden. Göbell-Kiel.

3.

Samuel Goodwin Gant, Die Krankheiten des Mastdarms und des Afters. Lehrbuch für Ärzte und Studierende. Aus dem Englischen nach der 2. Auflage des Originals übersetzt von Dr. A. Rose. (New-York.) Mit 37 Tafeln und 212 Illustrationen im Text. 470 S. München, Seitz & Schauer, 1904. Preis 20 Mk.

Dieses Lehrbuch Samuel Goodwin Gants, des Professors der Chirnrgie des Rectums an der New-Yorker Post Graduate Medical School and Hospital, ist jetzt auch deutschen Ärzten und Studierenden durch eine recht gute Übersetzung zugängig gemacht worden. Die übersichtliche Behandlung des Stoffes, die klare Sprache, viele instruktive Tafeln und Abbildungen verleihen dem Werk einen hohen Wert.

Unter den 40 Kapiteln seien hervorgehoben: Die Untersuchung, die Verstopfung, die Koteinklemmung (Koprostase), die Proctitis, die Mastdarm-Afterfistel und die Hämorrhoiden."

Zur Beseitigung der Verstopfung empfiehlt G. seine arzneilose Methode (Dilatation des Sphincters, häufige Mastdarm- und Bauchmassage, reichliche Warmwasserklystiere, Applikation von Elektrizität auf dem Bauch und im Rectum — diätetische und hygienische Vorschriften).

Wenn die Mastdarmklappen durch Hypertrophie die Verstopfung verursachen, so wird die Valvidotomie gemacht. Gant bringt an jede Klappe eine Klammer an, welche durch Drucknekrose die Klappen durchrennt und nach 4—6 Tagen abgestoßen wird. G. hat diesen Eingriff 60 mal vorgenommen und jedesmal folgte vollständige Heilung oder merkliche Besse-

rung. Doch kann er z. Z. noch nicht sagen, ob die Resultate einzig der Trennung der Klappen zuzuschreiben waren.

Zur Beseitigung der Hämorrhoiden empfiehlt G. seine Klammer-Glüheisen-Operation. Er stellt sie höher als die Whiteheadsche circuläre Exstirpation, die sehr schwierig und sehr blutig sei.

Trotz der Fortschritte in der Proktoskopie bleibt bei Tumoren des Rectum doch immer der Finger noch das beste Untersuchungsinstrument. Das Proktoskop ist nicht so zuverlässig.

So reich das Werk an interessanten Krankengeschichten und praktischen Ratschlägen ist, es bleibt trotz der guten Übersetzung ein amerikanisches Buch. Göbell-Kiel.

Neuer Verlag von F. C. W. Vogel in Leipzig.

SPECIELLE DIAGNOSE
DER
INNEREN KRANKHEITEN.

Ein Handbuch für Aerzte und Studirende

von

Prof. Dr. WILHELM v. LEUBE.

I. Band.
Siebente neubearbeitete **Auflage.**
Mit 28 Abbildungen. Lex. 8. 1904. Preis 13 M.. geb. 14 M. 50 Pf.

II. Band.
Sechste neubearbeitete **Auflage.**
Mit 68 Abbildungen. Lex. 8. 1901. Preis 15 M., geb. 16 M. 25 Pf.

PATHOLOGISCHE PHYSIOLOGIE.

Ein Lehrbuch für Studierende und Ärzte.

Dritte Auflage

von

Prof. Dr. **LUDOLF KREHL,**
Direktor der med. Klinik in Strassburg i. E.

gr. 8. 1904. Preis M. 15.—, geb. M. 16.50.

Lehrbuch
der
Arzneimittellehre und Arzneiverordnungslehre

unter besonderer Berücksichtigung

der deutschen und österreichischen Pharmakopoe

von

Prof. Dr. **H. TAPPEINER** in München.

Fünfte neu bearbeitete Auflage.

gr. 8. 1904. Preis M. 7.—, geb. M. 8.25.

VII.

Aus der chirurgischen Klinik der kgl. Charité.
Direktor: Prof. Dr. Hildebrand.

Die sogenannten Stauungsblutungen infolge Überdrucks im Rumpf und dessen verschiedene Ursachen.

Von

Assistenzarzt Dr. **Richard Milner.**

(Mit 1 Abbildung.)

Seitdem Perthes in dieser Zeitschrift im Jahre 1899 zwei Fälle ausführlich beschrieben hat, in denen hochgradige cyanotische Gedunsenheit und Hämorrhagien am Kopf und Hals aufgetreten waren im Anschluß an eine schwere Quetschung der Brust, hat dieses so auffallende Krankheitsbild wiederholt das Interesse der Chirurgen, aber auch der Internen und Ophthalmologen in Anspruch genommen. Wenn ich heute wieder darauf zurückkomme, so geschieht es nicht, weil ich diese Fernwirkung einer Rumpfkompression für sehr selten halte und die kleine Kasuistik um einige neue Fälle vermehren kann; ich glaube im Gegenteil, daß man besonders die geringeren Grade dieser sogenannten Stauungsblutungen öfter zu sehen bekommt, wenn man darauf achtet und wenn man bedenkt, wie sie entstehen können. Aber gerade der äußere und innere Mechanismus ihrer Entstehung scheint mir bisher nicht befriedigend erklärt und reflektorische und physiologische Vorgänge, die dabei neben den rein mechanischen eine wichtige Rolle spielen dürften, nicht genügend beachtet oder ganz übersehen zu sein. Ihre Besprechung ist der Hauptzweck dieser Abhandlung.

Dabei drängt sich eine weitere Frage auf. Es ist teilweise schon von Perthes und ergänzend von anderen Seiten darauf hingewiesen, daß Stauungserscheinungen und Blutungen mit derselben Beschränkung auf Kopf und Hals und bisweilen in demselben enormen Grade nach

epileptischen Anfällen oder Erbrechen auftreten, in geringerem Grade auch nach krampfhaftem Husten, besonders Keuchhusten und schweren Entbindungen, also bei Vorgängen, bei denen von einer passiven Volumensverminderung der Rumpfhöhlen gar nicht und von einer aktiven doch nur in mäßigem Grade die Rede sein kann. Sollte das Übereinstimmen der Folgen scheinbar so verschiedener Anlässe ein rein äußerliches sein oder auf gemeinsamen, auch das Trauma begleitenden inneren Vorgängen beruhen? Hätte man diese naheliegende Frage bisher so beachtet, wie sie es nach meiner Meinung verdient, so wäre man, glaube ich, schon früher dazu gekommen, die ursprüngliche Erklärung der sogenannten Stauungsblutungen nach Rumpfkompression zu ergänzen und diese nicht mehr als direkte Folge eines rein passiven Vorgangs anzusehen.

Wenn endlich bei einer dritten Gruppe von pathologischen Vorgängen, beim Ersticken, Erhängen und Erdrosseln, ebenfalls ganz dasselbe Bild sich findet, sollten die letzten Ursachen hier noch wieder ganz andere sein als bei den anderen Gruppen?

I. Die sogenannten Stauungsblutungen nach Rumpfkompression.

Von dem äußeren Aussehen der Verletzten mit „Stauungsblutungen nach Rumpfkompression" scheint mir das nebenstehende Bild eine gute Vorstellung zu geben. Es stammt von einem Fall, der im Januar 1902 in der Charité zur Beobachtung kam und von Wegener in den Charitéannalen, Bd. 27, genauer beschrieben ist.

Der Mann war kurz vor der Einlieferung unter einen Wagen der elektrischen Bahn geraten und so eingeklemmt worden, das er nur mit Mühe befreit werden konnte. Auf dem Bilde, das am Tage nach seiner Einlieferung aufgenommen ist, erkennt man deutlich die Gedunsenheit des Kopfes und Halses und die dunkle Färbung dieser Teile und des oberen Brustabschnitts, die dem Patienten bei seinen Stationsgefährten den Beinamen „der Neger" zuzogen. Man sieht auch die starke Suffusion der Lider, die aktiv nur wenig geöffnet werden konnten, und hinter denen die protundierten Bulbi und die hochgradig sugillierten Konjunctiven zum Vorschein kamen. Charakteristisch war der dunkelblaue, fast schwärzliche Ton der Hautfarbe, der bei Fingerdruck kaum abnahm, und darin die zahlreichen, punktförmigen Hämorrhagien, die besonders an den Randteilen sich von dem diffus blauschwarzen Untergrund durch ihre hellere bläuliche oder rötliche Farbe deutlich abhoben. Auffallend ist ferner auf dem Bilde die scharfe Begrenzung der Hautveränderung nach unten, die

hier geflammt erscheint, viel öfter aber dem Kragen oder dem oberen Ausschnitt des Hemdes entsprechend cirkulär verläuft oder (bei weiter Kragenöffnung) „pelerineförmig“ Nacken, Hals und obere Sternalgegend umzieht. Diese verschiedene Form der unteren Begrenzung erklärt sich leicht mit dem hier aufhörenden Gegendruck der Kleidung,

Äußeres Bild.

die bei unserem Fall, wie die in der Claviculargegend sichtbaren Streifen zeigen, sich in unregelmäßigen Falten gespannt dem Körper angelegt hatte. Auch auf den beiden Deltoidei sind noch einige Streifen von Ekchymosen deutlich zu erkennen. Die Haut des ganzen übrigen Körpers war unverändert.

Das sind im wesentlichen die äußeren, allen hochgradigen Fällen gemeinsamen Züge dieses Krankheitsbildes, denen ich später noch einige zur Ergänzung hinzufügen muß.

In den letzten 12 Monaten kamen in der chirurgischen Klinik der Charité noch 5 Fälle zur Beobachtung, von denen 3 ebenfalls recht deutlich, wenn auch in geringerem Grade, diese Erscheinungen zeigten, die beiden übrigen aber nur schwach oder eben angedeutet. Solche ganz leichten Fälle kommen gewiß häufiger vor, sind aber in der bisherigen Literatur über „Stauungsblutungen nach Rumpfkompression" gar nicht berücksichtigt; und doch scheinen sie mir lehrreich für die Vorstellung vom Entstehungsmechanismus auch der schweren Fälle. Darum führe ich auch unsere zwei leichten hier an.

Von den Krankengeschichten gebe ich nur das für meinen Zweck wesentlich Erscheinende, hauptsächlich den äußeren Entstehungsmechanismus und bestimmte mit ihm eng verknüpfte Nebenverletzungen.

5 neue Fälle.

I. Fall. A. N., ein 58 Jahre alter, mittelgroßer, sehr korpulenter und plethorischer Herr, war beim Überschreiten des Fahrdammes von einem Wagen der elektrischen Bahn erfaßt worden und unter die vordere Plattform geraten. Der Schutzmann, der ihn von da befreite, gab an, daß der Patient den Rücken nach dem Wagen hingewendet, in sitzender Stellung, die Beine leicht angezogen, hochgradig zusammengeknickt gewesen sei, so daß seine Befreiung erst möglich war, nachdem der vordere Teil des Wagens etwas gehoben worden. Bis dahin waren jedenfalls mehrere Minuten verstrichen.

Patient war bei seiner Befreiung benommen und erwachte erst vollständig nach seiner sofortigen Einlieferung in die Charité etwa $^1/_2$ Stunde nach dem Unfall. Puls circa 100, regelmäßig. Atmung beschleunigt. Er zeigte die charakteristische Hautfärbung und Ekchymosierung in ziemlich hohem Grade, auch auf dem oberen Abschnitt der Brust, hier in Streifen angeordnet, aber nicht mit scharfer Begrenzung wie bei dem ersten Fall. Sugillation der Conjunctiven und der Lider, links so stark, daß das Auge nicht spontan geöffnet werden konnte. Dabei keine Zeichen einer direkten Kontusion oder gar Fraktur am Schädel. In der linken Thoraxseite Luftemphysem; Krepitation nicht deutlich. Leichte Haemoptoe. In der Höhe des zweiten Intercostalraums starke Schmerzen und Druckempfindlichkeit am Sternum ohne Dislokation; später hier ein Bluterguß an die Oberfläche kommend. Auf dem Rücken ein großes Hämatom über dem Kreuzbein und Kontusion weiter oberhalb.

Der Verlauf war zunächst günstig. Erst ungefähr einen Monat nach der Verletzung bekam Patient heftige Schmerzen in der Lebergegend und bei jeder körperlichen Bewegung schwere Atemnot.

Objectiv: R. Dämpfung in der Lebergegend, die in der Mamillarlinie den Rippenbogen um 8 cm überragt; Rand des rechten und linken Leberlappens deutlich fühlbar. — Puls zeitweise aussetzend; bisweilen Geräusch an der Aorta; sonst nichts Besonderes. Die Dämpfung in der Lebergegend geht ganz allmählich zurück; sie hat also offenbar auf einem Bluterguß infolge Leberruptur beruht.

II. Fall. W. B., 35 Jahre alt. Patient war ebenfalls von einem Wagen der elektrischen Bahn erfaßt und eine Strecke weit geschleift worden. Er fühlte noch, daß ihm der Rumpf stark nach vorn gebeugt wurde, wie er glaubte, dadurch, daß ihm der Mantel über den Kopf geschlagen wurde, war dann vorübergehend bewußtlos und fand sich in ziemlich bequemer Lage, wenig komprimiert, bald nachher unter dem Vorderperron wieder, unter dem er erst hervorgezogen werden konnte, nachdem ebenfalls der vordere Teil des Wagens angehoben worden war.

Außer einer kleinen Wunde am Kopf, einer Luxation des linken Humerus, Schmerzen am Thorax und verschiedenen Abschürfungen an den Beinen, war auffallend gleich nach der Einlieferung die starke Sugillation der Lider und der Conjunctiven und ausgebreitete unregelmäßige Gruppen von Ekchymosen in der Umgebung der Orbitae, an der Nase und hinter den Ohren; außerdem war das ganze Gesicht in mäßigem Grade cyanotisch. Auch auf dem Oberkörper massenhafte, streifenförmig angeordnete Gruppen von Petrechien, besonders links; ein breiter derartiger Streifen am Sternum.

Kein sicheres Zeichen einer Schädelbasisfraktur, keine Spur direkter Kontusion an den ekchymosierten Teilen.

Die nach einigen Tagen wegen Klagen über Schwerhörigkeit ausgeführte otoskopische Untersuchung ergab eine kleine Blutung am Hals des Hammers links in narbigem Trommelfell.

Als Patient nach acht Tagen auf seinen Wunsch entlassen wurde, waren die Cyanose und Ekchymose abgeblaßt und auch die Gedunsenheit des Gesichts und Kopfes merklich geringer geworden. Wie groß aber diese Fernwirkungen seiner Thoraxkompression gewesen waren, konnte ich erst ermessen, als ich den Mann einige Wochen später wiedersah: er war blaß und mager, nach seiner Angabe aber immer so gewesen; aus diesem Aussehen den früheren Patienten mit seinem aufgedunsenen Gesicht wiederzuerkennen, war unmöglich.

III. Fall. S., Tischler, 55 Jahre alt. Patient kniete auf dem Querbrett eines Regals, um eine Seitenleiste anzunageln, als sich plötzlich ein weiter oben liegendes Querbrett an einer Seite aus seiner Lage löste und seine ganze Last, eine Anzahl insgesamt 1—2 Zentner schwerer Papierballen, auf Kopf und Rücken des Knieenden entleerte. Patient suchte sich durch Anstemmen seines rechten Armes zu halten und machte wiederholt Anstrengungen, sich von der ihn bis zur Atemnot bedrückenden Last zu befreien, aber ohne Erfolg. Schreien war ihm unmöglich, und er konnte nur durch Bewegungen seines freien Armes die Augenzeugen seines Unfalles zu Hilfe rufen. Er konnte seine Umgebung und die ersten Anstalten zu seiner Befreiung noch sehen, fühlte, wie der Kragen seines Hemdes ihm zu eng wurde und ihn zu schnüren begann, verlor dann aber auf

kurze Zeit die Besinnung, die unmittelbar nach der Befreiung aus seiner 1—3 Minuten dauernden Verschüttung wiederkehrte.

Bei seiner Einlieferung, eine halbe Stunde später, war er vollständig klar und konnte genaue Angaben machen. Puls 72, kräftig, regelmäßig.

Die Cyanose und Ekchymosierung erstreckten sich auf den ganzen Kopf, auch den behaarten Teil, auf die Seitenteile des Halses, die Deltoidesregion und fleckweise auch auf die seitlichen und vorderen Teile des Thorax (eine direkte Einwirkung der äußeren Gewalt war hier ausgeschlossen). Keine Lungenerscheinungen, dagegen Fraktur des Sternums in Höhe des zweiten Intercostalraums ohne Dislokation (spontaner Schmerz, Druckschmerz, später deutliche Sugillation) und Frakturen beider II. Rippen dicht an der Knochenknorpelgrenze. Schmerzhaftigkeit der Wirbelsäule, besonders in dem unteren Abschnitt und des Thorax links hinten unten. Retinae ohne Bes. Ränder der Trommelfelle beiderseits zeigen hochgradige Rötung, die mehrere Tage anhält (wahrscheinlich Ekchymosen).

Im Mund nur am Zungenrande beiderseits Petechien. An den Conjunctiven kamen erst nach einigen Tagen Suffusionen, von der Orbita her sich nach vorn infiltrierend, zum Vorschein.

IV. Fall. G. B., 26 Jahre alt, wollte in angetrunkenem Zustand in einen Stadtbahnzug einsteigen, fiel dabei, als der Zug sich in Bewegung setzte, zwischen Bahnsteig und Trittbrett. Er fühlte, wie er fortgerissen und hochgradig vornüber zusammengeknickt wurde, und verlor dann das Bewußtsein.

Patient zeigte nach dem Erwachen aus seinem benommenen Zustand hochgradige Schmerzhaftigkeit der Wirbelsäule bei aktiven und passiven Bewegungen, Kyphose derselben, besonders an der Grenze von Lenden- und Brustwirbelsäule, zum Teil vorgetäuscht durch Bluterguß in die Weichteile und Bänder, zum Teil auf aktiver Beugung beruhend. Keine Kompressionsfraktur. Sternum in Höhe des dritten Intercostalraumes frakturiert ohne Dislokation. Sofort streifenförmige Sugillation der Conjunctiva rechts, Cyanose im Gesicht und ohne Zeichen äußerer Verletzungen einige Inseln von Ekchymosen in der Gegend der rechten Supra- und Infraclaviculargruben. Die Blutungen in der Conjunctiva nahmen in den nächsten Tagen von hinten her an Ausdehnung zu; kein Anhaltspunkt für ihre direkte Entstehung, kein Bluterguß in die Lider; kein Schädelbruch nachzuweisen.

V. Fall. K. J., 25 Jahre alt. Patient hatte mit anderen Arbeitern zusammen einen schweren Zylinder abgeladen und stand zwischen Wagen und Zylinder, als letzterer nach dem Wagen hin ins Rollen kam. S. stemmte sich mit aller Kraft gegen den Zylinder, um ihn aufzuhalten, aber vergebens, sodaß er im nächsten Augenblick beim Versuch zu entrinnen am Thorax in querer Richtung zwischen Wagen und Zylinder gequetscht wurde. Patient verlor sofort das Bewußtsein. Bis zu seiner Befreiung soll nach einem Augenzeugen circa 1 $^1/_2$ Minute vergangen sein. Wenige Minuten später kehrte das Bewußtsein zurück.

Befund: Fraktur der linken Clavicula und mehrerer Rippen rechts in der hinteren Axillarlinie (6—9 und mehr). Starke Blutergüsse in der rechten Nieren- und Beckengegend und Hautabschürfungen hier und in der linken Schulter- und Scapulargegend.

Luftemphysem in der rechten Thoraxseite, geringe Haemoptoe. Kein Pneumothorax, keine sonstigen inneren Verletzungen nachzuweisen. In den nächsten Tagen beträchtlicher Bluterguß in die rechte Pleurahöhle, später vereiternd.

Keine Cyanose am Kopf, Abends auch noch keine Blutungen in die Conjunctiven; keine Petechien am Kopf. Am anderen Tage beiderseits im Äquator des Bulbus streifenförmige Sugillationen von hinten her zum Vorschein kommend, die sich in den nächsten Tagen noch beträchtlich vermehren.

Am linken oberen Augenhöhlenrand leichte Abschürfung (Patient war nach seiner Befreiung vom Wagen herunter zur Erde geglitten), aber kein Anhalt für Annahme einer Schädelfraktur.

Nach 4 Wochen Exitus an Sepsis infolge Empyems des Thorax. Keine Sektion.

Ich vermute, wie ich später begründen werde, daß bei der Schwere und Dauer der Quetschung hier eine viel beträchtlichere Blutanhäufung am Kopf zustande gekommen wäre, wenn nicht infolge des sofortigen Bewußtseinverlustes alle Abwehranstrengungen ausgeblieben wären.

In 3 von unseren neuen Fällen (I, III und IV) ist also die Rumpfkompression durch eine Zusammenknickung des Rumpfes nach vorn zustande gekommen, wie sich teils aus den bestimmten anamnestischen Angaben, teils aber auch aus dem Befund, den Sternalfrakturen und den Kontusionen oder Distorsionen der Wirbelsäule ergibt. Nach der Anamnese hat auch im Fall II wenigstens zeitweise eine solche Zusammenbeugung stattgefunden; da aber die Sternalfraktur fehlt, nehme ich hier diese Art der Kompression nicht als sicher an. Zur Erzeugung der Stauungserscheinungen außerhalb des Rumpfes ist dieser Mechanismus jedenfalls sehr geeignet, weil er Brust und Bauch gleichzeitig komprimiert und, wie wir aus Erfahrung wissen, bei extremer Einwirkung die schwersten Kompressionswirkungen, wie Frakturen und Luxationen der Wirbelsäule und Frakturen des Sternums uud der Rippen einerseits, Rupturen der Eingeweide andererseits zu erzeugen imstande ist.

Der äußere Mechanismus.

Auffallenderweise waren bei den bisher in der Literatur beschriebenen Fällen von sogenannten Stauungsblutungen die äußeren Vorgänge nur 4 oder 5mal ähnliche, sonst sehr verschieden, bald nur den Thorax oder nur den Bauch oder teilweise beide betreffend, also in einer Art wirkend, die eine so sichere und starke Einwirkung auf den venösen Kreislauf, gleiche Kraft vorausgesetzt, nicht garantiert. In den beiden ersten, von Willers beschriebenen Fällen hatte ein Überfahren nur des Bauches stattgefunden, einmal nur eine leichte Kontusion der Bauchdecken hinterlassend, das andere Mal eine pene-

trierende Bauchwunde mit Prolaps von Dünndarm, aber ohne Verletzung der Eingeweide. In 3 Fällen von Perthes und mehreren der späteren war nur der Thorax gequetscht, entweder zwischen einem feststehenden und einem sich bewegenden Maschinenteil oder zwischen einem Wagen und seinem Rade (Pichler) oder zwischen einer Säule und einem umgestürzten Wagen oder zwischen einem Türpfosten und einem Wagen der elektrischen Bahn. In einem Fall fiel einem Knaben, der bis zur Nabelhöhe in einer Grube stand, ein Baumstamm auf die Brust und drückte ihn hinten über den Grubenrand, bis er von seinem Vater nach einigen Minuten ausgegraben war. In anderen Fällen war der Bauch und ein Teil der Brust gequetscht, so in einem, wo ein Mann eine halbe Stunde lang stehend mit Brust und Bauch verschüttet wurde, und in einem anderen, wo ein schweres eisernes Rad einem auf dem Bauche liegenden Arbeiter auf den unteren Teil des Rückens und Brustkorbes fiel. In den 5 erwähnten Fällen der Zusammenknickung des ganzen Rumpfes handelte es sich dreimal um Quetschung durch einen Fahrstuhl, zweimal um Verschüttungen in hockender Stellung.

Die Art der Kompression ist also eine sehr verschiedene und ebenso ihre Dauer. Zu deren Bestimmung ist man auf die Schätzung der Patienten oder Augenzeugen angewiesen, die natürlich immer unzuverlässig ist. In dem tödlich verlaufenen Fall von Braun soll die Quetschung nur „einen Moment" gedauert haben, meist werden eine bis einige Minuten angegeben, in zwei Fällen Brauns soll die Verschüttung 1/4 und 1/2 Stunde gedauert haben; oft fehlt jede Zeitangabe. In Verbindung mit dem äußeren Mechanismus scheint mir aber die Dauer der Kompression wichtig für die Erklärung der Folgen, und ich werde später darauf zurückzukommen haben. — Den äußeren Hergang und die Zeitdauer der Kompression bei den einzelnen Fällen der Literatur gebe ich im Anhang auszugsweise mit kurzen Bemerkungen über besondere Symptome.

Symptome und Verlauf.

Was die letzteren angeht, so muß ich dem früheren äußeren Befunde noch einiges zumal auch über den inneren hinzufügen. Wie der Grad und die Ausbreitung der Circulationsstörung, so ist auch ihre äußere Begrenzung in den einzelnen Fällen recht verschieden, und zum Teil von äußeren Umständen, besonders von dem Fehlen oder Vorhandensein eines Gegendrucks durch die Kleidung oder die kromprimierende Gewalt abhängig.

So erklären sich vor allem die schon erwähnte häufige scharfe untere Begrenzung oder farblose Ringe am Halse. In einem Falle, in dem ein 20 Zentner schweres, an der einen Seite unterstütztes Rad eine sehr hochgradige, mehrere Minuten dauernde Kompression des Unterleibes und des unteren Teils der linken Brustkorbhälfte verursacht hatte, war die Ekchymosierung der Haut rechts auf den ganzen Thorax ausgedehnt, links auf den von Druck freien Teil. Hier fand sich unterhalb der Clavicula eine von Ekchymosen freie Insel, dadurch entstanden, daß der Patient auf einigen Eisensplittern aufgelegen hatte.

Die stärkere Beteiligung der Thoraxhaut an der Cyanose und Ekchymosierung findet sich nur bei einzelnen Fällen besonders starker und langdauernder Kompression; zweimal war auch die Bauchhaut stellenweise befallen.

An den Armen schneidet die befallene Zone, wie in unserm abgebildeten Fall, oft in Streifen und einzelnen Flecken mit dem unteren Deltoidesrand ab, dreimal war ein Ober- und Vorderarm in geringem Grade, nur einmal beide Arme bis zur Mitte des Unterarms stärker befallen.

Die venöse Hyperämie und Ekchymosierung sind nicht auf die äußeren Haut beschränkt, sondern können auch in entsprechendem Grade auf den Schleimhäuten des Mundes, des Rachens, der Nase und, wie aus dem einen der 2 hisher genauer mitgeteilten Sektionsergebnisse hervorgeht, unter Umständen auch in den Stirnhöhlen, Kiefer- und Keilbeinhöhlen, im Larynx und der Trachea[1]) auftreten. Auch in den tieferen Weichteilen finden sie sich, vor allem, wie aus der Protrusion der Bulbi und Ekchymosierung der Conjunctiven hervorgeht, im orbitalen Fettgewebe, aber auch im subkutanen und intramuskulären des Kopfes und Halses, in den Muskeln, z. B. im Temporalis, in der Submaxillar- und Sublingualdrüse und in der Substanz der Zunge. Im Gegensatz dazu sind im Braunschen Falle und in dem von v. Recklinghausen keine Blutungen im Gehirn und in den Hirnhäuten vorhanden gewesen und klinisch in keinem andern Falle Symptome beobachtet, die darauf hingedeutet hätten. Lähmungen an den Beinen, die zweimal beobachtet sind, beruhten offenbar auf Verletzungen der Wirbelsäule und des Rückenmarks oder der Nervenwurzeln. Bei dem Patienten, von dem die Abbildung stammt, stellte sich am Abend nach der Verletzung eine rechtsseitige Hemiparese ein, die bis zum andern Tage noch zugenommen hatte. Da aber der Patient eine

1) S. a. das Sektionsprotokoll im Nachtrag zu dieser Arbeit.

Contusio capitis erlitten hatte und eine Empfindlichkeit und Weichteilschwellung am linken Processus mastoides zeigte, so war es wahrscheinlich, daß auch die intracranielle Blutung nicht eine Fernwirkung der Thoraxkompression, sondern die direkte Folge einer Schädelfraktur war. Aus diesem Grunde wurde auch die Blutung aus beiden Ohren bei diesen Patienten auf die Basisfraktur zurückgeführt und nicht mit den Hautblutungen in Parallele gestellt, obgleich Stauungsblutungen in den äußeren Gehörgängen und Trommelfellen und Rupturen letzterer mehrfach beobachtet sind. So waren z. B. die Rötungen am Hammergriff, resp. am Rande der Trommelfelle, die wir bei unserm zweiten und dritten Patienten vorübergehend gesehen haben, Folgen der Thoraxkompression; sie beruhen wohl meist auf Blutungen und nicht nur auf Hyperämie.

Ebenso wie das Gehirn wird das Innere des Auges in der Regel von Blutungen verschont. Immerhin sind 4 mal kleine Hämorrhagien der Retina beobachtet, einmal in der Macula sitzend und ein centrales Scotom verursachend. Ferner ist eine vorübergehende Sehstörung ohne Hämorrhagieen, bald ein-, bald zweiseitig, mehrmals beobachtet worden, einmal auch eine entsprechende, nach wenigen Stunden verschwindende Störung des Gehörs. Auf diese Erscheinungen komme ich später zurück.

Das Bewußtsein ist in der Regel selbst in den Fällen mit schweren Circulations-Störungen während und nach der Kompression erhalten oder nur kurze Zeit getrübt, ausnahmsweise erwachen die Patienten erst auf dem Transport zum Krankenhause.

Die Bedeutung dieser Fernwirkung einer Rumpfkompression auf die Circulation ist für die Gesundheit, wie aus den aufgezählten Symptomen hervorgeht, nur eine geringe. Der einzige dauernde Schaden ist bisher das centrale Scotom gewesen. Der Rückgang aller Stauungsfolgen vollzieht sich meist rasch, insbesondere blassen die diffuse dunkle Färbung und die kleinen Ekchymosen bald ab. Bei unserem vorletzten Patienten war auffallend, daß am 2. Tage an Stelle der dunkelblauen Farbe eine ausgesprochene dunkle Rötung der Haut trat, ein Symptom, das auch sonst schon erwähnt ist, und auf das ich noch zurückkomme. In anderen Fällen erhält sich die diffuse Färbung etwas länger, meist 2—4 Tage. Die Suffusionen der Conjunctiven verschwinden, wie bekannt, oft erst nach mehreren Wochen. Auch die Schwellung des Kopfes verliert sich naturgemäß erst im Lauf mehrerer Tage vollständig.

Von den bisher veröffentlichten Fällen sind nur 2 an den Folgen der Verletzung rasch gestorben (Braun und v. Recklinghausen),

eine 3. Patientin (Völcker), bei der rechts alle, links 3 Rippen und das Sternum gebrochen waren, erlag 10 Tage später einer Pneumonie. Der Patient von Braun hatte eine Ruptur des Zwerchfells, eine Abreißung der linken Niere, die in die linke Pleurahöhle verlagert war, Risse in der Milz und Leber; außerdem zahlreiche Rippenbrüche, die sich naturgemäß oft finden, ebenso wie Lungenzerreißung und Luftemphysem. Von inneren Verletzungen sind bei dem Patienten von Recklinghausens außer Infractionen von 5 Rippen und Verletzungen an mehreren Wirbeln nur ein Haemopneumothorax gefunden. Bemerkenswert ist die bei ihm nachgewiesene Fettembolie in den Lungenarterien, die v. R. auf Quetschung des Unterhautfettgewebes zurückgeführt[1]); auch Völcker notiert sie einmal. Eine Sternalfraktur, wie sie 3 von unseren Fällen zeigten, ist bisher in der Literatur nur einmal verzeichnet (Völcker); in seinem dritten Falle, der eine hochgradige Zusammenknickung des Rumpfes nach vorn erlitten hat, erwähnt allerdings Braun, daß außer der Lendenwirbelsäule auch das Sternum äußerst empfindlich gewesen sei.[2]) Albuminurie, die 2 Tage

1) Bei dem 15jährigen Knaben, „der durch Quetschung in einem Fahrstuhl in Höhe der Schulterblätter und des Proc. ensiformis einen schnellen Tod fand", ergab die Autopsie Frakturen und Infraktionen von vier Rippen, Abreißung des Periosts und der Bandscheiben von fünf Wirbeln und die charakteristischen „Stauungsblutungen" an Kopf, Hals und Schultern. Außerdem subpleurale und pulmonale Ekchymosen.

Letztere werden in dem Referat der Münch. med. Wochenschrift als zu dem Bild der Stauungsblutungen gehörig bezeichnet. Das ist nicht ganz zutreffend. Blutungen in Pleura und Lunge werden sich als direkte Folgen des Traumas oft neben den Stauungsblutungen finden; aber jene sind ihrer direkten Entstehung nach von diesen indirekten, auf Rückschleuderung beruhenden streng zu trennen. Das gilt auch für eine andere Art pleuraler Ekchymosen, die bei Erstickten häufig sind und seit Jahren in der gerichtsärztlichen Literatur sehr ausführlich besprochen und umstritten worden sind. Ihre Entstehungsweise ist noch nicht für alle Fälle ganz geklärt, ihre Hauptursachen sind aber offenbar fercierte Inspirationen bei verlegten Luftwegen. Dann tritt plötzlich eine starke Verminderung des äußeren Drucks auf die Gefäße der Pleura ein und infolge Überwiegens des inneren Drucks Berstung kleiner Capillaren und so Ekchymosierung.

Nach dem kürzlich erst veröffentlichten Sektions-Protokoll (37 a) nehme ich an, daß es sich bei dem Patienten von Recklinghausens in den Pleura- und Lungenblutungen um jene direkten Folgen des Traumas gehandelt hat und nicht um die ex vacua entstandenen capillaren Blutungen. — Im Sektionsbefund von Brauns Patienten finden sich derartige Ekchymosen in der Pleura nicht angegeben.

2) S. a. im Anhang die Bemerkungen zu v. Reklinghausens und Völckers Fällen.

anhielt und nicht auf Blutbeimischung beruhte, hat Braun in seinem ersten Falle beobachtet.[1])

Die Seltenheit der Todesfälle in der bisherigen Kasuistik erklärt sich wohl hauptsächlich damit, daß bei den schwerer Verletzten und mehr oder weniger früh Verstorbenen die übrigen Verletzungssymptome das Interesse der Kliniker und Pathologen mehr in Anspruch nahmen, als die klinisch nebensächliche und post mortem zum Teil verschwindende oder durch Hypostasen verschleierte Circulationsstörung am Kopf und Hals[2]). Andererseits bin ich überzeugt, daß auch bei leichter Verletzten die peripherischen Circulationsstörungen, wenn sie nur angedeutet oder schwach entwickelt sind, einfach nicht beachtet oder auch mit direkter Kontusion oder (besonders die so häufigen Blutergüsse unter die Conjunctiven) einem Schädelbruch erklärt werden.

Die inneren Ursachen der sogen. Stauungsblutungen.

Ein in den ausgesprochenen Fällen so überraschendes Krankheitsbild drängt uns die Frage seiner Erklärung auf. Die erste Antwort, auf die man dabei verfällt, liegt auch in den beiden Benennungen „Stauungsblutungen nach Rumpfkompression" (Braun) oder „Druckstauung" (Perthes): als das Wesentliche erscheint der äußere Druck auf eine oder beide Rumpfhöhlen und die dadurch bewirkte Stauung des venösen Blutstroms bis zur Ruptur der kleinen Gefäße. Eine genauere Betrachtung ergibt aber, daß diese Erklärung in verschiedener Richtung einer Ergänzung bedarf.

Was zunächst die Stauung angeht, so kann zweifellos eine rasche Kompression des Thorax, die sich indirekt der Vena cava superior, dem rechten Vorhof und damit auch der Cava inferior mitteilt, eine momentane Behinderung des venösen Abflusses machen, die sich in der Peripherie um so stärker äußern kann, als einerseits von Stauung freie Kollateralbahnen nicht zur Verfügung stehen und andererseits

---

1) Naunyn weist darauf hin, daß die Rückschleuderung von Blut bei Thoraxkompression sich infolge Fehlens der Venenklappen auch in die Nieren fortpflanzen könne. So könnte also reine Albuminurie durch Stauung, aber auch vorübergehende und leichte Haematurie entstehen, wie ich sie in letzter Zeit zweimal nach Rumpfkompression zu beobachten Gelegenheit hatte. Allerdings könnte diese Haematurie hier auch Folge einer direkten Nierenkontusion gewesen sein.

2) Ein weiterer Grund für die Seltenheit der Todesfälle unter den Verletzten mit Stauungsblutungen ergibt sich aus meiner Auffassung des Entstehungsmechanismus dieser Cirkulationsstörungen. Siehe darüber bes. S. 104.

der arterielle Zufluß nicht nur nicht behindert, sondern durch Wirkung des Drucks auf den linken Ventrikel und die Aorta beim ersten Anstoß sogar gefördert wird. Aber naturgemäß kann diese hochgradige Stauung, die mit vollständiger Unterbrechung des venösen Abflusses zum rechten Herzen und darum sekundär auch mit verminderter Füllung des linken Ventrikels verbunden ist, nur wenige Sekunden dauern, ohne das Leben zu bedrohen, und in dieser Zeit kann erfahrungsgemäß venöse Stase niemals zur Blutung führen. Vor allem aber erklärt diese allgemeine Staunng nicht die regelmäßige Beschränkung der Folgeerscheinungen auf das Gebiet der Jugularis interna resp. der Anonyma. So hat man denn schon längst erkannt, daß das Venenblut in diesen Fällen nicht nur gestaut, sondern auch aus dem Thorax ins Jugularisgebiet zurückgeschleudert wird und nur in dieses, weil hier ein ganz ungenügend ausgebildeter Klappenapparat diese Strömung vom Centrum zur Peripherie nicht verhindern kann. Die einzigen Klappen, die das vom rechten Herzen aufwärts strömende Blut zu passieren hat, sind je eine Klappe am centralen Ende der Jugularis interna und vertebralis und 2 bis 3 Klappenpaare an der Jugularis externa, und alle diese Klappen sind schon normaliter oft insufficient, werden es jedenfalls leicht bei stärkerer Dehnung der Venen, wie der centrifugale Venenpuls beweist, der sich sogar bei Gesunden nicht selten findet, häufiger aber und stärker bei pathologischer Dehnung der Cava und des rechten Vorhofs, zumal bei Insufficienz der Tricuspidalis. Im Gegensatz dazu ist das Klappensystem in den Venen der oberen und unteren Extremität sehr gut entwickelt, so daß es ebenso eine intravitale retrograde Blutströmung verhindert, wie es post mortem die centrifugale Injektion der Extremitätenvenen von den Caven aus unmöglich macht. Wenn die Stauungsblutungen in schweren Fällen auch kleine oder größere Abschnitte der Brust, von oben nach unten an Stärke abnehmend befallen, so erklärt sich das einfach mit der Tatsache, daß die oberen thorakalen Venen in die Jugularis, die übrigen teilweise in die ebenfalls klappenlosen Anonymae oder durch die Azygos und Hemiazygos in die Cava superior ausmünden. Es ist also unzweifelhaft, aber doch nicht überall, und so auch nicht in der Bezeichnung, mit genügender Schärfe hervorgehoben, daß es sich bei den uns beschäftigenden Erscheinungen nicht um die Folgen einer einfachen Stauung handelt, sondern daß die Rückschleuderung von Venenblut aus dem komprimierten Rumpf ein wesentlicher Faktor ihrer Entstehung ist.

Ist nun aber, wie allgemein angenommen wird, eine rein passive einmalige Kompression einer oder beider Rumpf-

höhlen in einem Moment imstande, eine Rückschleuderung von venösem Blut zu bewirken, die dieses oft so hochgradige Gedunsensein des Kopfes und Halses und die Füllung ihrer Venen bis zum Bersten erklärt? Ein Maß für den Grad der Dehnung, die diese Teile erfahren, geben uns annähernd die schon erwähnten blassen Hautstellen am Halse, die durch Druck des Kragens oder Halsausschnittes des Hemdes auf den rasch anschwellenden Hals bewirkt werden, und Perthes hat in einem Fall die Zunahme des Halsumfangs infolge des Traumas mit Hülfe dieses Anhaltspunktes auf annähernd 7 cm berechnet; so groß war der Unterschied zwischen der Weite des Kragens der Patientin und dem Umfang ihres Halses bei der Entlassung. Perthes hat auch auf das interessante und für spätere Messungen vielleicht verwertbare Symptom hingewiesen, daß bei einem derartig Verletzten die runde Kopfform in so auffallendem Widerspruch zu der Weite und länglichen Form seines Hutes stand.

Nehmen wir zunächst die Fälle, bei denen nur eine im Wesentlichen auf den Brustkorb beschränkte Kompression durch eine breit einwirkende Gewalt erfolgt sein soll.[1]) Ihrem Einfluß folgend, wird sich die Lunge entleeren und rasch auf ein sehr kleines Volumen zusammenschrumpfen, die Thoraxwände nähern sich einander, je elastischer um so schneller, und je mehr die Gewalt in sagittaler Richtung wirkt, um so vollständiger. In letzterem Fall berühren sich bei Kindern, wie wir aus den Untersuchungen von Messerer, die Revenstorf neuerdings bestätigt hat, wissen, bald Sternum und Wirbelsäule, ohne daß es zu einer Fraktur der Rippen oder des Sternums kommt, und auch bei Erwachsenen ist eine elastische Annäherung bis auf 2 oder 3 cm zwischen Sternum und Wirbelsäule möglich; das lehrt uns das Experiment an der Leiche, und die Folgen eines solchen Vorgangs am Lebenden bekommen wir zu sehen in Rupturen des Herzens durch direkte Gewalt ohne jede Verletzung der knöchernen Thoraxwand, über die eine genügende Zahl von Beobachtungen vorliegt, oder in Rupturen der Aorta, die vielleicht noch häufiger sind. Das Blut der Venen des großen Kreislaufs im Thorax, also wesentlich das der Venae anonymae, der Cava superior und des rechten Vorhofes wird unterdessen ausweichen, zum Teil, wenn die Kompression nicht gerade die unteren Thoraxteile trifft, nach unten in den rechten Ventrikel, in die Leber und die Cava inferior und

1) In Wirklichkeit ist eine nennenswerte passive Kompression nur Einer Rumpfhöhle nicht denkbar, weil immer infolge Ausweichens des Zwerchfells und Anspannung der äußeren Wände auch der Druck in der anderen Rumpfhöhle erhöht wird.

ihre Äste innerhalb des Bauches,[1]) zum Teil aber auch nach oben. Aber die letztere Menge, die sich auf Kopf, Hals und die nicht durch äußeren Gegendruck geschützten oberen Thoraxabschnitte verteilen würde, könnte auch bei vollständiger Entleerung der intrathorakalen Venen wohl kaum jemals hinreichen, um jene mächtige Schwellung des Halses und Kopfes zu bewirken. Eine annähernd so vollständige Entleerung der großen Venen durch Kompression des Thorax dürfte auch tatsächlich kaum möglich sein, jedenfalls hat sie in den bisher mitgeteilten Fällen von Brustquetschung mit Stauungsblutungen (und um die handelt es sich in unserer Erörterung zunächst) nicht vorgelegen; denn sonst hätte die Gewalteinwirkung lokal noch schwerere äußere und innere Verletzungen hinterlassen, als sie bisher bei den betreffenden Patienten meist beobachtet sind; bei transversaler Kompression wäre die äußere Thoraxwand und die Lunge schwerer betroffen worden, bei sagittaler besonders das Herz und die großen Gefäße bedroht gewesen. Und ferner hätte die Kompression (die ihrer äußeren Ursache nach während der ganzen Dauer ziemlich gleichmäßig bleiben mußte) nicht, wie in mehreren Fällen angegeben, minutenlang bestehen können, ohne daß die Patienten durch ungenügende Blutversorgung des Gehirns rasch ohnmächtig geworden, ja erstickt oder infolge mangelnder Füllung des linken Ventrikels gestorben wären. Statt dessen haben diese Verunglückten meist nicht einmal das Bewußtsein verloren und sind zum großen Teil mit geringen, teilweise sogar ohne nachweisbare innere Verletzungen davongekommen. — Außerdem: wenn eine starke einmalige passive Kompression eines Teils des Rumpfes hinreicht, um die Stauungsblutungen zu machen, warum bleiben diese dann in so vielen, wie es bisher scheint bei weitem den meisten Fällen von partiellen Rumpfkompressionen, auch den schwersten und tödlichen, aus?[2])

Wie liegen die Verhältnisse, wenn eine Kompression ausschließlich oder hauptsächlich das Abdomen trifft? Ich komme später noch etwas genauer darauf zurück, kann aber hier schon sagen, daß eine kritische Überlegung zu der Überzeugung führen muß, daß eine kurz dauernde passive Bauchkompression, wie sie z. B. in den zwei ersten Fällen der Literatur bei Überfahrenen

---

1) Die einzige Klappe zwischen rechtem Vorhof und der der Vena femoralis am Lig. Pupartii ist eine rudimentäre, nur ungefähr ein Drittel des Lumens einnehmende am zentralen Ende der Cava. Nur ausnahmsweise finden sich nach Houzé de l'Aulnoit Klappen schon an der Iliaca communis und externa und der Hypogastrica.

2) S. a. den S. 124 mitgeteilten Fall.

angenommen wird, nicht als eine hinreichende Erklärung für das Auftreten der enormen Blutanhäufung an Kopf und Hals bis zur Ekchymosierung bei unverletzt bleibenden Bauchorganen angesehen werden kann.

Gegen die herrschende Theorie von der Entstehung der sogenannten Stauungsblutungen im Momente einer rein passiven Kompression nur eines Teils des Rumpfes ergeben sich also gewichtige Bedenken, die übrigens teilweise auch von Anderen schon geäußert sind.

So bezweifelt Braun in seiner ersten Arbeit, ob bei den beiden Patienten von Perthes wirklich nur der Thorax gequetscht gewesen sei oder ob nicht „gleichzeitig auch eine Kompression des Unterleibes stattgefunden haben könnte", denn „gewiß müssen sehr ausgedehnte Verletzungen des knöchernen Thorax vorhanden sein, wenn durch seine Kompression eine so hochgradige Stauung des Blutes nach dem Halse und Kopfe zu erfolgen soll, wie dies zum Eintritt der Extravasate entschieden notwendig ist." Auch Braun scheint also bei rein passiven Thoraxkompressionen entweder die Blutmenge, die nach oben geschleudert würde, zu gering, oder die Gefahr für den Thorax selbst (und damit auch seine inneren Organe, worauf ich besonders für jugendliche Individuen mit elastischen Rippen den größeren Nachdruck legen möchte) zu groß. In seiner zweiten Arbeit läßt Braun, nachdem inzwischen Perthes seinen dritten Fall veröffentlicht hatte, diese Bedenken ohne nähere Begründung fallen.

Hoppe genügt eine kurze Kompression nicht zur Hervorbringung hochgradiger Rückschleuderung; denn er schreibt: „Daß es bei der nur Augenblicke währenden intrathorakalen Druckerhöhung in den Fällen von Willers in den kleinsten Venen und Kapillaren nur zu einer Stromverlangsamung, nicht aber zu einer rückläufigen Strombewegung kam, halte ich für wahrscheinlich". Er hilft sich mit der Theorie, daß zum „Zustandekommen einer Hämorrhagie letztere (die rückläufige Blutbewegung) nicht notwendig" sei, und führt die Blutungen zurück auf die Begegnung einer rückläufigen Welle in den Venen mit einer arteriellen Blutwelle. Damit ließe sich natürlich die mächtige Anhäufung von Blut am Kopf, Hals usw. nicht erklären, und darum wird man sich der Theorie von Hoppe nicht anschließen können, soviel Anregendes auch sonst seine Auseinandersetzungen enthalten.

Perthes endlich, der die Bedenken Hoppes gegen die kurzen Kompressionen nicht teilt, hält eine in der ursprünglichen Stärke längere Zeit andauernde Kompression für zu gefährlich;

denn er schreibt mit Bezug auf den ½ Stunde verschüttet gewesenen Patienten Brauns: „Wenn die Einklemmung länger andauerte, so kann die einwirkende Gewalt natürlich nicht die ganze Zeit in voller Stärke gewirkt haben (Brauns Fall). Die Verletzten hätten sonst notwendigerweise ersticken müssen". Ich will nicht ganz leugnen, daß in einzelnen Fällen längerer Einklemmung die Kompression nach dem ersten Moment nachgelassen haben könnte, entweder infolge einer federnden rückstoßenden Wirkung des inspirat. erweiterten und fixierten Thorax z. B. auf einem anfahrenden Wagen oder Fahrstuhl, oder dadurch, daß nach Stillstehen der angeprallten äußeren Masse die vorherige inspiratorische Thoraxerweiterung (ihre Entstehung werde ich gleich näher begründen) willkürlich vermindert würde. Aber das werden doch nur Ausnahmen sein und besonders bei Verschütteten, auf die sich die Bemerkung von Perthes bezieht, kann ich mir eine allmähliche Abnahme des äußeren Druckes nicht denken, höchstens das Gegenteil.

Meine oben geäußerten Einwände sind also bisher nicht ganz übersehen worden, aber sie haben, scheint mir, keine befriedigende Lösung gefunden. Sie bleiben mithin bestehen und zwingen uns, wenn wir den Zusammenhang zwischen einer nur den Brustkorb oder nur den Bauch treffenden äußeren Gewalt und der starken Einwirkung auf das Venenblut trotz Schonung der inneren Organe erklären wollen, ein Moment zu suchen, das die Organe schützt und zugleich die Entleerung der Venen befördert. Perthes hat in seiner ersten Arbeit dieses Moment für den Fall einer reinen Thoraxquetschung in einem reflektorischen Glottisschluß vermutet, und auch Hoppe hat später denselben Gedanken angedeutet. Aber es scheint mir, daß dadurch allein nicht viel gewonnen wäre. Denn weder wäre dabei das Ausweichen des intrathorakalen Venenblutes nach dem Bauch verhindert, noch Volumensverminderung des Thorax mit ihren Gefahren; denn der Druck würde hauptsächlich auf das Zwerchfell übertragen und dieses nach unten ausweichen und schließlich, ehe eine genügende Rückschleuderung von Venenblut möglich wäre, rupturieren. Perthes selbst hat auch diese theoretische Erklärung nicht ganz befriedigt, und er hat darum die Frage aufgeworfen, ob nicht irgendein Umstand das teilweise Entweichen des venösen Blutes nach unten verhindern könnte; seine Antwort lautet das „wäre nur möglich, wenn durch die gewaltsame Thoraxquetschung auch die untere Hohlvene eine Kompression oder Abknickung erführe was ganz wohl denkbar ist".

Aber abgesehen von anderen Bedenken würde auch damit nur eine Aufgabe gelöst, nämlich die Behinderung der Blutströmung nach

unten zu erklären, nicht aber der Schutz der inneren Organe begründet.

Das Unbefriedigende aller passiven Erklärungstheorien hat Perthes also wohl gefühlt, aber seine wertvollen Ergänzungen haben das Problem nicht ganz befriedigend gelöst, sondern sind m. E. kurz vor dem entscheidenden Punkt stehen geblieben, gerade weil er sich von der ursprünglichen passiven Theorie nicht ganz befreien konnte. Der einzige Weg, der dazu führen könnte, die starke Einwirkung auf die Blutgefäße trotz Schonung der inneren Organe zu erklären, scheint mir die Annahme zu sein, daß gleichzeitig mit dem Verschluß der Glottis im Augenblicke der Kompression (oder unmittelbar vorher) die Bauchpresse angespannt ist: wenn so die Entweichung der Luft nach oben und das Ausweichen des Zwerchfells ausgeschlossen ist, kann das venöse Blut, durch die Klappen der Femoralis unten aufgehalten, nur nach oben ausweichen, und zugleich sind die Organe des Thorax oder Bauchs durch die lufthaltigen Lungen oder die straffen Bauchwände wie durch elastische Panzer geschützt. Bisher hat nur Morian diesen Mechanismus, den ich für die Fälle kurzdauernder Quetschung nur Einer Rumpfhöhle zur Erklärung der Stauungsblutungen für sehr wichtig halte, als möglich angedeutet mit den Worten: „sei es durch den reflektorischen Glottisschluß und die Bauchpresse"; aber die späteren Bearbeiter des Themas haben die Bedeutung dieses Gedankes übersehen, und auch Morian scheint sie unterschätzt zu haben.

Zur Annahme dieses reflektorischen Verschlusses der beiden Rumpfhöhlen im Augenblick einer Thorax- oder Bauchquetschung, zu der wir so auf induktivem Wege gelangt sind, führt uns aber auch, scheint mir, der umgekehrte Weg, die Anwendung unserer allgemeinen Erfahrung über zweckmäßige schützende Reflexbewegungen auf den besonderen Fall der Rumpfkontusion. Man kann leicht, gewissermaßen experimentell, an sich selbst beobachten, wie man auf einen plötzlichen Stoß gegen Brust oder Bauch reagiert: gleichzeitig mit einer heftigen Anspannung der Bauchmuskeln erfolgt meist, wenn sich nicht zufällig der Thorax in Inspirationsstellung befindet, eine rasche Inspiration oder wenigstens eine Anspannung der Inspirationsmuskeln, die entweder anhält oder durch einen Glottisschluß beendet und ersetzt wird.[1])

1) Hoppe schreibt: „Dabei bezweifle ich keineswegs, daß auch die isolierte Thoraxkompression denselben Effekt haben könne; begünstigend muß eine tiefe Inspirationsstellung des Thorax bei geschlossener Glottis sein im Moment

Das Zweckmäßige dieses Vorgangs kann in zwei Richtungen gesehen werden; einmal in dem Schutz der inneren Organe, derer im Bauch durch die gespannte Muskelwand, derer im Thorax durch das elastische Luftkissen der Lunge; zweitens aber in der Vorbereitung energischer Abwehr- oder, wenn die Kompression eingetreten ist, Befreiungsversuche. Sollen diese mit möglichster Kraft ausgeführt werden können, dann muß, wie bei allen körperlichen Anstrengungen, eine Fixation des Thorax oder der Wirbelsäule hergestellt werden, und beides wird, wie man ebenfalls leicht an sich selbst beobachten kann, stets auf die angegebene Weise erreicht. Nur so gewinnen die Rumpf- und Extremitätenmuskeln den für eine kräftige Aktion notwendigen fixen Ansatzpunkt, und nur so wird der für eine längere Anstrengung notwendige Sauerstoffvorrat in der Lungenluft angehäuft.

Nachdem ich, wie oben auseinandergesetzt, auf jenen zwei verschiedenen Wegen dazu gekommen war, die Bedeutung des beschriebenen Reflexvorganges für die Erklärung der sogenannten Stauungsblutungen nach Rumpfkompressionen zu erkennen, habe ich gefunden, daß von Anderen schon vorher zwei weitere gelegentliche Folgeerscheinungen von Rumpfkontusionen auf denselben Mechanismus zurückgeführt worden sind. Zuerst hat vor nunmehr 60 Jahren Gosselin, und zwar ebenfalls auf induktivem und deduktivem Wege, den Beweis erbracht, daß Lungenrupturen, die nach Thoraxkontusionen bei unverletzt bleibender Thoraxwand entfernt von der Einwirkungsstelle des Traumas entstehen, beruhen auf einem festen Abschluß der Lungenluft, der nach oben durch die Glottis, nach unten durch die Bauchpresse hergestellt wird und zu einem Platzen der komprimierten Lunge führt.[1]) Und erst neuerdings

---

des Traumas, wie sie reflektorisch beim Erschrecken einzutreten pflegt". Die dabei regelmäßig gleichzeitig eintretende und wichtige reflektorische Anspannung der Bauchmuskeln hat Hoppe ebenso wie Perthes übersehen.

1) Diese Erklärung, die allgemein auch in den deutschen Lehrbüchern angenommen ist, bedarf einer gewissen Ergänzung, auf die ich hier aufmerksam machen möchte. Bekanntlich kommen nicht selten umschriebene band- oder strangförmige Verwachsungen zwischen Pleura costalis und Lungenoberfläche vor. Wenn eine derartig verwachsene Lunge bei einer starken Kompression des Thorax plötzlich verdrängt und verschoben wird, kann es sehr wohl zum Einreißen ihrer Oberfläche am Ansatz des Verwachsungsstranges kommen, auch entfernt vom Ort des Traumas. Auch dafür aber wäre, ebenso wie für das von Gosselin angenommene Platzen, ein mehr oder weniger vollständiger reflektorischer Verschluß der Glottis sicher begünstigend. — Es wäre lehrreich, in Zukunft bei Sektionen dieser seltenen Fälle von indirekter Lungenruptur auf etwaige Pleuraverwachsungen zu achten.

hat von Criegern gezeigt, daß die akute Dilatation des rechten Herzens bei heftigem Zusammendrücken des Rumpfes ebenfalls zurückgeführt werden muß auf eine Drucksteigerung im Thorax und besonders in der Lunge, hervorgerufen durch den beschriebenen beiderseitigen Abschluß, der entweder auf reflektorischem Wege erfolgt, oder auf mehr oder weniger bewußten Abwehrbewegungen beruht.

Wie alle zweckmäßigen Reflexvorgänge nicht immer eintreten, sondern auch ausbleiben oder zu spät kommen können, so auch die plötzliche Spannung der Brust- und Bauchmuskeln bei Rumpfkontusionen. Aber wenn sie nicht eintritt werden die Betroffenen mehr oder weniger schwer verletzt werden, ohne nach außen gerichtete Circulationsstörungen zu zeigen, umgekehrt werden letztere begünstigt oder meist überhaupt erst möglich durch jene Reflexe. Und wenn man in den Krankengeschichten der bisher mitgeteilten Fälle die Art des Hergangs sich genauer ansieht, wird man zu der Überzeugung kommen, daß die Betroffenen mit vereinzelten Ausnahmen nicht so plötzlich die Quetschung erlitten, daß die zu den reflektorischen Muskelspannungen vorher nötige Zeit gefehlt hätte. Im Gegenteil sehen oder fühlen sie fast immer die Gefahr kommen und bereiten sich in der erwähnten zweckmäßigen Weise vor, den Stoß aufzufangen, oder sie versuchen noch der Maschine, die sie gefaßt hat, sich zu entreißen (Willers' 15jähr. Knabe und Borchardts Patientin) oder durch Anstemmen der Arme eine Kompression des Thorax zu verhindern (Patient von Wagenmann und unser 3. und 5. Fall) und machen dabei, wie oben begründet, dieselben Muskelanspannungen, die dann zu einer forcierten Drucksteigerung im Rumpf führen. Wird aber der Thorax getroffen und ist die Gewalt zu groß für die Gegenwehr, dann wird das Zwerchfell oder der Glottisschluß gesprengt und die Verunglückten erleiden dann zwar vielleicht geringe oder gar keine Stauungsblutungen, aber ebenso schwere, oft tödliche Verletzungen wie Diejenigen, bei denen jener Reflexvorgang überhaupt ausgeblieben ist.

Diese beiden Gruppen von Verletzten bilden, nach unseren bisherigen klinischen Erfahrungen zu schließen, die Mehrzahl, und die mit Stauungsblutungen lebend Davongekommenen stellen die Minderzahl dar, sozusagen Grenzfälle, bei denen die äußere Gewalt und die Gegenwehr gerade das für die starke Rückschleuderung nötige Maß und Verhältnis hatten. In diesen Erwägungen sehe ich einen weiteren Grund dafür, daß unter den bisher beschriebenen Fällen so wenig tödlich verlaufene sich fanden.

Wie jener komplicierte reflektorische Vorgang die Rückschleuderung einer größeren Menge venösen Blutes

aus dem komprimierten Thorax begünstigt, wird besonders klar, wenn man seine einzelnen Phasen bedenkt. Zunächst steigert die Kontraktion der Bauchdecken, des Zwerchfells und der Muskeln des Beckenbodens den abdominellen Druck und preßt, wie das für die Physiologie der abdominellen Blutcirculation längst anerkannt ist, das Venenblut, das wegen der Venenklappen nicht nach den unteren Extremitäten ausweichen kann, in den Thorax; so wird nicht nur das Blut der Cava inferior und ihrer Äste in den Beckenorganen und Nieren, sondern auch das der Leber mit großer Kraft nach dem Thorax hin in Bewegung gesetzt. Dieser selbst unterstützt die begonnene Blutbewegung durch die Inspiration und saugt gleichzeitig Blut aus den Arm- und Hals- und äußeren Rumpfvenen an, füllt sich also jedenfalls stark mit venösem Blut. Tritt im nächsten Moment das Ende der Inspirationsbewegung oder ein Glottisschluß ein, so steigt unter der gleichzeitigen Wirkung des Traumas der Druck im Rumpf rasch und erreicht schnell, nachdem die Elastizität der Intercostalräume, der Bauchdecken und der Weichteile über den Lungenspitzen erschöpft ist, sein Maximum. Dann hat die ganze Blutmenge keinen andern Weg zum Ausweichen, als den in das klappenlose Gebiet der beiden Jugulares, Vertebrales und der extrathorakalen Wurzeln der Anonymae und Cava superior.

Was die Fälle reiner Bauchkompression angeht, so möchte ich das früher Gesagte nur kurz etwas näher ausführen. Hier wäre die Blutmenge, die bei breit angreifender und genügend kräftiger, rein passiver Kompression aus dem Gebiete der Cava inferior und aus der Leber nach oben geschleudert werden könnte, vielleicht größer als bei reiner Thoraxkompression. Aber mindestens ein großer Teil dieses Blutes würde nicht aus dem Thorax hinausgelangen, sondern die intrathorakalen Venen ausdehnen, von denen ja angenommen wird, daß sie nicht unter erhöhtem Drucke stehen. Und am Bauch noch mehr als am Thorax wäre eine so maximale, für Stauungsblutungen genügende einmalige passive Kompression kaum denkbar ohne Ruptur des Zwerchfells bei breiten Gewalten, oder der inneren Organe bei beschränkter Angriffsfläche; außerdem würden Beckenfrakturen häufig vorkommen. Bei den bisher mitgeteilten Fällen ist aber etwas Derartiges nie eingetreten, mit der einzigen Ausnahme des Falles II von Braun. Dieser zeigt uns aber auch, welche Folgen eine genügend große Kompression des Bauches bei schlaffen Decken und offener Glottis haben würde: das Zwerchfell war rupturiert, die linke Niere abgerissen und in den Thorax dislociert, die Milz und die Leber mehrfach eingerissen und auch die Lunge

verletzt. Und doch, glaube ich, hätten dabei die Blutungen am Kopfe fehlen können und wären sicher geringer gewesen, wenn sie nicht durch die vorausgegangene hängende Lage des Oberkörpers gewissermaßen vorbereitet gewesen wären und wenn nicht infolge des Aufliegens des Bauches auf dem Fahrstuhl die Kompression in breiter Fläche und darum sehr ausgiebig (auch falls die reflektorische Anspannung der Bauchpresse ausgeblieben sein sollte) auf das gesamte Blut im Bauch hätte wirken können.

Das entgegengesetzte Extrem isolierter Bauchkompression stellen die beiden überfahrenen Knaben von Willers dar, besonders der 5jährige, der in weichem Sande liegend von einem schweren Leiterwagen am Bauch überfahren wurde. Er zeigte eine Stunde nach der Verletzung nur eine mäßige Kontusion der Bauchdecken und keine Spur einer Verletzung der inneren Organe, aber eine ausgesprochene Cyanose und Petechien am Kopf. Da erscheint doch auch nach unseren sonstigen klinischen Erfahrungen mit Überfahrenen das einfache Trauma nicht ausreichend zur Erzeugung einer intensiven Fernwirkung. Ich glaube also, daß es weiterer Begründung nicht mehr bedarf, wenn ich sage, daß wir zur Erklärung der bisher mitgeteilten Fälle von Stauungsblutungen nach einfacher Kompression des Bauches nicht der Annahme entbehren können, daß mindestens eine reflektorische Anspannung der Bauchdecken und des Zwerchfells dabei eingetreten ist und wesentlich mitgewirkt hat. Sie wird sich naturgemäß meist kombinieren mit einer Fixation des Thorax, sei es durch Glottisschluß, sei es durch Spannung der Inspiratoren, und ihren eigentlichen Zweck, den Schutz der Bauchorgane, erst dadurch ganz erfüllen können.

Das also sind, glaube ich, die Vorgänge, die sich in den meisten Fällen von Rumpfkompression mit Stauungsblutungen im Augenblick des Traumas am und im Körper des Betroffenen abspielen.

Wenn wir von diesen Voraussetzungen ausgehen, können wir uns dann in dem zweiten Hauptpunkt der allgemeinen angenommenen Theorie anschließen und annehmen, daß die Stauungsblutungen in einem Moment fertig werden, daß also durch das Zusammenwirken des reflektorischen Verschlusses der Rumpfhöhlen mit dem einmaligen Trauma bei vorher normaler Blutverteilung eine Blutwallung nach dem Kopf und Hals eintrete, stark genug, um das auffallende Bild zu erzeugen, das wir in den vollentwickelten Fällen bei der Einlieferung der Patienten vorfinden? Diese Frage wird man für alle Fälle, in denen die Einklemmung nicht nur „einen Moment“ gedauert hat, ohne weiteres verneinen

müssen; denn wenn die Kompression anhält, sei es eine halbe oder mehrere Minuten, bleibt, auch wenn die Patienten sich rein passiv in dieser Zeit verhielten, eine Störung der Cirkulation und der Atmung bestehen, die beide die venöse Blutanhäufung in den oberen Körperregionen vermehren müssen: die Cirkulationsstörung einfach durch Behinderung des venösen Abflusses, die gehemmte Atmung durch Kohlensäureintoxikation und dadurch verursachte Gefäßdilatation, die sich erfahrungsgemäß am stärksten gerade in den Körperabschnitten äußert, die auch von den Stauungsblutungen befallen werden. Zu diesen rein passiven Ursachen einer Steigerung der extra- und intravasalen Blutanhäufung nach dem Moment des Traumas gesellt sich aber das in gleichem Sinne wirkende aktive Verhalten des Patienten, der, solange er bei Bewußtsein ist, teils aus Angst, teils aus Atemnot, sicherlich Versuche machen wird, sich aus seiner Lage zu befreien, deren Zahl und Stärke hauptsächlich davon abhängt, wie lange der Eingeklemmte im vollen Besitz seiner Willens- und Körperkräfte bleibt. Und bei jeder solchen Anstrengung entsteht von neuem ein Überdruck im Rumpf und dadurch eine neue Austreibung von Blut in die Venen des Kopfes und Halses. Je länger also die Einklemmung dauert, und je länger das Bewußtsein erhalten bleibt, um so mehr werden sich die Folgeerscheinungen des ersten Augenblicks summieren[1]), und es ist geradezu selbstverständlich, daß es Fälle geben muß, in denen das Trauma allein die Gefäße nur bis zur Grenze ihrer Kapazität gefüllt hat und bei denen erst die weiteren passiven und aktiven Faktoren durch Erzeugung der Hämorrhagien den Symptomenkomplex entscheidend ergänzen.

Ob überhaupt einmal bei vorher normaler Blutverteilung der Einfluß des ersten Moments einer partiellen Rumpfkompression ohne schwere innere Verletzung auf die Cirkulation groß genug sein kann, um bleibende Cyanose, Odem und Ekchymosen an Kopf und Hals, wenn auch nur in geringem Grade hervorzubringen, läßt sich mit Sicherheit nicht sagen. Am ehesten würden wir so, wenn sich verschiedene günstige Bedingungen kombinieren, retrobulbäre und konjunktivale Blutungen entstehen sehen können (s. unsern 4. u. 5. Fall), aber die machen noch nicht das ausgesprochene klinische Bild, wie es Gegenstand aller bisherigen Erörterungen über die „Stauungsblutungen“ gewesen ist.

Andererseits können CO_2-Intoxication und venöse Stauung allein nicht die Ursache der Blutungen in den hierhergehörigen Fällen gewesen

1) S. die Schlußbemerkung bei unsern Fall V.

sein, erstens weil die Zeit der Kompression zu kurz war und zweitens weil ja infolge Klappenmangels bei Überdruck im Rumpf die Rückschleuderung eintreten muß.

Den Einfluß des Traumas und jener teils reflektorischen teils willkürlichen Muskelanspannungen auf das arterielle Blut in den großen Rumpfarterien habe ich bisher absichtlich nicht berücksichtigt. Es ist aber leicht einzusehen, daß auch die Aorta, wie schon von verschiedenen Seiten mit Recht betont worden ist, infolge der plötzlichen Druckerhöhung in Bauch und Brust ihr Blut in relativ größeren Mengen als unter gewöhnlichen Verhältnissen gerade in die oberen Äste entleeren wird, einmal weil die Druckerhöhung im Abdomen meist früher eintritt als im Thorax und ferner weil sich die Erhöhung des äußeren, extraartiellen Druck infolge der größeren Entfernung der Aorta abdominalis vom Herzen hier stärker hemmend äußern wird, als im Arcus und den von ihm ausgehenden großen Ästen. Wie enorm aber der Einfluß der plötzlichen reflektorischen Drucksteigerung im Thorax auf den Druck und die Strömung in der Aorta ist, das lehren uns die wenn auch ziemlich seltenen, so doch teilweise sicheren, teilweise sehr wahrscheinlichen Beobachtungen von Ruptur der Aortaklappen bei plötzlichen heftigen Körperanstrengungen. Die Zahl dieser sogenannten „spontanen", richtiger der infolge aktiver Druckerhöhung eintretenden Rupturen vorher gesunder Klappen scheint an sich schon größer zu sein als die der traumatischen.[1]) Aber Stern macht mit Recht darauf aufmerksam, daß man auch bei den traumatischen immer die Möglichkeit witwirkender reflektorischer aktiver Vorgänge und ihren Anteil an der Entstehung der Ruptur bedenken müsse; ein weiterer Hinweis auf die Notwendigkeit, in der Ätiologie aller Unfallfolgen, also auch der Thoraxkompression, an eine Verbindung von Trauma und Reflexbewegung zu denken.

Beim einmaligen ersten Ruck wird das Plus an arteriellem Blut, das in den Bezirk der Stauungsblutungen geworfen wird, nur gering sein; aber wenn nach einer Pause mit Inspiration der linke Ventrikel sich wieder genügend füllen kann und dann eine neue starke aktive Druckerhöhung im Rumpf bei der ersten gewaltsamen Abwehranstrengung eintritt und dieser Wechsel sich mehrmals wiederholt, dann kann doch der arterielle Faktor einen wesentlichen Anteil an der

1) In Wirklichkeit dürfte es mehr durch direkte Brustquetschung entstandene Klappenrupturen geben; sie werden nur nicht so oft klinisch beobachtet und anatomisch besonders berichtet, weil sich neben ihnen häufig andere schwere Verletzungen finden, an denen die Patienten sofort oder bald zugrundegehen.

schließlichen Blutanhäufung in den oberen Körperabschnitten gewinnen. Das möchte ich in Ergänzung der Auseinandersetzungen von Hoppe nicht unerwähnt lassen.

Diejenigen Kompressionen, die gleichzeitig Brust und Bauch betreffen, könnten natürlich am ehesten auf rein passive Weise zu der augenblicklichen starken Hinausschleuderung von Venen- (u. Arterien-)blut nach oben führen; denn die gleichzeitige starke Drucksteigerung in beiden Rumpfhöhlen, auf die es doch hauptsächlich ankommt, kann hier ohne Muskelwirkung und in besonders hohem Maße entstehen. Am günstigsten dafür sind, wie gesagt, neben Verschüttungen die Zusammenknickungen nach vorn, wie sie bei drei von unseren Patienten vorgelegen haben, besonders dem I. und III. Zumal bei der zusammengeknickten Lage des Ersteren mit angezogenen Beinen in sitzender Stellung unter der Plattform des Wagens kann natürlich eine sehr hochgradige Kompression des Bauches rein passiv zustande kommen, zumal wenn es sich, wie hier, um einen sehr korpulenten Menschen handelt. Aber diese Kompression wirkt passiv doch nur einseitig in der Richtung von vorn nach hinten und ein Ausweichen der Organe nach der Seite verhindert sie nicht, und auch enge Bekleidung des Bauches, an deren hemmende Wirkung man immerhin denken müßte, würde das nur unvollkommen tun. Bei Versuchen an Kaninchen, durch ein ähnliches Zusammenknicken die Stauungsblutungen künstlich zu erzeugen, war mir dieses seitliche Nachgeben als störend sehr aufgefallen. Dies würde durch eine Muskelspannung natürlich verhindert und damit der intraabdominelle Druck wesentlich erhöht werden können. Jedenfalls würde durch Summation der äußeren Kompression und der Muskelwirkung ein wesentlich höherer Effekt erreicht werden als ohne letztere. Auch das Entweichen der Lungenluft könnte bei dem eben angenommenen Knickungsmechanismus passiv verhindert werden infolge schnürenden oder drückenden Verschlusses der oberen Luftwege durch den Kragen; aber doch nur bei wirklich extremer Beugung, und auf die Dauer müßte so bald Erstickung eintreten. Ich glaube darum, daß man auch bei den kombinierten Kompressionen der Brust- und Bauchhöhle nicht die Umstände übersehen darf, die für die große Mehrzahl jedenfalls der bisher mitgeteilten Fälle darauf hinweisen, daß die Stauungsblutungen nicht ohne Mitwirkung eines aktiven Momentes und außerdem nicht im Augenblick der äußeren Gewalteinwirkung, durch eine einmalige Hinausschleuderung von venösem Blut aus dem Rumpf, entstanden sind.

Zur besseren Übersicht stelle ich die wichtigsten dafür sprechenden Gründe noch einmal kurz zusammen:

1. Die venöse Hyperämie und Ekchymosierung ist in den ganz schweren Fällen, zumal wenn sie sich auch auf den Thorax und die Arme erstreckt, zu groß, um auf einer einmaligen auch hochgradigen Kompression der Venen im Rumpf beruhen zu können.

2. In den meisten Fällen der bisherigen Kasuistik ist die Kompression des Rumpfes und darum auch die Wirkung des ersten Moments auf die Rückschleuderung des Blutes keine maximale gewesen; denn

a) die Befallenen sind trotz oft minutenlanger Einklemmung nicht erstickt und haben außerdem entweder überhaupt nicht oder erst nach einiger Zeit das Bewußtsein vorübergehend verloren, und

b) sie haben keine schweren äußeren und inneren Verletzungen davongetragen. Bei den Zusammenknickungen würde vor allem an eine schwere Fraktur des Sternums mit Dislokation, Luxationen und Kompressionsfrakturen der Wirbelsäule und Rupturen der inneren Organe zu denken sein, die doch alle bei unseren Fällen nur angedeutet oder in geringen Graden vorhanden waren.

3. Da die Kompression immer einige Zeit, meist Minuten, ja bis zu einer Viertel- oder gar einer halben Stunde gedauert hat, ist immer sowohl Kohlensäureanhäufung im Blut als auch Behinderung des venösen Rückflusses eingetreten, die die Wirkung des ersten Anpralles verstärken mußten und neben diesem als Ursache des Endresultats anerkannt werden müssen.

4. Da die Patienten meist während der Einklemmung mindestens eine Zeit lang bei Bewußtsein geblieben sind, ist anzunehmen, daß sie nicht nur im ersten Augenblick eine reflektorische Abwehranstrengung gemacht haben mit Verschließung der Glottis und Anspannung der Bauchpresse, sondern sie werden auch im weiteren Verlauf gewaltsame Versuche gemacht haben, sich aus ihrer bedrohten Lage zu befreien. Unser dritter Fall erzählt das ganz spontan, und Wagenmann weist mit Recht darauf hin, daß sein Patient wahrscheinlich überhaupt keine passive Volumensverminderung des Thorax erlitten hat, weil er sich mit aller Kraft gegen den auf ihm lastenden Fahrstuhl anstemmte. Man denke außerdem an Brauns dritten Fall, der durch Zuckerrüben in hochgradig geknickter Stellung eine Viertelstunde lang verschüttet blieb, ohne das Bewußtsein zu verlieren.

5. Es ist bisher nicht bekannt, daß selbst die hochgradigsten rein passiven, einmaligen Totalkompressionen beider Rumpfhöhlen, wie sie durch Fall auf den Kopf oder den Steiß entstehen, Stauungs-

blutungen machen können, geschweige denn müssen. Daß z. B. in den Krankengeschichten, die Kocher von schweren Kompressionsverletzungen der Wirbelsäule mitteilt, nie diese Cirkulationsstörungen und Blutungen außerhalb des Thorax erwähnt sind, darf freilich nicht als Beweis gegen ihr Vorkommen angesehen werden, weil naturgemäß andere Symptome das Interesse vollständig in Anspruch nahmen. Aber immerhin scheint es zur Klärung unserer Frage, ob eine kurz dauernde und passive Rumpfkompression diese Cirkulationsstörung machen kann, von Wert, in Zukunft bei derartig Verletzten mit indirekt entstandenen Sternalfrakturen und Kompressionsverletzungen der Wirbelsäule [1]), und auch bei solchen, die nach schweren Rumpfquetschungen rasch gestorben, auf die Cirkulationsstörungen außerhalb des Thorax mehr als bisher zu achten.

6. Endlich werde ich später noch auf Tatsachen hinweisen, die mir gegen die Annahme zu sprechen scheinen, daß einmalige starke Rumpfkompression bei Überlebenden unter gewöhnlichen Verhältnissen die in Rede stehenden Erscheinungen bewirken könne oder wenigstens in den bisher beschriebenen Fällen bewirkt hat.

II. Sogenannte Stauungsblutungen infolge aktiver Drucksteigerung im Rumpf.

Der Muskelaktion schreibe ich also bei den traumatischen Fällen eine doppelte Möglichkeit des Einflusses auf die Entstehung der Stauungsblutungen zu. Erstens gewissermaßen einen vermittelnden: sie hält den Thorax geschlossen und erweitert, die Bauchdecken gespannt und überträgt so den mehr oder weniger lokal wirkenden äußeren Druck mehr gleichmäßig auf die beiden Rumpfhöhlen und ihr ganzes Venensystem. Zweitens vermehrt sie die so schon in der Blutverteilung entstandenen Folgen der einmaligen Druckerhöhung durch die im weiteren Verlauf mehr oder weniger bewußt aus Angst oder Erstickungsgefühl gemachten Anstrengungen.

Was zunächst die hemmende Kraft der Thoraxspannung gegen äußere Gewalten anlangt, so darf man ihre Größe nicht unterschätzen, wenn auch gewisse Athletenleistungen — Auffangen zentnerschwerer Gewichte mit dem Brustkorb — keinen absoluten Maßstab

1) Bei unserem 4. so verletzten Patienten habe ich Genaueres über den äußeren Hergang nicht feststellen können. Da er aber eine Strecke weit mitgeschleift sein soll, ist es möglich, daß bei ihm der Rumpf mehrmals zusammengeknickt wurde und außerdem mehrere Abwehranstrengungen die Ursache der „St.-Bl." gewesen sind; hinzu kam bei ihm die alkoholische Hyperaemie am Kopf.

abgeben.[1]) Ferner könnte vielleicht zweifelhaft erscheinen, ob die sekundären, mehr oder weniger bewußten Anstrengungen der Verletzten eine Drucksteigerung hervorgerufen könnten, die groß genug wäre, um die den Stauungsblutungen zu Grunde liegenden enormen Grade zu erreichen. Aber als Maßstab mögen hier außer den schon erwähnten Rupturen gesunder Aortenklappen infolge aktiver Druckerhöhung im Rumpf die ebenso entstehenden Fälle von Ruptur der Leber, der Milz, des Zwerchfells, des Magens, der Blase und des Darmes und die durch Muskelzug, z. B. bei schweren Entbindungen entstehenden Frakturen der Rippen und des Sternums dienen. Daß aber speziell die Erscheinungen der Stauungsblutungen auf reiner Muskelwirkung beruhen können, das beweisen unbestreitbar die schon in der Einleitung erwähnten Fälle, wo diese Blutungen nach Epilepsie, Erbrechen, Keuch- und Krampfhusten, oder schweren Entbindungen (Tardieu) ohne irgendwelche mitwirkende äußere Gewalt aufgetreten waren.

Daß derartige Fälle vorkommen (und in den geringeren Graden garnicht so selten) wird von vielen Seiten angegeben. Aber von drei Fällen nach Epilepsie und einem nach Erbrechen finden sich auch genauere Beschreibungen, die beweisen, daß die Erscheinungen hier im wesentlichen ganz mit denen bei unseren Verletzten übereinstimmen, wenn auch deren höchste Grade nicht erreicht werden.

Clarks Patientin, 17 Jahre alt, litt seit längerer Zeit an Epilepsie. 3 Tage nach der Einlieferung stellten sich bei ihr während eines leichten epileptischen Anfall ausgedehnte Hämorrhagien im Gesicht ein, rechts bis nach dem Nacken sich heruntererstreckend (ob Patientin während des Anfalles auf der linken Seite gelegen hat, ist nicht gesagt). Die Hämorrhagien wiederholten sich nach jedem Anfall in derselben Weise, erst nachdem Patientin zwei Wochen kleine Dosen Ergotin genommen hatte, hörten sie vorläufig auf.

Der Patient Pichlers, ein 25 Jahre alter Mann, der bisher nicht an Epilepsie gelitten hatte, findet sich eines Morgens erwachend neben seinem Bett liegend. Sein Gesicht war dunkelrot, mit unzähligen bis hanfkorngroßen, punktförmigen Hämorrhagien durchsetzt, die außerdem am Gaumen, im Rachen, Larynx, in der Nasenscheidenwand und über dem linken Hammergriff (hier vereinzelt) zu sehen waren. Am Halse war die Grenze scharf, entsprechend dem oberen Rande des Unterhemdes. Keine intraoculäre Blutung, keine Sehstörung, keine Albuminurie.

---

1) „Hyrtl erzählt, daß ein Mann einen 7 Zentner schweren Amboß auf der Brust tragen und darauf hämmern lassen konnte. Auch Baehr berichtet, daß ein Akrobat ein Karussel, welches mindestens 9 Zentner schwer war, 2 bis 3 Minuten auf seiner Brust in Bewegung setzen konnte, ohne Schaden zu nehmen." (Handbuch der prakt. Chirurgie II, S. 513).

v. Hofmann teilt folgenden Fall mit: Ein Epileptiker, der einen engen steifen Hemdkragen trug, war auf einer Pritsche schlafend von einem epileptischen Anfall betroffen worden; er wurde während des Anfalles beobachtet und zeigte nachher im Gesicht und am Hals starke cyanotische Schwellung und zahlreiche Ekchymosen, die unten, in der Höhe des oberen Kragenrandes scharf abschnitten.

Hoppe beschreibt ausführlich das Krankheitsbild eines 35 Jahre alten Herrn, der in der Angst, sich durch den Genuß von Pilzen vergiftet zu haben, künstlich Erbrechen hervorzurufen suchte. Nach mehreren vergeblichen Versuchen und mehrfachem heftigen Würgen, das er in stark vornübergebeugter Stellung ausführte, empfand er ein lästiges Spannungsgefühl in den Augen, als ob die Augäpfel nach vorn gedrängt würden, und es trat leichtes Nasenbluten auf. 1½ Stunden später sah Patient zu seinem Schreck im Spiegel, daß sein Gesicht hochgradig gedunsen, bläulich, die Lider blutig unterlaufen waren. Hoppe fand das typische Bild der sogenannten Stauungsblutungen. Die Conjunctiven waren „wie von Feuchtigkeit durchtränkt"; die der unteren Lider „ganz besät mit kleinfleckigen Blutungen", in viel geringerem Grade die der oberen, ganz frei von Blutung in Coniunctiva bulbi,

Mit der Lupe stellte Hoppe fest, daß die kleinsten Hautblutungen im Gesicht „vorwiegend um die Ausführungsgänge von Hautdrüsen lokalisiert" waren. Über die Ausdehnung der Blutung nach unten sagt Hoppe leider nichts, stellt aber seinen Fall in Parallele zu den von Perthes, Braun u. a. beschriebenen. Seine Theorie für letztere: „Die Gefäßüberdehnung und Zerreißung erfolgt in einem Moment".

Bei diesen epileptischen Krämpfen und beim Würgen und ebenso bei Keuchhusten und schweren Entbindungen tritt nun aber eine Drucksteigerung im Rumpf durch Inspiration, Bauchpresse und Glottisschluß ganz ebenso ein, wie ich das bei den Reflexvorgängen infolge Rumpfkontusion annehme, und diese Drucksteigerung ist auch hier die entscheidende Ursache der „Stauungsblutungen" durch Hinausschleuderung von venösem (und arteniellem) Blut aus dem Rumpf in die klappenlosen Jugulares.

Es beweisen also diese Fälle, daß eine aktive, unbewußte oder reflektorische Drucksteigerung im Rumpf die in Rede stehende Überfüllung und Berstung der Venen am Kopfe und Halse hervorzurufen imstande ist. Danach wird man nicht daran zweifeln können, daß auch in den traumatischen Fällen derselbe freilich halb bewußte, aber in der Verzweiflung mit äußerster Kraft ausgeführte aktive Vorgang einen wesentlichen Anteil an der Erzeugung der Stauungsblutungen haben kann und in vielen der bisher veröffentlichten Fälle gehabt hat; besonders aber wird er das dann können, wenn ihm durch den gewaltigen äußeren, von den gespannten Rumpfwänden aufgefangenen Anprall vorgearbeitet ist, oder wenn

gar vielleicht durch diesen allein einmal bei besonderer Heftigkeit und breiter Angriffsfläche die Gefäße zum Platzen gefüllt worden sind. Dann wirken die weiteren Anstrengungen jedenfalls, wie schon früher gesagt, vergrößernd und vermehrend auf die Blutfüllung und den Blutaustritt, zumal wenn sich, wie bei Epilepsie, Erbrechen, Keuchhusten und Wehen, die Wirkung einer größeren Anzahl von Attacken summiert und zu der der anderen Faktoren (Trauma, venöse Stauung und CO_2-Intoxikation) addiert. Dazu bedarf es keiner längeren Einklemmung, weil die krampfhaften Anstrengungen in der Verzweiflung sehr rasch aufeinanderfolgen können.

III. Sogenannte Stauungsblutungen bei Erstickten und Stranglierten.

Wenn wir nun kurz zu der dritten Gruppe von äußeren Umständen kommen, die sog. Stauungsblutungen hervorzurufen imstande sind, nämlich Erstickung, Erhängung, Erdrosselung etc., so ist die erste, die Erstickung, rasch erledigt. Es wird allgemein auf Grund von Experimenten zugegeben, daß hier die Hämorrhagien immer im konvulsivischen Stadium eintreten, und wir können sie darum einfach auf eine Stufe stellen mit den schon besprochenen nach Epilepsie: die Konvulsionen machen durch Rückschleuderung von Venenblut und arterielle Hyperämie die Blutungen, nachdem freilich vorher die CO_2-Intoxikation die Gefäße erweitert und erschlafft hat.

Dazu kommt bei der Erstickung durch mechanische Behinderung der Respirationsbewegungen des Thorax noch die Hemmung des venösen Rückflusses.

Etwas anders und complicierter liegen die Dinge beim Erhängungstode. Man muß hier für unsere Frage zwei Arten des Erhängungstodes trennen, die ich als typische und atypische bezeichnen möchte.[1] Beim typischen Erhängen verläuft die Schlinge stets zwischen Zungenbein und Kehlkopf und hinter dem Unterkieferwinkel und Ohr über den Hinterkopf und wird durch das Gewicht des mehr oder weniger freihängenden Körpers angespannt. Wie durch vielfache Beobachtungen festgestellt ist, erfolgt hier beim Anziehen der Schlinge der Eintritt der Bewußtlosigkeit sehr schnell, fast momentan,

1) Man trennt im allgemeinen nur die Stranglagen in typische und atypische. Für unsere Frage ist das Entscheidende nicht die Lage der Schlinge, sondern ihre Wirkung, wie aus den obigen weiteren Auseinandersetzungen hervorgeht.

und zwar nicht infolge des Luftabschlusses, sondern durch die gleichzeitige vollständige Verschließung aller Arterien und Venen am Halse, sogar, wenn die Schlinge dünn genug ist, der Vertebrales zwischen erstem und zweitem Halswirbel; ob die Vagusverletzung außerdem mitwirkt, ist noch nicht entschieden. Der tiefen Bewußtlosigkeit folgt rasch der Tod. Jedenfalls ist unter diesen typischen Umständen eine Circulation oberhalb des Stranges, obgleich das Herz noch für eine oder mehrere Minuten schlagen kann, vollständig ausgeschlossen und mithin auch Überfüllung der Venen sowohl durch Stauung als durch Rückschleuderung. Hier kann es also auch nicht zur Bildung sogenannter Stauungsblutungen sub finem vitae kommen,[1]) ja die Erfahrung lehrt, daß durch typisches Erhängen Hingerichtete nur in unbedeutendem Grade cyanotisch werden ohne Schwellung des Gesichts.

Ganz anders beim atypischen Erhängen, d. h. wenn die Umschnürung des Halses die Gefäße nicht vollständig komprimiert und darum die Bewußtlosigkeit und der Tod nicht so rasch eintreten. Hier ist meist die Lage des Körpers keine frei schwebende, sondern stehend oder sitzend oder knieend oder mehr oder weniger liegend, bald auf dem Rücken, bald auf dem Bauch, und entsprechend weicht auch die Lage oder wenigstens die Wirkung der Schlinge von der oben geschilderten beim typischen Erhängen ab. Sie kann typisch angelegt sein, wirkt aber unvollständig komprimierend auf die Gefäße, entweder (wenn der Körper mehr oder weniger unterstützt ist) infolge des geringeren Zuges der verminderten Schwere oder (beim freien Hängen des Körpers) durch abnorme Breite des Stranges oder unvollständiges Zuziehen oder aus anderen Gründen. Häufig aber hat die Schlinge eine atypische Lage, sei es, daß sie vor dem Unterkieferwinkel und Ohr verläuft oder bei Rückenlage von hinten her komprimierend wirkt usw. Auf diese oder jene Weise also ist beim atypischen Erhängungstode eine Blutcirculation in den Teilen oberhalb des Stranges nicht ausgeschlossen, sei es ein- oder zweiseitig. Während beim typischen Erhängen der Tod allein infolge der gänzlich unterbrochenen Gehirncirculation eintreten kann, auch wenn z. B. infolge Tracheotomie die Atmung frei ist (4), spielt beim atypischen Erhängungstode die Erstickung eine viel wesentlichere Rolle, ebenso wie bei den meisten Fällen von Erdrosselung, und so ist es gewiß möglich, daß ganz wie bei der Erstickung auch bei diesem atypischen Erhängungstode Ekchymosen durch Rück-

1) S. die Anm. S. 116 über postmortale Ekchymosen.

schleuderung infolge der mehr oder weniger heftigen Konvulsionen auftreten, die, wie bei einfacher Erstickung dem Tode vorauszugehen pflegen.[1])

Freilich wird auch hier die Rückschleuderung nur das letzte entscheidende Moment sein. Denn zu der Gefäßerweiterung am Kopfe und Halse durch allgemeine CO_2-Intoxikation, die ja auch bei einfacher Erstickung der Rückschleuderung vorausgeht, gesellt sich bei den Strangulationen die Folge des in gleicher Art wirkenden äußeren Drucks auf die Venen des Halses. Im allgemeinen wird aber erst dann, wenn zu diesen beiden Momenten die Rückschleuderung hinzukommt, die hochgradige Blutanhäufung bis zur Zerreißung der Gefäße entstehen. Denn Stauung und CO_2-Intoxikation allein werden dazu bei Erhängten nie oder höchst selten ausreichen, weil auch hier der Tod zu früh, meist innerhalb von Minuten eintritt.

Mitwirkend in förderndem oder hemmendem Sinne sind bei den Erhängten ferner noch allerlei andere Umstände, wie ich sie auch für die Verletzten später besprechen werde: allgemeine Plethora einerseits oder Anämie infolge vorausgegangener Blutverluste, die ja bei Erhängten nicht selten sind, andererseits ferner lokale Blutanhäufung durch liegende Stellung oder Kontraktion der Hautgefäße durch Kälte etc. (Dagegen spielen bewußte körperliche Anstrengungen zur Selbstbefreiung bei Erhängten keine nennenswerte Rolle, weil sie selbst beim atypischen Erhängen erfahrungsgemäß infolge der rasch eintretenden Bewußtlosigkeit fast stets ausbleiben.)

Ob mit diesen, wie ich glaube, zwingenden Schlüssen die Erfahrungen über Stauungsblutungen bei Erhängten übereinstimmen, oder wie ihre Abweichungen zu erklären sind ist, heute unmöglich zu sagen.[2]) Wir wissen nur ungefähr durch Hackel, daß freies Schweben des Körpers bei Erhängten in 66 %, atypische Stellungen in 34 %, und daß Stauungsblutungen bei

---

1) Natürlich ist die Grenze zwischen dem typischen und atypischen Erhängungstode keine scharfe, und zur Entstehung der sogen. Stauungsblutungen beim atypischen Erhängen ist ein nicht geringes Maß von Zirkulation und eine gewisse Stärke der Konvulsionen nötig.

2) Von postmortalen, durch Hypostase eingetretenen Ekchymosen, die wahrscheinlich auch am Kopf vorkommen können, sehe ich natürlich ab; ihre Unterscheidung von den sub finem vitae entstandenen ist freilich oft sehr schwer, bisweilen auch unmöglich und in den bisherigen Statistiken wohl nicht zuverlässig durchgeführt, zumal noch keine volle Einigkeit über sie herrscht. — Daß circumscripte punktförmige Hyperämien nicht selten mit Blutungen verwechselt werden, wird von Straßmann mit Recht erwähnt.

35% vorkommen.[1]) Aber ob diese letzteren Fälle immer atypische in unserem Sinne waren, ist aus den bisherigen Angaben der Literatur hauptsächlich darum nicht zu ersehen, weil die Fälle nicht nach den für die Entstehung der Ekchymosen entscheidenden Gesichtspunkten getrennt werden, sondern meist nach der Stranglage. Aber ein Punkt, der mit unseren theoretischen Schlüssen gut übereinstimmt, ist folgender: Wie gesagt, entspricht der atypische Erhängungstod in seiner Wirkung auf die Blutcirculation im Gehirn und den Ablauf des Sterbens dem Tode durch Erdrosselung und wird darum auch in den äußeren Symptomen mit diesem übereinstimmen. Nun sind alle neueren deutschen Lehrbücher und speziellen, den Ekchymosen beim Erhängungstod gewidmeten neueren Abhandlungen darin einig, daß die Ekchymosen beim Erdrosselungstode häufiger sind, als beim Erhängen (natürlich typisches und atypisches zusammgenommen), sie werden also beim atypischen Erhängungstode mindestens häufiger sein, als beim typischen.

Daß bei Erdrosselten die verzweifelten Abwehranstrengungen prädisponierend und verstärkend mitwirken (ebenso wie das für unsere Verletzten oben auseinandergesetzt ist), während, wie gesagt, bei Erhängten ähnliches so gut wie nie vorkommt, ändert nichts Wesentliches an dem Parallelismus zwischen Erdrosselungs- und atypischem Erhängungstod.

Wenn ich es also vorläufig für wahrscheinlich halte, daß ebenso wie bei den Fällen der beiden ersten Gruppen, den traumatischen und denen mit aktiver Druckerhöhung im Rumpf und endlich den Erstickten, so auch beim Erhängungs- und Erdrosselungstode mindestens in den meisten Fällen für das Entstehen der Ekchymosen in den oberen Körperregionen die Rückschleuderung das Entscheidende ist,[2]) so verkenne ich doch andererseits durchaus nicht die Wichtigkeit der Stauung, die begünstigend, gewissermaßen präparierend und vermehrend wirkt und die es auch erklärt, wenn, wie es scheint, die Ekchymosen meist mit scharfer Grenze an der Strang-

1) Teilweise andere Zahlen gibt Reuter (43 a). Er findet typische Stranglage bei 75 Prozent der Erhängten, darunter 20 Prozent mit Ekchymosen, atypische Stranglage in 25 Prozent, davon 30 Prozent mit Ekchymosen.

Reuter weist mit Recht darauf hin, wie unzuverlässig die diesbezüglichen Angaben der bisherigen Sektionsprotokolle seien, weil man nicht genügend auf die Ekchymosen geachtet habe. Dasselbe gilt m. E. für die klinische Beobachtung von Verletzten mit Rumpfquetschung.

2) Ich fand sie bisher nirgends als Ursache der sogen. Stauungsblutungen bei Strangulierten erwähnt, sondern immer nur die Stauung und den gesteigerten Blutdruck des Erstickungstodes.

furche abschneiden. Aber sie tun das sicher nicht immer — und das beweist schon, daß Stauung nicht der einzige und wesentliche Faktor ist; abgesehen von allgemeinen Angaben, daß die Ekchymosen sich „auch auf der Brust" fänden, ist ihr Auftreten an dieser Stelle in zwei ausführlichen Sektionsbefunden von Martinek besonders notiert. Hier kann selbstverständlich — vorausgesetzt, daß postmortale Entstehung durch Hypostase ausgeschlossen war — natürlich nur Rückschleuderung die letzte Ursache gewesen sein.

Wie zu erwarten, entspricht die Verteilung der Blutungen (in Haut, Schleimhäuten, Muskeln, Galea) bei den Strangulierten ganz der bei den Gequetschten; auch hier bleibt der Schädelinhalt regelmäßig frei. Nur die vielumstrittenen Ekchymosen in den Thorax-Organen bei dieser ganzen Gruppe von Erstickungsarten haben eine ganz andere Ursache als etwaige Lungen- oder Herzblutungen bei Gequetschten. Bei den Erstickten entstehen sie gewissermaßen ex vacuo, inf. inspiratorischer Bewegungen bei durch Verschluß der Luftwege behinderter Ausdehnung des Lungen.

IV. „Stauungsblutungen", in Massengedränge entstanden.

Als 4. besondere Gruppe möchte ich endlich die zahlreichen Fälle von sogenannten Stauungsblutungen anführen, die mehrfach gehäuft aufgetreten sind, wenn bei großen Volksansammlungen ein starkes Gedränge entstanden war. Sie sind hauptsächlich von Franzosen mitgeteilt.

Zuerst fand Ollivier im Jahre 1837 bei 23 im Gedränge auf dem Marsfeld Gestorbenen ohne Ausnahme Bläuung und punktförmige Hämorrhagien im Gesicht (besonders an Lidern und Konjunktiven) und am Hals, bei einigen auch der oberen Brustgegend, also individuell sehr verschieden stark ausgeprägt. Dann hat Hardy 1848 21 Frauen gesehen, die bei einem durch blinden Feuerlärm verursachten Drängen nach dem Ausgang eines Arbeitssaales verletzt waren; alle kamen mit dem Leben davon. Von diesen zeigten 8 die Erscheinungen, aber meist nur in mäßigem Grade, auf Lider und Konjunktiven beschränkt, einmal auch am Halse und einmal bis in die Supraclaviculargrube hinein. Endlich hat Tardieu nach einem ähnlichen Gedränge auf der Pont de la Concorde 1866 9 zu Tode Gequetschte und 10 Verletzte gesehen. Von ersteren zeigten 8 die cyanotische Schwellung und die Blutungen am Kopfe und Halse, mehrere auch auf der Brust und an den Armen.[1]) Von den Ver-

1) S. Anm. S. 122.

letzten zeigten 3 ausgesprochene Stauungsblutungen. Endlich berichtete Wegner in der Charité-Gesellschaft auf Grund mündlicher Mitteilung über ähnliche Vorkommnisse vom Einzug der Truppen durchs Brandenburger Tor im Jahre 1871. Damals wurde eine ganze Anzahl von Kranken mit ähnlichen Symptomen in die Charité eingeliefert, darunter auch ein bei dem Vortrag zufällig anwesender Arzt, der die Tatsache bestätigen konnte.

In diesen Fällen könnte man an verschiedene Ursachen der „Stauungsblutungen" denken, abgesehen natürlich von direkter Kontusion, die sich oft nicht ausschließen läßt;[1]) zunächst an Erstickung, bei der ja im konvulsivischen Stadium, wie wir wissen, diese Cirkulationsstörungen sich häufig bilden und sehr hochgradig werden können, besonders bei Verschütteten, bei denen ja die mechanischen Verhältnisse denen sehr entsprechen, die sich bei im Gedränge Verletzten finden. Als Ursachen einer stärkeren Blutanhäufung in den oberen Körperabschnitten wirken auch bei den Letzteren zunächt die chronische venöse Stauung infolge der äußeren Kompression, und die Kohlensäureintoxikation infolge behinderter Atmung, dann aber nicht zum wenigsten die Anstrengungen zur Gegenwehr und endlich können sub finem vitae, wenn schon das Bewußtsein verloren ist, sich Konvulsionen hinzugesellen, die beim gewöhnlichen Ersticken in der Regel erst die eigentliche Ursache der Stauungblutungen sind. Bei denjenigen Patienten, die mit dem Leben davonkommen, dürfte es in der Regel bis zu diesem convulsivischen Stadium nicht gekommen sein; denn dann wären die Betroffenen zu Boden gefallen und zertreten worden. Sie stellen also, ebenso wie die nach Verschüttung[2]) Geretteten (z. B. Brauns 3. u. 4. Fall) Fälle einer protrahierten Kompression des Rumpfes dar, wie sie ähnlich, nur in schnellerem Ablauf, bei den meisten Fällen unserer I. Gruppe vorgelegen hat. Bei diesen aber wie bei jenen kombinieren sich die Wirkungen der äußeren Gewalt mit denen aktiver Vorgänge, nur in anderen Proportionen. Ich sehe darin einen weiteren Beweis für meine Ansicht, daß nicht, wie Braun sagt, eine sehr starke Kompression des

1) Tardieu scheint (51 S. 286) die Ekchymosen an den Armen und dem Thorax in diesen Fällen immer auf direkte Gewalteinwirkung zurückführen zu wollen. Diese Ausschließlichkeit ist nach den Beobachtungen an einzelnen Fällen unserer I. Gruppe nicht berechtigt und Tardieu gibt auch selbst als Prädilektionsstellen solche an, die gegen direkte Gewalt relativ geschützt sind, die Furche im Rücken, die Achselhöhle, die Umgebung der Brüste und Innenfläche der Arme.

2) Nach Maschka finden sich nach Verschüttung in 80 Prozent die Stauungsblutungen; er sagt aber nicht, ob er nur Gestorbene berücksichtigt.

Rumpfes notwendig ist zur Erzeugung unseres Krankheitsbildes, und daß folglich auch nicht für alle traumatischen Fälle die herrschende Ansicht richtig ist, die Hoppe in die Worte faßt: „Die Gefäßüberdehnung und Zerreißung erfolgt in einem Moment".

Weitere, die sogenannten Stauungsblutungen beeinflussende Momente.

Nachdem ich alle die äußeren so verschiedenen Verhältnisse besprochen, bei denen es durch rasche oder langsame, ein- oder mehrmalige kurz- oder langdauernde Druckerhöhung im Rumpf zu massenhafter Hinausschleuderung und Anhäufung von venösem und arteriellem Blut nach dem Kopf und Hals und den oberen Rumpfteilen bis zur Berstung der Gefäße kommen kann, ist es nötig, kurz einige Nebenumstände gebührend zu berücksichtigen, die neben den bisher besprochenen häufigsten und hauptsächlichen Faktoren auf die Entstehung und Größe der pathologischen Blutverteilung einen wesentlichen Einfluß haben können, und ferner bedürfen einige Symptome der sogenannten Stauungsblutungen noch der Erläuterung und näheren Begründung. Bei diesen Betrachtungen ergänzen sich vorteilhaft gegenseitig die Lehren, die wir aus den einzelnen Gruppen für das Verständnis der gemeinsamen Folgeerscheinungen ziehen können.

Daß die Größe der Druckerhöhung, die bei den traumatischen Kompressionen proportional der Heftigkeit der äußeren Gewalt und der Dichtheit des Verschlusses ist, einen wesentlichen quantitativen Einfluß auf die Blutmenge hat, die in die extrathorakalen Wurzeln der Cava sup. getrieben wird, ist selbstverständlich. Bei den Konvulsionen der Epilepsie, der Erstickenden und Erdrosselten wird sie bestimmt einmal durch die Stärke des nervösen Reizes, dann aber auch durch die Kraft der Körpermuskeln. Dieser müssen wir ja auch bei den traumatischen Fällen eine gewisse Mitwirkung zuschreiben, sowohl im ersten Moment als bei der späteren Gegenwehr. Die Gesamtgröße des auf die Gefäße im Rumpf einwirkenden Überdrucks hängt natürlich auch ab von seiner Dauer und unter Umständen von der Zahl seiner einzelnen Komponenten. Bei den traumatischen Kompressionen und der Epilepsie habe ich schon darauf hingewiesen. Auch bei der Erstickung ist dieser Faktor sehr veränderlich, weil auch hier die Konvulsionen an Zahl und Heftigkeit bei den einzelnen Fällen sehr verschieden sind und z. B. bei geschwächten Personen ganz fehlen können. Außer der Größe der intra- und extravasalen Blutergüsse kann auch ihre Ausbreitung

von der Stärke und besonders von der Dauer der Cirkulationsstörung beeinflußt werden. Denn bei längerer Stauung werden auch die Klappen der gedehnten Extremitätenvenen relativ insuffizient werden können und dann die Rückschleuderung mit ihren Folgen bei dem nächsten Anprall nicht mehr verhindern. Dies scheint mir die wahrscheinlichste Erklärung für das ausnahmsweise Auftreten von Blutungen am linken Arm bei Brauns erstem Patienten, der eine halbe Stunde lang verschüttet war, und besonders bei seinem dritten Fall, wo die Verschüttung 1/4 Stunde lang gedauert hatte und beide Arme bis zur Mitte der Vorderarme cyanotisch geschwollen und ekchymosiert waren. Daß Tardieu bei den im Gedränge Gequetschten die Blutungen mehrfach auch an den Armen fand, erklärt sich ebenso am einfachsten mit der längeren Dauer der Stauung.[1])

Die Menge des überhaupt im Körper cirkulierenden Blutes wird auch das absolute Maß der einseitigen Blutanhäufung in den oberen Körperabschnitten beeinflussen. Darum hat Madelung

1) Ganz von der Hand zu weisen ist auch nicht die Möglichkeit, daß in einzelnen Fällen an einem oder beiden Armen die Klappen mangelhaft angelegt oder vorzeitig atrophiert wären. Daß die Venenklappen bei den verschiedenen Individuen sehr verschieden gut entwickelt sind, und daß sie regelmäßig und oft auffallend früh mit den Jahren schwinden, darf als festgestellt gelten, und daß die Insufficienz auch an den Armen gelegentlich einseitig vorkommen kann muß man wohl bei der nicht seltenen Einseitigkeit der Varicen der Vena saphena für möglich halten. An diese Möglichkeit wird man z. B. bei dem 15 jährigen Knaben von Recklinghausens und Niemanns denken müssen, bei dem der rechte Arm ziemlich stark an der Cirkulationsstörung teilnahm; aus dieser Beteiligung des einen Armes auf längere Dauer des unbekannten Hergangs der Einklemmung schließen zu wollen, hat in diesem Falle Bedenken, und ein direktes Trauma als etwaige Ursache der Veränderungen am Arm ist wohl ausgeschlossen.

Dagegen halte ich für unmöglich, daß mehrere hintereinander liegende sonst normale Venenklappen an den Armen infolge einer besonders hochgradigen Rückschleuderung momentan insufficient wurden, wie das z. B. Braun anzunehmen scheint. Viel eher aber müßte man daran denken, daß infolge einer starken rückläufigen Welle Venenklappen zerreißen könnten, wie das von Bennet an der Saphena beobachtet ist. Wenn eine plötzliche Druckerhöhung die derben Aortenklappen zerreißen kann, so ist das für die zarten Venenklappen gewiß erst recht als möglich anzuerkennen. Von diesem Gesichtspunkt aus ist die Schmerzhaftigkeit, die die zweite Patientin von Perthes gerade in der Gegend der Femoralklappen äußerte, interessant. Bei unserm dritten mittelschweren Fall habe ich nach einem positiven Venenpuls am Halse gesucht, aber vergebens. — Bei Leuten mit Varicen der Saphena infolge Insufficienz der Femoralklappen (posit. Trendelenburgsches Phänomen) könnten natürlich Blutungen durch Rückschleuderung infolge Rumpfkompression auch an den Beinen vorkommen. Bisher ist ein solcher Fall nicht beschrieben.

mit Recht darauf aufmerksam gemacht, daß etwa durch die Rumpfkontusion verursachte Zerreißungen größerer intrathorakaler Gefäße die extrathorakale Blutanhäufung vermindern werden.[1]) Stärker aber und häufiger spielt die lokale Plethora mit, die in dem oberen Körperteil besteht aus anderen Gründen als der Druckerhöhung im Rumpf. Sie kann entweder schon vor dem Einsetzen des Traumas vorhanden sein, wie z. B. bei dem tödlich verlaufenen Fall Brauns, der mit hängendem Oberkörper gearbeitet hatte, als ihn die Quetschung traf. In anderen Fällen ist sie erst eine Folge des Unfalls, z. B. bei der Patientin von Borchardt, die von einer Wäscherolle erfaßt und mit dem Kopf nach unten hängend gequetscht wurde, oder bei dem Arbeiter von Morian, der in sitzender Stellung so zusammengeknickt wurde, daß der Kopf stark nach unten gebeugt war und der dann nach Zurückziehen des Förderkorbes noch eine Zeit lang kopfabwärts im Schacht hing, bis er gerettet wurde. Daß bei diesem Manne nur der herabhängende linke Arm cyanotisch ekchymosiert war, ist gewiß auch auf den Einfluß der venösen Hypostase zurückzuführen. Ebenso ist bei Hoppes Patienten das starke Vornüberbeugen des Rumpfes bei seinem willkürlichen Erbrechen mit Schuld am Auftreten der Stauungsblutungen. Auch bei den Strangulierten spielt lokale venöse Hyperämie offenbar sehr wesentlich mit bei der Verteilung und Größe der Rückschleuderungsblutungen. Denn letztere scheinen sich doch in den meisten Fällen, wie leicht begreiflich, auf die Teile oberhalb des Stranges zu beschränken, der, wie schon oben bemerkt, eine praedisponierende venöse Stauung verursacht. Ganz ähnlich wirken in vielen der traumatischen Fälle der Kragen des Hemdes oder des Rockes. Bisher ist hier immer nur dessen lokaler, die Blutungen am Halse verhindernder Einfluß hervorgehoben worden,[2]) aber gerade die Ähnlichkeit mit den Folgeerscheinungen bei Strangulierten zwingt uns, ihm auch eine positive Wirkung zuzuschreiben: ist die Anschwellung des Halses durch die Stauung oder Rückschleuderung so weit gediehen, daß der Kragen zu eng wird, dann beginnt seine stauende Wirkung auf das Venenblut in der Pause, in der

1) Es scheint mir darum auch bemerkenswert, daß von den 9 im Gedränge zu Tode Gequetschten, die Tardieu beschreibt, die Einzige, die keine Cyanose und Ekchymosen zeigte, eine Frau war „klein, von schwacher und zarter Konstitution und äußerst blaß, sowohl im Gesicht als am übrigen Körper." Im Gegensatz dazu sind alle übrigen, von denen Tardieu überhaupt die allgemeine Körperbeschaffenheit beschreibt, als „über mittelkräftig", „ziemlich robust", „groß und stark" oder gar „sehr fett und stark" bezeichnet.

2) Für die Epilepsie dagegen hat z. R. Gowers (nach Pichler) seinen venös-hyperämisierenden Einfluß auf die peripheren Teile erwähnt.

die Druckerhöhung im Rumpf einem negativem Druck weicht. Kommt dann wieder eine rückläufige Blutwelle bei der forcierten nächsten Anstrengung, so wird es in den gestauten Venen oberhalb des Kragens zur Ruptur kommen, während die unterhalb liegenden zunächst nur gedehnt werden. So sehen wir in diesen Fällen die Grenze der Cyanose scharf mit dem oberen Rand des Kragens usw. abschneiden. Die traumatischen Fälle, bei denen wirklich unterhalb der scharfen Grenze gar keine Blutungen eingetreten sind, bei denen also nicht Cyanose und Hämorrhagien oberhalb nur relativ ausgeprägter sind als unterhalb der Grenzlinie, sind geradezu beweisend dafür, daß in diesen Fällen nicht nur eine momentane Rückschleuderung die Erscheinungen verursacht hat, sondern daß eine länger dauernde unterbrochene, zwischen Überdruck und negativem Druck im Thorax schwankende Störung vorgelegen hat. Denn es liegt auf der Hand, daß auf eine einmalige Rückschleuderung die enge Umschnürung des Halses nur hemmend wirken könnte, und daß ihr hyperämisierender Einfluß sich nur bei zentralwärts strömendem Blut geltend machen kann.[1]) — In anderen Fällen ist der Überdruck im Rumpf so groß, daß auch unterhalb der durch den Druck der Kleidung verursachten Grenze am Halse, freilich in geringerer Menge, Stauungen und Blutungen auftreten.

Gegen die Annahme, daß die Kleidung auch an der Brust durch ihren Gegendruck einen hemmenden Einfluß auf die Blutungen haben könne und speziell die Streifenbildung, die sich in vielen Fällen findet, sich so erkläre, ist der Einwand erhoben worden, daß die Kleidung dazu meist nicht eng genug anliege. In der Ruhe ist das allerdings der Fall. Man muß aber bedenken, daß durch das Trauma der Körper allerlei passive und aktive Gestaltveränderungen erleidet, und daß die Kleidung gleichzeitig unter der Einwirkung des Traumas steht und dadurch gespannt oder wenigstens fest dem Körper angedrückt wird. Wenn letztere dann zusammengeknickt wird oder der Patient sich aus seiner Einklemmung befreien will, kann die Kleidung nicht entsprechend nachgeben, sondern wird in Falten fest über die Haut ausgespannt. Dann entstehen so auffallende Bilder wie bei unserem Patienten und dem von Perthes abgebildeten Mädchen.

Verschontbleiben einzelner Körperstellen infolge äußeren Gegen-

1) In diesen Fällen das vollständige Fehlen von Stauungsblutungen unterhalb der Kragenhöhe ebenfalls mit Gegendruck durch die Kleidung erklären zu wollen, ist m. E. nicht möglich, weil die Kleider nie so fest und glatt anliegen werden.

drucks findet sich in sehr verschiedenen Formen in den Krankengeschichten verzeichnet.[1])

Umgekehrt kann man aus dem Auftreten von Blutungen und venöser Hyperämie schließen, daß die betreffende Gegend nicht dauernd unter äußerem Druck gestanden hat; darum ist die Ausdehnung der „Stauungsblutungen" bei Necks II. und Brauns III. Patienten (bis auf den Bauch) von Interesse; Blutungen allein könnten natürlich auch auf direkter Kontusion beruhen.

In besonderer Weise übt der äußere Druck Einfluß auf die Stauungsblutungen bei ausgedehnt Verschütteten: die von der Verschüttung betroffenen Teile werden durch äußeren Druck anämisiert, die übrigen dadurch relativ hyperämisch. Und zu letzteren gehört bei den Geretteten in erster Linie der Kopf.

Daß der dem Nerveneinfluß unterworfene Tonus der Gefäße wohl nicht ohne quantitative Mitwirkung bei den sogenannten Stauungsblutungen sei, hat v. Recklinghausen hervorgehoben mit der Begründung, daß die fluxionären Erytheme dieselben Prädilektionsstellen hätten wie die Stauungsblutungen. Diesen Einfluß des Gefäßtonus scheint ja, fast wie ein Experiment, Clarks Patientin zu beweisen, bei der nach Ergotingebrauch die vorher nach allen Anfällen auftretenden heftigen Blutungen ausblieben. Hier haben also die Gefäßnerven eine hemmende Einwirkung vermittelt, und ich glaube, daß sie in diesem negativen Sinne sehr wesentlich bei Rumpfkompressionen mitspielen können, nämlich durch den psychischen und physischen Shok. Der psychische Reflex auf das Gefäßsystem wird meist der des Schrecks oder der Angst sein, also erfahrungsgemäß meist kontrahierend auf die kleinen Gefäße am Kopf einwirken. Ebenso aber noch stärker tut das der physische Shok, den wir ja bei Schwerverletzten so häufig finden (Commotio thoracis!), und dessen bekannter und gefährlicher Einfluß auf das ganze Gefäßsystem sicherlich in vielen Fällen ein wichtiges Hindernis für die Entstehung der „Stauungsblutungen" sein wird.

Vor kurzem kam auf die chirurgische Klinik der Charité ein Patient, der zwischen einem rangierenden Güterwagen der Eisenbahn und einer Rampe schwer gequetscht worden war. Der ziemlich schlank gebaute, mittelgut ernährte Mann hatte zu spät gemerkt, daß der Raum zwischen der Rampe und dem ankommenden Wagen für ihn zu schmal war, hatte sich noch möglichst platt an die Wand gedrückt, war aber von einzelnen vorstehenden Teilen des Wagens erfaßt und mehrmals um seine Längsachse gerollt worden, wobei er jedesmal ein Knacken in seiner Brust hörte. Er verlor

1) S. die kurzen Auszüge im Anhang

das Bewußtsein nicht, hatte sogar die Geistesgegenwart, sich schnell, ehe der zweite Wagen ihn erreicht hatte, neben den Schienen auf den Boden zu werfen.

Eine halbe Stunde nach der Verletzung kam er in schwerem Shok zur Charité. Daß die Kompression seines Thorax eine hochgradige gewesen war, bewies die auffallende Eindrückung seiner linken Thoraxseite und scharfwinklige Infraktion der 7 obersten Rippenknorpel am Sternalansatz oder dicht daneben, verbunden mit Infractionen der 6.—10. Rippe l. dicht neben der Wirbelsäule. Pneumothorax und Luftemphysem bestanden nicht. Dagegen bestand in den nächsten Tagen geringe Hämaturie und eine am Tag nach der Verletzung bemerkte Irregularität des Pulses, die einige Tage bestehen blieb, wies darauf hin, daß auch das Herz eine Kontusion erlitten hatte. Ein weiterer Beweis für die Schwere der Kompression war, daß das zentrale Ende der etwas nach außen von der Mitte frakturierten linken Clavicula den Cucullaris durchbohrt hatte und dicht unter der Haut fühlbar war. Bronchopneumonie (vielleicht infolge Fettembolie?) brachte den Mann an den Rand des Grabes.

Trotz dieser schweren Kompression trat aber keine Spur von Stauungsblutung auf, auch nicht die subconjunctivale Suffusion aus der Orbita heraus.

In diesem Fall hat gewiß die absichtlich vorgenommene exspiratorische Entleerung des Thorax mit schuld an dem Ausbleiben einer starken Rückschleuderung, ebenso die relativ kurze Dauer der Kompression. Aber wer den blassen, pulslosen Menschen bald nach seiner Verletzung sah, mußte sich sagen, daß dieser Shok auch das Seinige zum Ausbleiben der Überfüllung der Kopfgefäße beigetragen habe. (Eine nennenswerte innere Blutung war nicht nachweisbar.)

(Dieser Fall lehrt zugleich, daß durch Exspirationsstellung des Thorax die Gefahr für das Herz erhöht, durch Inspirationsstellung also, wie ich früher angenommen habe, vermindert wird.)

In einer die „Stauungsblutungen" begünstigenden Art dagegen wird der Gefäßtonus beeinflußt durch die Kohlensäureintoxikation, die, wie oben ausgeführt, bei längerer Dauer der Einklemmung von Wichtigkeit ist.

Daß bei Keuchhusten die Blutungen aus der Nasenschleimhaut relativ im Vordergrund stehen, beruht wohl auf katarrhalischer Hyperämie letzterer.

Leute, bei denen die Gefäße der Gesichtshaut und des Kopfes überhaupt reichlich entwickelt oder weit sind, z. B. infolge berufsmäßigen Aufenthaltes in freier Luft[1]) oder durch Alkoholismus (unser 4. Fall), werden leichter die Stauungsblutungen bekommen als blasse Individuen.

---

1) Unser I. Patient lachte über unser Erstaunen beim Anblick seines dunkelblau gedunsenen Kopfes und erklärte, den habe er von seinem langen Aufenthalt in den Steppen Südrußlands; tatsächlich zeigte er nach seiner Genesung einen ausgesprochen plethorischen Habitus.

Die Dehnbarkeit der Gewebe und damit auch der Blutgefäße kommt z. B. zur Geltung in dem überwiegenden Befallensein der Fornices conjunctivae gegenüber dem geringen der Conjunctivae palpebrarum, besonders des oberen Lides. Aus demselben Grunde mag die Kopfhaut häufig frei bleiben, aber bei unserm dritten Patienten fiel mir auf, wie leicht die kleinen Hämorrhagien, die mit Vorliebe um die dunkleren Haarwurzeln entstehen, auf dem diffus cyanotischen Grunde übersehen werden können. Im übrigen darf man nicht vergessen, daß der behaarte Teil des Kopfes wegen seiner größeren Entfernung vom Thorax vielleicht weniger oft ekchymosiert wird als das Gesicht. Daß das orbitale Fettgewebe anscheinend so früh und stark sugilliert wird, dürfte hauptsächlich auf den besonderen Reichtum dieses Gewebes an Venen und deren großer Zerreißlichkeit beruhen, die wir von Verletzungen her kennen. Dazu kommt, daß diese orbitalen Venen gleichzeitig von der Vena facialis her und vom Sinus cavernosus her überschwemmt werden, aus dem das venöse Blut in die Vena ophthalmica superior[1]) zurückgeschleudert wird, wenn der Schädel von der Jugularis her plötzlich übermäßig gefüllt wird.

Besprechung einzelner Symptome.

Wenn ich nun zur Besprechung einiger den verschiedenen Arten der sogenannten Stauungsblutungen gemeinsamen Symptome komme, so verdient zunächst die auffallende Farbenveränderung des befallenen Gebiets eine kurze Erläuterung. Wie diese eigentümliche dunkle, oft schwarzblaue oder negerähnliche Färbung der Haut zu erklären sei, die stunden- oder tagelang bestehen bleibt, wenn keinerlei Behinderung der Atmung oder des allgemeinen Kreislaufes mehr vorliegt, ist bisher nur einmal einer genauen Erörterung unterzogen worden. Aber die besondere Hervorhebung, die sich oft findet, daß Fingerdruck nur ein geringes oder gar kein Abblassen bewirkt habe, ist wohl so zu deuten, daß man extravasale Ergüsse für die wesentliche Ursache der Hautfarbe hielt. Auffallen muß dabei, daß nie von einer späteren Grün- oder Gelbfärbung die Rede der Haut ist, dagegen bisweilen ein rasches Verschwinden oder auch ein frühzeitiger Übergang in Dunkelrot erwähnt wird. Der dadurch nahegelegte Gedanke, daß in manchen Fällen die dunkle Blaufärbung mindestens teilweise auf einer hochgradigen Verlangsamung der Blutströmung in den dilatierten Venen und Capillaren der Haut, einer relativen Stase beruhen könne,

1) Die Ophthalmica inferior enthält Klappen, die diese Rückschleuderung verhindern.

wird bis zu einem gewissen Grade bestätigt dadurch, daß in Brauns Fall die intra vitam kolossale Dunkelfärbung nach dem 30 Stunden post trauma erfolgten Tode wesentlich vermindert gewesen zu sein scheint (wohl hauptsächlich infolge Leichenhypostase) und daß bei der mikroskopischen Untersuchung der Haut ausdrücklich eine „auffallend starke Füllung der kleinen Venen" festgestellt wurde.

Aus den physikalischen Vorgängen an den Gefäßen, die die wesentliche Schuld an der Verfärbung tragen, geht ja auch mit Notwendigkeit hervor, daß es häufig zu einer für einige Zeit bleibenden Überdehnung der elastischen Venen kommen muß; denn ehe ihre Zerreißung zu den Blutungen Anlaß gibt, muß ihre Elastizitätsgrenze überschritten sein, und das hat nach einem längst bekannten physikalischen Gesetz einen dauernden Verlust der Elastizität zur Folge, also bei den Venen eine Dilatation, die erst durch vitale Vorgänge wieder ausgeglichen werden muß. Bardeleben hat berechnet, daß für die Ausdehnung in der Längsrichtung die Elastizitätsgrenze der Venen jenseits der Verlängerung um 50—60 Prozent liegen dürfte. Wenn es also sehr wahrscheinlich ist, daß die venöse Stase wesentlich mitbeteiligt ist an der Hervorrufung der Farbe und dem geringen Abblassen bei äußerem Druck, so gehen doch Beach und Cobb zu weit, wenn sie neuerdings behaupten, daß Blutungen überhaupt keine wesentliche Rolle in dem äußeren Bilde spielen. Sie hatten 2 intra vitam excidierte Hautstückchen eines sehr hochgradigen Falles mikroskopisch untersucht und gefunden, daß nur eine maximale Dehnung der Venen und Stase und gar keine Blutung vorlag (die Stückchen stammten aus der Nackenhaut). Aber darum das Vorkommen von Ekchymosen überhaupt leugnen zu wollen, ist übertrieben und falsch. Denn man kann sie an ihrer helleren Farbe und ihrer gänzlichen Renitenz gegen äußeren Druck und ihrer größeren Dauerhaftigkeit unzweifelhaft mit bloßem Auge in unzähligen Mengen erkennen und besonders in den Teilen mit blasserem Untergrund finden. Ihr Vorhandensein hat auch Aschoff mikroskopisch festgestellt und gefunden, daß sie sich mit Vorliebe entlang den kleinen Venen und Kapillaren ausbreiten. Das geringe Abblassen der dunklen Farbe bei Fingerdruck läßt sich mit der relativen Stase sehr wohl vereinbaren, weil diese natürlich das Abströmen des Blutes aus den von außen gedrückten Gefäßen nach den seitlichen und tieferen, in denen ebenfalls Stase herrscht, fast unmöglich macht. Auch das Ausbleiben der charakteristischen Verfärbung suffundierter Gewebe ins Grüne und Gelbe, ferner das oft rasche Verschwinden der Cyanose und ihre frühzeitige Ersetzung durch eine auffallende Rötung, wenn durch die noch schlaffen

Gefäßbahnen das Blut mit vermehrter Geschwindigkeit wieder zu strömen beginnt, sind leicht verständlich. In einzelnen Fällen wird angegeben, daß die Gedunsenheit und Cyanose im Verhältnis zu den Ekchymosen zurücktrat. Vielleicht hat hier eine relativ große Zerreißlichkeit der Kapillaren und kleinen Venen vorgelegen.

Ein Umstand, der bei den traumatischen Fällen schon früh die Aufmerksamkeit der Beobachter erregt hatte, war, daß die Blutungen stets das Cerebrum verschonen. Allein man hielt anfangs diese Erscheinung nicht für die Regel, sondern eher für die Ausnahme und glaubte, daß nur darum unter den ersten Fällen keine älteren Individuen sich fanden, weil diese alle rasch infolge cerebraler Hämorrhagien zugrunde gingen und daneben die äußeren Cirkulationsstörungen, wenn überhaupt vorhanden, nicht beachtet würden. Im späteren hat sich diese Erklärung als irrtümlich erwiesen und es hat sich herausgestellt, daß auch ältere Individuen mit Stauungsblutungen niemals bisher Zeichen einer Hämorrhagie im Schädelinnern boten. Auch bei der Autopsie des Patienten von Braun fiel es Orth auf, daß sich im Gegensatz zu der kolossalen Blutfülle der oberflächlichen und tieferen Weichteile an den Gefäßen des Hirns und der Hirnhäute nichts von Hyperämie oder gar Blutungen fand. Wie zu erwarten, steht damit ganz in Übereinstimmung, daß man bei Erstickten und Strangulierten kaum jemals Blutungen im Gehirn findet; die seltenen bisher bekannt gewordenen Ausnahmen hat kürzlich Reuter zusammengestellt.

Die Erklärung für diese Tatsache sieht man allgemein darin, daß der bestimmt begrenzte Raum in der Schädelhöhle eine rasche Ausdehnung der Gefäße bis zur Ruptur unmöglich mache. Ich glaube, daß man sich dieser Erklärung Brauns, gegen die Orth kürzlich gewisse Bedenken geäußert hat, doch anschließen muß. Eine Hyperämie der intracraniellen Venen ist unter normalen Verhältnissen nur möglich auf Kosten des Liquor und der arteriellen, quantitativ neben der venösen ganz zurücktretenden Blutmenge im Schädelinnern. Der Liquor muß, damit eine venöse Hyperämie eintreten kann, durch seine verschiedenen Abzugswege hauptsächlich nach dem Wirbelkanal und den Lymphgefäßen, die die großen Nerven und Gefäße begleiten, ausweichen, kann das aber nicht so schnell und vielleicht überhaupt nicht so vollständig, daß nun die Venen bei normaler Resistenz bis zum Bersten gefüllt werden. Ausnahme von dieser Regel machen nur einerseits die Kinder, bei denen die Weichheit der noch offenen Schädeldecken, vielleicht auch der größere Feuchtigkeitsgehalt des Hirns eine raschere Schwankung der Blutfülle ermöglicht, vielleicht

auch die Gefäße relativ zerreißlicher sind; so finden sich denn auch bei Neugeborenen „Blutergüsse in der Schädelhöhle bei jeder Art von Erstickung nicht selten“ (Skrzeczka), und auch bei Keuchhusten sind gelegentlich cerebrale Hämorrhagien beobachtet[1]). Die zweite Ausnahme stellen alte Leute mit Arteriosklerose dar, bei denen außer den Arterien auch die Venen an Elastizität verloren haben und darum, ebenso wie jene, schon bei geringerer Füllungsschwankung reißen können. Den Einfluß der Arteriosklerose auf die Häufigkeit der Stauungsblutungen hat Hackel festgestellt, indem er fand, daß bei Arteriosklerose immer, ohne Arteriosklerose aber nur bei einem kleinen Teil der Erhängten Hautblutungen auftraten. Allerdings finden sich Angaben über Cerebralblutungen infolge Arteriosklerose nach Rückschleuderung weder bei ihm noch ausdrücklich anderswo, an ihrem Vorkommen wird man aber nach den sonstigen klinischen Erfahrungen nicht zweifeln, zumal im Augenblick einer starken Rumpfkompression der Druck auch in den Arterien des Gehirns akut erhöht wird[2]). In dieser wesentlichen Einschränkung hat also doch wohl die frühere Ansicht ihre Berechtigung, daß alte Leute im Anschluß an die Rumpfkompression häufiger sterben als jüngere Erwachsene, eben infolge der Hirnhämorrhagien.

In naher Beziehung zu den Cirkulationsverhältnissen in der Schädelhöhle stehen die im Augeninnern; denn auch hier verhindert die feste Kapsel eine volle Wirkung der Druckstauung. Trotzdem finden sich hier vereinzelt kleine Blutungen, nur in dem einen Fall von Neck auch ausgedehntere, die infolge ihrer zufälligen Lokalisation an der Macula zu einer dauernden wesentlichen Sehstörung geführt haben. Daß auch bei erstickten Erwachsenen die Ekchymosen nur ganz ausnahmsweise in der Retina auftreten, erwähnt v. Hofmann, bei erstickten Neugeborenen sollen sie dagegen nach Nobiling häufig sein. Ihre Entstehung scheint kaum einer näheren Erklärung zu bedürfen.

Schwieriger sind rein funktionelle Störungen zu erklären, die sich viermal als mehr oder weniger rasch vorübergehende Blindheit und als Störung der Pupillenreaktion gezeigt haben. Daß die Sehstörung nicht cerebralen Ursprungs sein könne, darüber kann nach

1) Wiesinger hat ungefähr 21 sichere derartige Fälle zusammengestellt, von denen 16 5 Jahre oder weniger alt waren; von den übrigen waren 3 7 und 2 8 Jahre alt.

2) Infolge Keuchhustens hat v. Leyden dreimal bei älteren Männern Erscheinungen beobachtet, die mit Wahrscheinlichkeit auf Hirnblutungen beruhten.

dem oben über die Cirkulationsverhältnisse im Schädel Gesagten nur Übereinstimmung herrschen. Man hat daran gedacht, daß sie beruhen könnte auf einer Drucklähmung des Opticus, hervorgerufen durch den orbitalen Bluterguß. Allein mit Recht, wie mir scheint, wird diese Erklärung von Wagenmann als unbefriedigend bezeichnet, weil man bei der relativen Resistenz des fest eingescheideten Opticus gegen derartige Ergüsse vor allem nicht erklären könnte, warum denn nicht gleichzeitig eine Lähmung der motorischen Nerven in der Orbita bestand. Auch die Raschheit, mit der die Sehstörung eintritt, spricht gegen die Annahme, daß ein Bluterguß die Lähmung mache, denn der 1. Patient von Perthes hat sie schon während seiner so kurzer Einklemmung bemerkt. Auch würde die Wirkung eines Blutergusses auf den Opticus nicht in einer Stunde oder „einiger Zeit" verschwinden, wie bei den beiden ersten Patienten von Perthes.

Wagenmann sagt, daß ein Ödem des Nerven am ehesten die Veränderung der Sehschärfe erklären könnte, daß es aber nicht recht zu verstehen sei, warum dann die anderen Nerven der Orbita nicht ebenfalls betroffen seien. Mir scheint, daß man diesen scheinbaren Widerspruch doch wohl lösen kann; denn die Opticusscheide hat bekanntlich eine sehr freie Kommunikation mit dem Liquor cerebrospinalis, und es ist darum wohl zu erwarten und auch durch Experimente bewiesen, daß bei plötzlichem Überfüllen der Schädelhöhle mit Blut der Liquor besonders stark in die Opticusscheide entweicht. Dadurch wird erstens der Opticus plötzlich einem erhöhten Druck ausgesetzt, außerdem aber die Art. und die Vena centr. retinae innerhalb der Scheide comprimiert und dadurch, wie die Experimente gezeigt haben, eine Verengerung der Arterien der Netzhaut, unter Umständen fast bis zum Verschwinden, und eine Dilatation der Venen hervorgerufen. Daß die Plötzlichkeit aller dieser Änderungen bei den Patienten mit Stauungsblutungen für die Function des Auges nicht gleichgültig sein kann, ist wohl sicher anzunehmen. Es scheint aber auch durch diese Vorgänge, zumal bei den längere Zeit anhaltenden Rumpfkompressionen, das von Wagenmann gesuchte Ödem des Opticus erklärt, denn wir wissen, daß eine chronische Erhöhung des intracraniellen Druckes ein Ödem der Papille, die sogenannte Stauungspapille, verursachen kann.

Zu diesen, das Sehvermögen beeinträchtigenden Momenten gesellt sich ferner noch die plötzliche Erhöhung des intraoculären Druckes, der, wie ebenfalls experimentell nachgewiesen, der acuten Erhöhung des Blutdrucks in den zu- und abführenden Gefäßen proportional anschwillt; zunächst dürfte dabei in unseren Fällen eine acute Dilatation der Chorioidea-Venen eintreten, bei längerer Dauer auch ein

Ödem.[1]) Und dieses Ödem würde außer der Chorioidea selbst auch die Stäbchen- und Zapfenschicht der Retina ergreifen, die ihre Ernährung nicht von den Gefäßen der Retina sondern denen der Chorioidea erhält.

Endlich ist daran zu denken, daß der Centralkanal des Glaskörpers mit den perivasculären Lymphräumen der Centralgefäße und durch diese mit dem Intervaginalraum des Opticus in Verbindung steht; auf diesen Wegen könnte also vom Liquor cerebrospinalis aus ein weiterer Faktor für Erhöhung des intraoculären Druckes in unseren Fällen zur Geltung kommen.

Wir sehen also eine ganze Reihe von Ursachen, die zusammenwirken können zu dem Resultat des herabgesetzten Sehvermögens. Aber auch im Auge zeigt sich der Einfluß der Zerreißlichkeit der Gefäße, denn in den Fällen mit Retinablutungen besteht durchaus nicht immer eine Herabsetzung des Sehvermögens (z. B. Wagenmanns Fall) und umgekehrt (Brauns I. Fall).

Wenn auch die ophthalmoskopischen Untersuchungen, die bisher bei den Verletzten mit Stauungsblutungen einige Stunden bis Tage nach dem Trauma vorgenommen sind, keine der oben aufgezählten Veränderungen der Retina und Chorioidea mehr haben nachweisen können, so haben diese doch wohl vorübergehend bestanden, und ihre functionelle Nachwirkung auf die so äußerst empfindliche Netzhaut kann fortdauern, wenn die anatomischen Verhältnisse schon wieder ausgeglichen sind.

Für die fehlende Pupillenreaktion wird dann die Erklärung aus den Störungen im Augeninnern (venöse Hyperämie und Ödem der Iris, Steigerung des intraocularen Drucks, Lähmung der Retina und Ödem des Opticus usw.) näher liegen als die Annahme einer extraoculären Reizung oder Lähmung des Sympathicus oder des Oculomotorius, dessen äußere Fasern nie sicher gelähmt gewesen sind.[2]) Vielleicht aber sind die intraocularen motorischen Nerven des Ciliar-

---

1) Der oben erklärten venösen Hyperämie der Retina wirkt die Erhöhung des intraocularen Druckes natürlich entgegen, aber daß sie es nicht immer ausreichend tun kann, beweisen die mehrfach bei „Druckstauung" beobachteten Retinablutungen. Die arterielle Anämie der Retina wird durch die Drucksteigerung noch verstärkt. Für die Funktion der Retina bringt die Druckerhöhung im Auge jedenfalls eine weitere Schädigung mit sich. Blutungen in die Chorioidea sind bei Druckstauung bisher nicht beschrieben; vielleicht sind die Glaskörperblutungen bei Necks Fall so entstanden.

2) Bei Brauns II. Patienten ist wohl in dem hochgradigen orbitalen Bluterguß eine genügende Erklärung für die Unbeweglichkeit der Bulbi gegeben.

muskels durch Druckerhöhung und Ödem paretisch gewesen. Auch an Shokwirkung könnte man denken, zumal neben Erweiterung der Pupille bei Brauns I. Patienten und neben träger Reaktion bei der dritten Patientin von Perthes nicht gleichzeitig eine Sehstörung bestanden haben. Könnte eine solche auch einmal rein funktionell („hysterisch") sein?

Zweimal waren die Pupillen weit, zweimal eng; ersteres wäre mit Lähmung der Retina oder des Opticus hinreichend erklärt, könnte aber mit auf acuter Vermehrung der intraocularen Flüssigkeit (wie beim acuten Glankom) beruhen, während enge Pupillen zu erwarten wären in einem früheren Stadium, dem der venösen Hyperämie der Chorioidea und Iris. Doch scheinen mir die Verhältnisse zu kompliziert, die bisherigen Erfahrungen zu gering und lückenhaft, weil die Reaktion der Pupillen auf Accomodation und Convergenz niemals angegeben, so daß eine bestimmte Erklärung vorläufig unmöglich sein dürfte.

Lehrreich für die Mitbeteiligung des arteriellen Druckes am Zustandekommen der „Stauungsblutungen" überhaupt[1]) ist die experimentell festgestellte Tatsache, daß durch eine Kompression der Aorta descendens eine sehr bedeutende Steigerung des Blutdruckes in den Körperteilen oberhalb der comprimierten Stelle und des intraocularen Druckes erhalten werden kann (21a S. 332).

Perthes macht schon in seiner ersten Arbeit darauf aufmerksam, daß auch nach Keuchhusten mehrmals vorübergehende Blindheit oder Herabsetzung der Sehschärfe beobachtet worden ist.

Die in dem einzigen Falle von Pichler vorübergehend aufgetretene Hörstörung dürfte auf denselben Faktoren beruhen, wie die analogen Störungen am Auge; denn die anatomischen und physiologischen Verhältnisse des inneren Ohrs und des Acusticus entsprechen im wesentlichen ganz denen des Bulbus und Opticus.

Es war naheliegend, die auffallenden klinischen Erscheinungen der „Stauungsblutungen" experimentell auf ihre Entstehungsweise zu untersuchen, zumal ehe man über die entscheidenden anatomischen Verhältnisse beim Menschen, nämlich die Klappenlosigkeit der Jugularis, sich klar geworden war. So hat denn schon Willers Versuche angestellt darüber, ob die mechanische Auffassung oder eine nervöse anzunehmen sei, und kam zu dem Resultat, daß allerdings Sympathicusdurchschneidung Blutungen erzeugen könne, aber nicht mit der Schnellig-

1) Siehe S. 107 und 108.

keit, wie sie bei den Verletzten eintreten. Die beschränkte Lokalisation der Blutungen erwähnt Willers als Gegengrund nicht, ja sie wird von Recklinghausen, wie oben besprochen, sogar als ein Grund angesehen, dem Sympathicus eine gewisse Mitwirkung an dem Entstehen der Stauungsblutungen zuzuschreiben; wie gesagt, stimme ich dem für einzelne Fälle und in beschränktem Umfange bei.

Perthes, der zuerst eine befriedigende anatomische Erklärung für die Lokalisation der „Stanungsblutungen" gegeben hat, hat ebenfalls Experimente angestellt, indem er z. B. einem weißen Kaninchen 3/4 Minuten lang den ganzen Rumpf komprimierte. Das Ergebnis war ziemlich unbefriedigend und bestand nur in unbedeutenden Ekchymosen an und zwischen den Ohren. Seitdem sind weitere Experimente meines Wissens nicht gemacht. Braun hatte schon vorher ähnliche Experimente mit anscheinend negativem Ergebnis angestellt, aber nur andeutungsweise mitgeteilt.

Die Erklärung für das Mißlingen ergibt sich, wie Perthes direkt beobachtet hat, sehr einfach aus der Tatsache, daß die Venen beim Kaninchen auch am Kopf ein sehr ausgebildetes Klappensystem haben, und so hätte man geradezu den negativen Ausfall als eine indirekte Bestätigung für die Rückschleuderung-Theorie ansehen können. Immerhin habe ich eine direktere dadurch zu erreichen gesucht, daß ich die Perthessche Methode nach verschiedenen Richtungen hin entsprechend meinen obigen theoretischen Auseinandersetzungen ergänzt habe. Zunächst mußte es die Aufgabe sein, die Klappen durch Venendilatation relativ insufficient zu machen. Temporäre Unterbindungen der großen Venen am Halse, die ich zu dem Zwecke vornahm, hatten kein befriedigendes Ergebnis und konnten es wegen der ausgedehnten Anastomosen zwischen den beiden Seiten und zwischen den Jugulares und den relativ viel größeren Vertebrales beim Kaninchen nicht haben. Ich habe dann versucht, die Klappeninsufficienz dadurch zu erreichen, daß ich ein Tier längere Zeit mit dem Kopfe nach unten aufhing. Das Ergebnis war allerdings eine mäßige venöse Hyperämie, aber die dann vorgenommenen Rumpfkompressionen, die ich durch möglichst starke Zusammenknickung des ganzen Tieres nach vorn ausführte, fielen vollständig negativ aus, obschon ich dabei zwei weitere Momente berücksichtigt habe, die mir entsprechend den früheren Auseinandersetzungen von Wichtigkeit zu sein scheinen. Erstens verschloß ich im Augenblick der Kompression die Trachea und zweitens führte ich mehrere Stöße mit kurzen Pausen aus. Warum trotzdem das Ergebnis negativ war, vermag ich nicht bestimmt zu sagen. Vielleicht

war die Venendilatation nicht ausreichend, um eine Klappeninsufficienz zu erzeugen, oder der Blutdruck zu gering im Verhältnis zur Gefäßelasticität, zumal infolge Anreißens einer Halsvene ein mäßiger Blutverlust eingetreten war. Vielleicht auch konnte ich die intraabdominelle Druckerhöhung bei den schlaffen Bauchdecken und Intercostalräumen nicht genügend forcieren; dann könnte man versuchen, durch kleine Gaben von Strychnin diesen Fehler auszuschalten und so die nach meiner Meinung in den traumatischen Fällen wichtige Spannung der Rumpfmuskeln zu erreichen. — Das scheint mir jedenfalls sicher, daß man positive experimentelle Resultate erlangen kann; denn beim Ersticken zeigen sich an Tieren im Stadium der Konvulsionen sehr ausgeprägt alle Symptome der „Stauungsblutungen". Wenn ich trotzdem meine Versuche nicht fortgesetzt habe, so geschah es hauptsächlich, weil ich nicht glaubte, zumal bei der Verschiedenheit der Verhältnisse zwischen Tier und Mensch, für die Beobachtungen an letzteren und ihre Erklärung noch etwas Wesentliches gewinnen zu können, und darum weitere Tier-Experimente nicht für berechtigt hielt.

Für das besprochene Symptomenbild eine Benennung zu finden, die kurz ist und zugleich das Wesentliche über Ursachen und Folgen deutlich sagt, halte ich bei der Kompliziertheit und Variabilität dieser Verhältnisse für unmöglich. Der von Perthes vorgeschlagene Name „Druckstauung" hat für den Kenner den großen Vorzug der Kürze, für den aber, der das Krankheitsbild noch nicht kennt, bleibt er ganz unklar. Insofern ist die Bezeichnung von Braun „Stauungsblutungen nach Rumpfkompression" vorzuziehen, sie hat aber den Nachteil, daß in ihr der weniger wichtige Faktor Stauung, aber nicht der wesentliche, die Rückschleuderung (oder Rückstauung) ausgedrückt ist. Darum, und um auch in der Benennung gewissermaßen nach Raum für die übrigen ätiologischen Faktoren, besonders die CO_2-Intoxikation und arterielle Hyperämie und für die symptomatisch wichtige venöse Stase zu lassen, habe ich in der Überschrift das „sogenannt" hinzugefügt. Und da ich darauf hinweisen wollte, daß die „sogen. Stauungsblutungen" nach Rumpfkompression in ihrem komplizierten Entstehungsmechanismus denen ganz verwandt sind, die nach den andern, äußerlich so verschiedenen Veranlassungen auftreten, habe ich den gemeinsamen ätiologischen Faktor, den Überdruck im Rumpf, mit in die Bezeichnung aufgenommen, die dadurch freilich etwas lang wird. — Wie man sich in diesem Dilemma helfen will, bleibt Geschmacksache. Von englischer Seite ist der Name „traumatische Asphyxie" vorgeschlagen.

Wenn die Ausführlichkeit, mit der ich dieses Symptomenbild behandelt habe, zum Schluß einer Begründung bedarf, so sehe ich diese hauptsächlich in dem wissenschaftlichen Interesse, das alle die durch so verschiedene äußere Veranlassungen ausgelösten, physiologischen und reflektorischen Vorgänge, die Mannigfaltigkeit ihrer Kombinationen, die bisher nicht genügend gewürdigt worden ist, und endlich ihre Folgen (Gehirn, Auge, Ohr, venöse Stase) verdienen. Die unmittelbare praktische Bedeutung der sogenannten Stauungsblutungen ist eine geringe, obgleich man sie kennen muß, um sie im einzelnen Falle nicht als Folgen eines direkten Traumas aufzufassen, sondern als Fernwirkung eines Überdrucks im Rumpf. Wenn wir sie als solche Fernwirkungen beachten, so werden sie uns daran erinnern, daß die Folgen eines Traumas nicht an der unmittelbar betroffenen Körperstelle sitzen müssen, sondern auch fern davon auftreten können, hauptsächlich durch Vermittelung reflektorischer, durch das Trauma ausgelöster Muskelanstrengungen. Auf den praktischen Wert dieses Gedankens will ich an anderer Stelle zurückkommen.

Die wesentlichen Ergebnisse meiner Erwägungen möchte ich in folgende Sätze zusammenfassen:

1. Die sogenannten Stauungsblutungen am Kopf und Hals, bisweilen auch am Thorax und den Armen, die nach Rumpfkompressionen, nach Erbrechen, epileptischen Anfällen, Keuchhusten und schweren Entbindungen, ferner bei Strangulierten und endlich bei im Gedränge stark Gequetschten auftreten können, entstehen hauptsächlich dadurch, daß der starke Überdruck in den Rumpfhöhlen zu einer Rückschleuderung von Venenblut in das klappenlose Wurzelgebiet der Cava superior führt.

2. Bei Rumpfkompressionen beruht dieser Überdruck meist nicht allein auf einer passiven einmaligen Kompression eines mehr oder weniger großen Teils des Rumpfes. Vielmehr muß, damit überhaupt eine beträchtliche Rückschleuderung von Venenblut zustande kommen kann, der Kontusion meist eine reflektorische Inspiration mit nachfolgender Glottisschließung und Anspannung der Bauchdecken vorausgehen, wie sie ja auch das Erbrechen, Husten, epileptische Anfälle und starke körperliche Anstrengungen begleitet. Diese reflektorische Anspannung und Verschließung der gedehnten Rumpfwände erklärt auch, daß bei diesen Verletzten die inneren Organe meist relativ wenig durch die direkte Gewalt leiden.

3. Zu der Wirkung, die die Kompression des so geschlossenen Rumpfes auf die in ihm enthaltene Blutmenge ausübt, gesellt sich

weiter häufig der gleichgerichtete Einfluß späterer Abwehranstrengungen der Eingeklemmten, durch die auch eine beträchtliche arterielle Fluxion nach oben herbeigeführt wird; ferner ihre CO_2-Intoxikation und die mechanische Behinderung des venösen Rückflusses. Die Summe dieser Hauptfaktoren wird noch von allerlei Nebenumständen beeinflußt, der allgemeinen Blutmenge im Körper, der Lage des Oberkörpers vor, bei und nach der Einklemmung, der Schnürung des geschwollenen Halses durch den Kragen, von äußerem Gegendruck durch die Kleidung, vom Shok usw.

4. Zur Entstehung der sogenannten Stauungsblutungen ist nicht eine sehr hochgradige Rumpfkompression notwendig, und bei nur „momentaner" Dauer würde eine solche allein wahrscheinlich fast niemals zur Erzeugung schwerer Cirkulationsstörungen der beschriebenen Art hinreichen, ohne gleichzeitig die inneren Organe schwer zu verletzen.

5. Die sogenannten Stauungsblutungen bei Erbrechen, Husten und epileptischen Krämpfen und die bei Erstickten und Strangulierten beruhen ebenfalls auf dem mannigfachen Ineinandergreifen derselben Haupt- und Nebenumstände, die bei Rumpfkompressionen wirksam sind.

6. Die Stunden oder Tage hinterbleibende dunkelblaue Färbung der befallenen Teile beruht zum großen Teil auf venöser Stase infolge Überdehnung der elastischen Venen und Capillaren.

I. Fall. Willers Diss., Greifswald 73.

15jähriger Knabe, von einer Dreschmaschine „an den Beinkleidern erfaßt und zu Boden geworfen, wo ihm die Walze der Maschine über den Unterleib ging". Bewußtsein nicht verloren.

3 cm lange Bauchwunde, rechts dicht oberhalb des Nabels, mit Darmprolaps. Gesicht gedunsen, blau, mit Petechien bis zur Haargrenze, untere Grenze von der Höhe der Cartil. thyr. zum Nacken verlaufend. Nasenbluten, Sugillation der Konjunktiven.

Die Bläue des Gesichts nach 24 Stunden einer arteriellen Hyperämie weichend, die drei Tage anhält. Heilung.

Da die Überfahrung erst eingetreten, nachdem Patient vorher von der Maschine erfaßt und niedergeworfen war, ist die in meiner Erklärung derartiger Fälle vorausgesetzte reflektorische Anstrengung zur Abwehr hier ungezwungen annehmbar.

II. Fall. Ebenda.

5jähriger Knabe, spielte im weichen Sande. Wird dabei von einem schweren Leiterwagen quer über den Leib gefahren. Besinnungslos fortgetragen.

1/2 Stunde später: bei Bewußtsein, mäßige Kontusion der Bauchdecken. Cyanose und Petechien im Gesicht. Innere Organe nicht nachweisbar verletzt. Heilung.

Erklärung von Willers: bei Hinaufdrängen des Zwerchfells Rückschleuderung des Venenblutes aus dem Thorax in die klappenlose Vena fac. comm.

Willers stellte Experimente über den etwaigen Einfluß einer Sympathicusverletzung auf die Blutungen an, kommt aber zu ablehnenden Schlüssen.

Nach dem Mechanismus des Traumas ist hier eine passiv-mechanische Erklärung unbefriedigend. Da ausnahmsweise Bewußtlosigkeit eingetreten ist, könnte man daran denken, daß das Kind auf den Schreck einen eklamptischen Anfall bekommen hätte und dieser erst die entscheidende Ursache der sog. St.-Bl. gewesen sei; die Bauchkompression hat aber natürlich mit auf die Cirkulation eingewirkt und die „St.-Bl." vorbereitet.

III. Fall. Perthes, Deutsche Zeitschr. f. Chir. Bd. 50, S. 436.

14jähriger Knabe. In einer Spinnerei mit dem Thorax in querer Achse zwischen Cylinderbank und Wagen geraten und eingeklemmt. Kurze Zeit bewußtlos. Fraktur der linken Clavicula und der 3. und 4. Rippe rechts in der mittleren Axillarlinie.

1 Stunde lang beiderseits amaurotisch (bei erhaltenem Gehör), dann normale Sehschärfe.

Starke Cyanose, Schwellung und Petechien im Gesicht, besonders an den Lidern, und Exophthalmus infolge eines retrobulbären Blutergusses. Unterer Teil der rechten Wange und die rechte Halsseite frei. (Patient war mit der rechten Gesichtsseite gegen den anfahrenden Wagen aufgefallen).

Puls 1 Stunde nach dem Trauma 86, regelmäßig, kräftig.

Hoppe sieht im Blaßbleiben der einen Wange und Halsseite einen Beweis für seine Theorie, daß die Stauungsblutungen immer in einem Augenblick entstanden seien, nämlich hier in dem, als der Thorax gequetscht wurde und gleichzeitig die rechte Kopf- und Halsseite beim Anschlagen an den Wagen durch Gegendruck geschützt waren. Es ist aber nach der Beschreibung von Perthes sehr wohl anzunehmen, daß die Wange und der Hals längere Zeit der Maschine auflag.

IV. Fall. Ebenda.

36jähriger Mann. Mit dem Thorax in aufrechter Haltung zwischen einer Säule und einem umgestürzten schweren Lastwagen in sagittaler Richtung geklemmt und halb schwebend erhalten.

Er behielt das volle Bewußtsein, hörte alles um ihn, konnte aber nicht sehen.

Komplizierte Radiusfraktur. Am Thorax heftiger Schmerz, aber keine Fraktur nachweisbar; keine Lungenverletzungen. Später kurze Kontusionspneumonie.

Ziemlich starke Gedunsenheit, Cyanose und Petechien im Gesicht, schwache am Halse. Puls klein und frequent. Am 8. Tage Sehschärfe und Augenhintergrund normal.

Erklärung von Perthes: Rückschleuderung infolge Thoraxkompression. Glottisschluß vielleicht mitwirkend.

V. Fall. Braun, Deutsche Zeitschr. f. Chir. Bd. 51. S. 599.

20jähriger Arbeiter, durch einstürzendes Mauerwerk $^1/_2$ Stunde lang

stehend (?) verschüttet; hauptsächlich Bauch komprimiert, Brust „jedenfalls nicht besonders stark".

Bewußtsein während der ganzen Zeit vollkommen klar.

Bald darauf in der Klinik: Starke Schmerzen im Leib, keine im Thorax; auch später keine Symptome einer Verletzung eines Unterleibsorgans.

Ziemlich starke Schwellung, Cyanose und Petechien im Gesicht, an Hals und Nacken, besonders links; Exophthalmus. Auch linker Ober- und Vorderarm ekchymosiert. (Ob der linke Arm nach unten gehangen hat, istnicht gesagt.)

Pupillen $^1/_2$ Tag lang reaktionslos und dilatiert, am zweiten Tage noch träge reagierend. Störuug des Sehvermögens nicht geklagt.

2 Tage lang geringe Albuminurie ohne Spur von Blut.

Erklärung von Braun: Momentane Rückschleuderung des Blutes durch das Heraufdrängen des Zwerchfells. — B. hatte diesen Fall 20 Jahre vorher beobachtet, seitdem keinen neuen.

VI. Fall. Perthes, Deutsche Zeitschr. f. Chir. Bd. 55. S. 384.

27jährige Arbeiterin, geriet, als sie sich nach ihrem verlorenen Pantoffel bückte, zwischen Anschlagebock und Wagen einer Spinnmaschine. Hier $^1/_2$ bis 2 Minuten in transversaler Richtung am Thorax gequetscht. Fraktur der linken Clavicula und der rechten 7. und 8. Rippe. „Gleich nachdem die Verunglückte zwischen den Maschinenteilen (durch den herbeigerufenen Meister) herausgehoben war, hat sie nach Angabe der Augenzeugen laut geschrieen, war also jedenfalls nicht ganz bewußtlos".

2 Stunden nach dem Unfall ohne Erinnerung an den Hergang. Puls klein, 104.

Kopf schwarzblau, hochgradig gedunsen und ekchymosiert. Am Hals scharfer, blasser Ring, dem Kragen der wollenen Bluse entsprechend. In den Supra- und Infraclaviculargruben helle Hautstellen zwischen bandförmig angeordneten Ekchymosen. Ganz vereinzelte Petechien auch an der Streckseite des rechten Vorderarms.

Pupillen eng, Reaction auf Licht gering, aber prompt. Sehschärfe und Augenhintergrund intakt. In beiden Trommelfellen Ekchymosen, rechts auch Ruptur. Cyanose und Ekchymosen auch in den Schleimhäuten des Kopfes und Halses.

Schon am Tage nach dem Unfall Schwellung „sehr zurückgegangen". Perthes berechnet die Breitenverminderung des Thorax durch die Kompression auf 8—13 cm (von 33 auf 20—25), die Anschwellung des Halses auf $8^1/_2$ cm. Letztere glaubt er momentan entstanden.

VII. Fall. Braun, Deutsche Zeitschr. f. Chir. Bd. 56. S. 183.

45 Jahre alter Arbeiter. „Der Mann lag auf einem ruhenden Fahrstuhle, mit dem Körbe in einem Förderschacht in die Höhe gehoben werden, um durch eine an dieser Stelle gelegene Öffnung hindurch einen Balken zurecht zu schieben. In dem Augenblick, in dem er dies tat, setzte sich der Fahrstuhl in Bewegung und der nach unten hängende Oberkörper wurde zwischen dem Fahrstuhl und einem in der Seitenwand des Förderschachtes 50 cm höher gelegenen eisernen T-Träger eingeklemmt." Der Leiter der Maschine stoppte sofort, so daß nach seiner Angabe die Einklemmung des Arbeiters nur einen Moment gedauert haben kann. Stärkster Druck wahrscheinlich in Höhe der Brustwarzen.

Das Bewußtsein war vollkommen erhalten geblieben.

Am Rücken von der Gegend der untersten Lendenwirbel bis zu den Schulterblattwinkeln Hautabschürfungen. 6 Stunden nach dem Unfall Gesicht und Hals blauschwarz gedunsen, mit Petechien besät. Untere Grenze scharf horizontal in Höhe des Ringknorpels. Weiter unterhalb keinerlei Hauthämorrhagie. Hochgradiger Exophthalmus durch Bluterguß. Bulbi unbeweglich. Pupillen maximal dilatiert, vollkommene Amaurose. Ophthalmoskopisch keine Hämorrhagien. Puls sehr beschleunigt.

30 Stunden nach dem Trauma Exitus.

Autopsie: Hautfarbe von Gesicht und Hals matt bläulichrot. Keine Blutungen in den Organen der Schädel- und Rückenmarkshöhle. Starke Blutergüsse in beiden Orbitae, nicht aber in den Scheiden der Optici. Ausgedehnte blutige Infiltrationen der Temporalmuskeln.

„Das ganze intramuskuläre Gewebe des Halses ist mehr oder weniger reichlich durch blutige Infiltrationen schwarzrot gefärbt." Blutungen in der Substanz der Zunge, im Boden der Mundhöhle, bis in die Submaxillardrüse hineinreichend; blutige Infiltration im Aditus laryngis, Ekchymosen in der Schleimhaut von Nase, Oberkieferhöhle, Keilbeinhöhle, Mundhöhle, Epiglottis, Larynx, Trachea, auch vereinzelt unterhalb der Bifurkation, nicht in den Bronchien.

5.—11. Rippe rechts, 4.—9. links frakturiert. Pleura costalis mehrfach zerrissen. Reichliche hämorrhagische Infiltration im hinteren Mediastinum, Bluterguß in die linke Pleurahöhle, ca. $^1/_2$ Liter. Herz und Aorta intakt, dito Lunge.

Rechte Zwerchfellhälfte sugilliert, linke weithin abgerissen, durch die faustgroße Öffnung die ganz abgerisseue linke Niere in die linke Brusthöhle verlagert.

Leber teilweise vom Zwerchfell abgerissen und oberflächlich eingerissen, ebenso die Milz mehrfach rupturiert. Im retroperitonealen Bindegewebe bis zum Becken ausgedehnte Zerreißungen und Blutungen.

Mikroskopisch in der Gesichtshaut auffallend starke Füllung der kleinen Venen, teilweise auch der Kapillaren. Außerdem Hämorrhagien, hauptsächlich in der Cutis, zum Teil den Venen und Kapillaren entlang sich erstreckend.

Brauns Theorie: „Allerdings muß die Kompressiou eine sehr starke sein, während ihre Dauer nur eine momentane zu sein braucht."

VIII.—XI. Fall. Völcker, D. med. Wochenschr. 1900, S. 807.

Am 7. Oktober 1900 ereignete sich ein größeres Eisenbahnunglück dicht bei Heidelberg dadurch, daß ein Fernzug von hinten in einen stark besetzten Lokalzug einfuhr und dessen 3 letzte Wagen zertrümmerte. Dabei fanden 4 Personen sofort den Tod, 134 andere wurden mehr oder weniger schwer verletzt: Von letzteren kamen 40 zur Aufnahme in die chirurgische Klinik. Die Verletzungen kamen meist zustande durch Quetschung zwischen Trümmern der teils über-, teils ineinandergeschobenen Wagen und bestanden zum großen Teil in Abquetschungen und schweren komplizierten Quetschungsfrakturen der Unter- und Oberschenkel, z. T. aber auch in Thoraxquetschungen.

Bei letzteren fand V. 4 mal sog. Stauungsblutungen. Nur von einer

Patientin, die nach 10 Tagen in der Klinik an Pneumonie starb, macht V. kurze genauere Angaben:

Rechts alle Rippen am Angulus gebrochen, links 3; außerdem das Sternum. Von den 3 übrigen sagt V. nur, daß sich immer Konjunktivalblutungen fanden und die dunkle Farbe des Gesichts im Laufe von 8 bis 14 Tagen verschwand. — Wagenmann berichtet dazu, daß bei diesen 3 Patienten die Grenze am Hals scharf gewesen sei, während das bei der Gestorbenen nicht der Fall war; alle 4 waren nach ihren Angaben längere Zeit zwischen den Trümmern der Wagen mit dem Thorax eingeklemmt gewesen. Der 3. Patient hatte nur einen, der 4. mehrere Rippenbrüche. 3 mit dem Augenspiegel untersuchte hatten keine Retina-Blutungen.

Aus V.s Angaben kann man mit einiger Wahrscheinlichkeit schließen, daß bei 2 anderen, in der Klinik nach wenigen resp. 20 Stunden Gestorbenen, von denen V. kurze Befunde mitteilt, keine Stauungsblutungen aufgetreten waren. Interessant sind bei ihnen die durch die Rumpfquetschung entstandenen inneren Verletzungen:

Beim ersten Zwerchfellriß mit Luxation des Magens in die Pleurahöhle. Riß im Mesenteriolum. Abreißung der Lendenmuskulatur von der Crista ossis ilei, Bruch mehrerer Lendenwirbelquerfortsätze, Beckenbruch; Hämorrhagien in Pleura und Pericard (!).

Beim zweiten 18 Rippenbrüche mit Zerreißung der Pleura. Atelectasen der linken, reichliche Fettembolie der rechten Lunge. Endokardiale Blutung! Kompl. Unterschenkelfraktur.

Bei viert tot Eingelieferten fanden sich Brüche der Rippen, des Beckens und der Wirbel, Leber- und Nierenruptur. — Auch bei diesem sind Stauungsblutungen nicht erwähnt.

Wieviele von den übrigen Verunglückten noch Rumpfquetschungen erlitten hatten, ist leider nicht gesagt, ihre Zahl dürfte aber nicht gering gewesen sein, da V. ausdrücklich sagt, daß „Rippenbrüche sehr häufig“ gewesen sind. Würde man bei einem ähnlichen Massenunglück die Frage nach den Entstehungsursachen der Stauungsblutungen bei Rumpfkompressionen studieren, so würde sich wahrscheinlich ergeben, daß sie nicht in direkter Abhängigkeit von der Schwere der Kompression stehen und daß auch leichter Verletzte die Erscheinungen zeigen können und umgekehrt.

XII. Fall. Wagenmann, Arch. f. Ophthalmologie, Bd. 51. S. 551.

Ein 19jähriger Arbeiter wurde in einem Schacht durch einen von oben herabkommenden Fahrstuhl getroffen. Er suchte ihn aufzuhalten, indem er sich dagegen stemmte, und „wurde so stark angestrengt, daß er nicht mehr schreien konnte“. Der Fahrstuhl wurde dann auf das Signal eines anderen Arbeiters rechtzeitig angehalten. Die Beine des Patienten scheinen gegen den Bauch gepreßt worden zu sein, die Brust dagegen ist, wie Wagenmann ausdrücklich hervorhebt, passiv nicht komprimiert worden. Die Dauer der Kompression nicht angegeben.

Die Venenfüllung und Ekchymosen erstreckten sich außer über den Kopf und Hals auf die Brust bis zur Nabelgegend, während der Rücken, auf dem die Last ruhte, frei war. Über die rechte Schulter verlief ein blasser Hautstreifen entsprechend der Lage des Hosenträgers. Im Gesicht scheinen die Blutungen und die Schwellungen relativ gering gewesen zu sein, wie Wagenmann selbst hervorhebt. Dagegen war auch der Gaumen, die

Zunge und die Lippen hämorrhagisch und auf der einen Retina fand sich eine kleine Blutung.

Wagenmann hebt das Fehlen einer passiven Thoraxkompression hervor und erklärt als die Ursache der veränderten Cirkulation die durch Glottisschluß, Anspannung der Bauchpresse und Exspiratoren bewirkte Drucksteigerung im Thorax bei der heftigen körperlichen Anstrengung; ihre Wirkung auf die Venen-Füllung am Kopf sei durch die gebeugte Haltung verstärkt worden. Die Ausbreitung der Cirkulationsstörung bis zum Nabel beweist jedenfalls, daß in der entscheidenden Zeit der Thorax und obere Bauchabschnitt nicht von außen komprimiert gewesen ist.

XIII u. XIV. Fall. Neck, Deutsche Zeitschr. f. Chir. Bd. 57. S. 163.

1) Einem 38jährigen Zimmermann wurde von einer Wasserpumpe die Brust in sagittaler Richtung hochgradig zusammengedrückt.

6 Stunden später bei vollem Bewußtsein, P. 85, kräftig, regelmäßig. 7.—10. Rippe rechts in der hinteren Axillar- und Skapularlinie empfindlich. Hier subkutaner Bluterguß und Crepitation. Keine Zeichen einer Lungenverletzung.

Kopf und oberer Halsteil cyanotisch gedunsen und ekchymosiert, besonders die Lider und Konjunktiven.

1/2 Stunde lang nach dem Unfall ganz blind, dann Sehschärfe rechts wiedergekehrt, links ausgeblieben. Pupillen träge reagierend. 5 Tage nach dem Unfall ophthalmoskopisch links Blutungen in die Macula konstatiert mit zentralem Skotom und Glaskörperblutungen. Zentralskotom bleibend infolge Atrophie der Macula. 2 Monate nach dem Unfall S. l. 4/12.

2) 27jähriger gut genährter, kräftiger Mann wurde in einer Maschinenfabrik von einem schweren, aus der Höhe auf ihn fallenden Rade flach vornüber zu Boden geworfen und kam mit der Lende und dem unteren Brustteil unter das 20 Zentner schwere Rad zu liegen, das mit dem einen Rande 20 cm über dem Boden unterstützt war. Er blieb 7 Minuten lang eingeklemmt, verlor in dieser Zeit zweimal das Bewußtsein, gewann es erst auf dem Transport wieder.

1 Stunde nach dem Unfall völlig bei Bewußtsein. P. 92, mittelkräftig, regelmäßig.

Linker Oberarm zertrümmert, muß amputiert werden.

Kopf und Hals tiefblau und ekchymosiert. Am Hals ziemlich scharfe Grenze (dem Blusenkragen entsprechend) zwischen der tiefdunklen und einer weniger hochgradig cyanotischen Färbung, die sich auf die ganze rechte und den größten Teil der linken Brusthälfte erstreckt, und zwar auf der Vorder- und Rückseite. Am Arm reichen die Blutungen bis zur Deltoidesgrenze. Unterhalb der rechten Clavicula hellere Inseln, wo der Thorax auf einigen Stahlsplittern aufgelegen hatte.

Cyanose in 5 Tagen ganz abgeblaßt.

Blutung aus der Nase und dem linken Ohr (Schädelfraktur?; er war von dem Rade am Kopfe getroffen worden). Auch Rachen- und Gaumenschleimhaut cyanotisch.

Das ganze cyanotische und ekchymosierte Gebiet des Thorax kann natürlich in der Zeit, in der die Stauungsblutungen entstanden sind, nicht unter äußerem Drucke gestanden haben. Seine große Ausdehnung beweist, daß die passive Compression des Rumpfes tatsächlich insgesamt keine sehr große gewesen ist.

XV. Fall. Morian, M. m. W. 1901. S. 61.

„Ein 42jähriger Bergmann saß in der Tiefe des Schachtes mit herabhängenden Unterschenkeln auf einer Bretterbühne; der Maschinist ließ den einige Meter über der Sohle schwebenden Förderkorb aus Unachtsamkeit hinab, und der sitzende Bergmann wurde von der viele Zentner schweren Last mit dem Rumpf gegen seine Oberschenkel gepreßt; der Kopf blieb frei, der linke Arm hing abwärts. Der Unglückliche stieß einen lauten Angstschrei aus, dem ein zweiter grunzender Ton folgte. Der Arbeitsgenosse erkannte sofort die Situation, stieg eiligst durch die freie Hälfte des Schachts hinauf und gab das Signal zum Aufziehen des Korbes. Das Ganze war das Werk einer, höchstens zweier Minuten.

Der frei gewordene Mann stürzte bewußtlos in die Tiefe, blieb aber glücklicherweise auf einem etwas unter der Bühne quer verlaufenden Rohr hängen, wo er von seinem Kameraden an den Beinen so lange festgehalten wurde, bis bald darauf Hilfe erschien. Man zog ihn dann hoch und förderte ihn zu Tage. Das Bewußtsein kehrte bald zurück."

Am anderen Tage Puls und Atmung ohne Besonderheiten. Kompressionsfraktur im unteren Teile des dorsalen Abschnitts der Wirbelsäule (1 oder 2 Wirbel) mit Parese beider Beine und der Blase.

„Die Augen waren vorgetrieben. Das ganze Gesicht, behaarter Kopf, Nacken, Hals, oberer Brustteil, Schultern und die Rückseite des linken Ober- und Vorderarms bis hinab zum Handgelenk waren stark gedunsen, tiefblau gefärbt und über und über bedeckt mit kleinen punktförmigen und größeren streifigen Ekchymosen. An den Konjunktiven und den Schläfen war eine flächenhafte Sugillation. Auch an der Gaumen- und Wangenschleimhaut fehlten die Flecken nicht, nur am Halse dicht über seinem Ansatz und keilförmig bis auf die Brustbeingegend hinab war ein Kranz weißer Haut erhalten geblieben entsprechend dem Hemdkragen."

Günstiger Verlauf auch der Lähmungserscheinungen.

XVI. Fall. Gückel, Zentralbl. f. Chir. 1901. S. 313.

8jähriger Junge, stand bis zur Mitte der Brust in einer Grube. Ein Baum, den sein Vater fällte, stürzte gerade über die Grube und drückte den Knaben hintenüber gegen den Grubenrand. Der Vater mußte den Jungen ausgraben, um ihn befreien zn können. Dauer „ein paar Minuten". „Bald bei Bewußtsein".

2 bis 3 Stunden später bei vollem Bewußtsein, Kopf und Hals dunkel cyanotisch und sehr stark gedunsen. Petechien wegen der dunklen Farbe nicht unterscheidbar. Subkonjunktivale Blutungen, keine Fraktur, keine sonstigen Störungen.

XVII. Fall. Pichler, Zeitschr. f. Augenheilk. Bd. 6.

10jähr. Knabe, von einem schweren Lastwagen umgestoßen, zwischen ihm und seinem Rade mit der Brust eingeklemmt und „einige Zeit" geschleift. Kurze Zeit bewußtlos, keinerlei Frakturen am Thorax. Ausgedehnte oberflächliche Hautabschürfung an Rücken, Brust, Schultern und rechten Oberarm. Unterleib nach P. nicht eingeklemmt gewesen.

1 Stunde später Gesicht ganz dunkel durch ungemein zahlreiche bis stecknadelkopfgroße Hautblutungen, die sich über den ganzen Kopf, auch den behaarten, erstreckten und mit scharfer Grenze vorn am Unterkiefer,

hinten am Nacken aufhören. Darunter nur 2 kleine Inseln von Hämorrhagien, vielleicht infolge direkter Gewalt entstanden, eine am Nacken links, eine an der Brust vorn rechts oben. Besonders starke Sugillation in den Fornices der Konjunktiven. Im Innern der Bulbi keine Blutungen.

Nach der Verletzung „einige Zeit" recht schlecht gehört, so daß der Begleiter meinte, er müsse etwas im Ohr haben. Gehör am anderen Tage gut.

XVIII. Fall. Wegner, Charité-Annalen 27 (s. Text S. 86f.).

XIX. Fall. Kossobudzki, Medycyna 1902, Nr. 30—31 (nach Hildebrands Jahresber. 1902, S. 563). Quetschung des Brustkorbes durch eine Aufzugsmaschine. Symptomenkomplex vollständig an die Fälle v. Braun und Perthes usw. erinnernd. Verlauf günstig.

XX. Fall. Braun, D. m. Wochenschr. 1901, V. B. S. 15.

27 Jahre alter Mann; durch Zuckerrüben in ganz vornübergebeugter Stellung 1/4 Stunde lang verschüttet; nicht bewußtlos (!).

Keine Rippenfrakturen; Lendenwirbelsäule und Sternum sehr empfindlich (!). Konjunktiva sugilliert, Blut in den äußeren Gehörgängen, Nasenbluten; ophthalmoskopisch nichts Besonderes. Schleimhautblutungen in den Lippen, nicht aber weiter hinten.

Cyanotische Schwellung des Gesichts, am Halse mit scharfer horizontaler Grenze endigend in Höhe des Zungenbeins. Flecke ekchymosierter Cyanose am Bauch (8 quergestellte Streifen), der linken Mamma, der Supraclaviculargrube, über den Spinae scapulae, und am Rücken, rechts von der Mitte der Scapula, links vom Angulus scapulae bis zum I. Lendenwirbel.

„Beide Arme zeigten an der Beuge- und Streckseite eine von der Insertion des Musculus deltoides bis zur Mitte der Unterarme reichende Verfärbung mit vielen bis zu stecknadelkopfgroßen Ekchymosen." Oben an den Armen quere weiße Streifen infolge Drucks der Kleiderfalten.

XXI. Fall. Burrell und Crandon, Boston. med. and surgical Journ. Jan. 1902, p. 13. (cit. nach Beach und Cobb).

22jähriger, sehr kräftiger Mann, war 1 Stunde vor der Einlieferung zwischen einem Wagen der elektrischen Bahn und einem Türpfosten stehend mit der Brust 3 Minuten lang von vorn nach hinten eingeklemmt worden. Becken und Kopf waren frei. Er wurde wie im Schraubstock festgehalten und fiel nach seiner Befreiung bewußtlos hin.

Bei der Einlieferung P. 100. 4 Stunden lang bewußtlos und röchelnd. Blutungen aus beiden Ohren, der Nase und dem Munde. Pupillen reaktionslos, klein. Keine Patellarreflexe.

In der Gegend der 7.—9. Rippe links in der Mamillarlinie eine oder mehrere Rippen gebrochen. Ausgedehntes subkutanes Emphysem auf der ganzen linken vorderen Thoraxhälfte. Haut von der 3. Rippe aufwärts dunkelblau gefärbt, bei Fingerdruck wenig abblassend. Eine kleine Retinahämorrhagie. Viel Albumen, wenig Blut im Urin, nach einigen Tagen normal.

Nach 3 Tagen soll die Hautfarbe noch unverändert gewesen sein, nach 8 Tagen erst verschwindend. Dabei traten die gewöhnlichen Farbenveränderungen der Hämorrhagien nicht ein.

XXII. Fall. Niemann, Dissert. Straßburg 1903 (und von Recklinghausen, M. med. W. 1900. S. 984). Ein 15jähr. Knabe war anscheinend zwischen einem Fahrstuhl und der Tür des Schachtes gequetscht worden, hatte sich aber dann noch zurückziehen können und war ungefähr 1/2 Stunde nach dem Unfall auf dem Fahrstuhl tot aufgefunden worden. Unterhalb des Kinnes fand sich ein großer roter Fleck, vorn über dem Sternum und am unteren Teil des Rückens blutrot gefärbte Hautstellen; die Autopsie ergab ferner eine Einknickung des 12. Brustwirbels und Zerreißung der Bandscheiben des 10.—12. Brust- und 1. bis 3. Lendenwirbels mit extraduralem Bluterguß. (Das alles spricht für den bekannten Mechanismus der hochgradigen Zusammenknickung des Rumpfes nach vorn, obschon eine Sternalfraktur nicht ausdrücklich verzeichnet ist). Die sog. Stauungsblutungen fanden sich am Kopf, Hals und oberen und seitlichen Teilen der Brust, auch der rechte Arm war befallen (s. darüber die Anm. S. 121 im Text). Auch Zungenfollikel und Rachentonsillen hämorrhagisch, Musculi temporales sugilliert, Kopfschwarte hyperämisch, die großen Kehlkopfmuskeln nicht blutig infiltriert. Wie weit die Sugillation im linken Pectoralis, linken Deltoides, den Scalonis und Nackenmuskeln auf direktem Trauma beruht haben, läßt sich nicht sagen.

5 Rippen infrangiert, Pneumo-Hämothorax links; stellenweise Sugillation an der linken Pleura und Lunge (s. Anm. S. 95 im Text). Mikr. Fettembolie in den Lungenarterien.

XXIII. Fall. Beach und Cobb, Annals of surg. 1904. Heft 4.

30 Jahre alter besonders kräftig entwickelter und muskulöser Mann. 3—5 Minuten lang durch einen Frachthebel (Krahn) einer Kompression des Rumpfes von der Leistengegend bis in die Mitte des Thorax ausgesetzt. Einige Minuten bewußtlos. 9.—10. Rippe links in der Axillarlinie frakturiert. Subkutanes Emphysem. Hochgradige Bläuung am Kopf und ganzen Hals, hier mit scharfer Linie endend. Sonst keinerlei Nebenerscheinungen. Mikroskopische Untersuchungen an zwei Hautstückchen aus dem Nacken ergaben das oben erwähnte Resultat, daß nur eine hochgradige Hyperämie, aber keine Hämorrhagien vorlagen.

Trotz der langen Dauer der Kompression glauben B. und C. eine vollständige Unterbrechung der Atmung während der ganzen Dauer annehmen zu müssen.

XXIV. Fall. Borchardt, Berl. klin. Wochenschr. 1904. S. 683.

26jähriges Waschmädchen geriet in die Rollmaschine und wurde von dieser herumgezogen, sodaß ihr Rumpf mit dem Kopf nach unten hängend zwischen Maschine und Wand eingeklemmt wurde. Dauer höchstens eine Minute.

Kontusion der Wirbelsäule. Sehr hochgradige Gedunsenheit, schwärzliche Bläuung und Ekchymosierung von Kopf und Hals; hier ein 4 cm breiter blasser Ring, oben scharf begrenzt und unterhalb wieder Stauung und Petechien streifenförmig Brust und Rücken bedeckend und auf den rechten Oberarm reichend. Petechien auch in den äußeren Gehörgängen und auf dem Trommelfell. Die Lider konnten infolge der Sugillation nicht aktiv geöffnet werden. Augenhintergrund normal. Keine inneren Verletzungen, keine Frakturen nachweisbar.

Allgemeine Theorie: „Noch während der Pressung, die nur wenige

Sekunden zu dauern braucht, entsteht die gewaltige Veränderung am Kopf".

XXV. Fall. Braun, D. Z. f. Chir. 74, S. 511. Von 2 weiteren Beobachtungen teilt Braun nur die 2. mit:

39 Jahre alt, durch Verschüttung stark vornüber zusammengeknickt, nach wenigen Minuten wieder ausgegraben.

Nicht bewußtlos gewesen.

Wirbelsäule empfindlich, ebenso die Schulterblätter, aber keine bestimmten Verletzungen nachweisbar; später Lähmung des Musculi peronei und des Tibialis anticus rechts bemerkt.

Gesicht in der typischen Weise gedunsen und ekchymosiert, behaarter Kopf weniger. Bulbi protrundiert und sugilliert, besonders rechts. Auch auf der Schleimhaut der Lippen, Wangen und des weichen Gaumens Ekchymosierung. Am Halse $2\frac{1}{2}$ cm breiter weißer Ring, darunter symmetrisch zwei dreieckige Hautstellen in den Infraclaviculargruben und auf der Brust mit Ekchymosen besät.

Puls normal. Ophthalmoskopisch keine Veränderungen.

Nach 8 Tagen Gesichtsfarbe normal.

XXVI. Fall. Wienecke, D. Z. f. Chir. 75. S. 37.

5 Jahre alter Knabe war unter die Schutzvorrichtung eines Wagens der elektrischen Bahn geraten, 10 Meter weit geschoben und etwa 10 Sekunden lang mit Brust und Bauch in etwa handbreiten Raum zwischen Schutzvorrichtung und Straße eingeklemmt worden. Bewußtlos, aber nach kurzer Zeit erwacht.

Verschiedene Hautabschürfungen am Kopf, Fraktur der linken Clavicula, Blut vor Mund und Nase.

Gesicht gedunsen, tiefdunkelrot ekchymosiert. Mund und Nasenschleimhaut ebenfalls hämorrhagisch. Scharfe Grenze am Halse entsprechend dem oberen Rande des Hemdkragens. Kurz, das typische Bild in mäßigem Grade. 2 kleine frische Netzhautblutungen im oberen äußeren Quadranten rechts.

Am folgenden Morgen Atmung noch beschlennigt, starkes Erbrechen, etwas benommen, schläft viel. Innere Verletzungen nicht nachweisbar.

Ob die auffallende Störung des Befindens erst am 2. Tage auf einer leichten intracraniellen Blutung in dem kindlichen Schädel, oder vielleicht auf Fettembolie oder anderer Ursache beruht hat, läßt sich nicht entscheiden.

Literaturverzeichnis.

1) K. v. Bardeleben. Das Klappen-Distanz-Gesetz. Jenaische Zeitschr. f. Naturw. 1880. XIV, S. 467 und XII, S. 21.
2) Barié, Ruptures valvulaires du coeur. Revue de méd. 1891.
3) Beach and Cobb, Annals of surg. 1904, H. 4.
4) Bennet, Heilkunde III. S. 133.
5) Bertelsmann, Vierteljahrsschr. f. ger. Med. 1903. II, S. 25.

5a) Borchard, Berl. Kl. W. 1904. S. 683.
6) Braun, a) D. Z. f. Chir. 51, S. 599.
b) — — — 56, S. 183.
c) D. med. Wochenschr. 1901. V. B., S. 15.
d) D. Z. f. Chir. 74, S. 411.
6) Burrel u. Crandon, Boston med. a. surg. journ. 1902. Jan. II, S. 13 (cit. b. Beach u. Cobb).
8) Casper-Liman, Handbuch der ger. Med. S. 637.
9) Clark, Medical record. 1898. I, S. 445.
10) Corin, Vierteljahrsschr. f. ger. Med. III. F., Bd. XI.
11) Corin, Bull. de l'académie roy. d. méd. d. Belgique. 1893. S. 351.
12) von Criegern, Mitt. a. d. Grenzgeb. XIII.
13) Dittrich, Lehrbuch d. ger. Med.
13a) Donders, Arch. f. Ophth. 17, S. 80f.
14) Dreyfuß, Thèse. Paris 1896. Les ruptures valvulaires usw.
15) Dufour, Thèse. Paris 1897. Des insufficiances aortiques usw.
16) Ebbinghaus, Beitr. z. Lehre d. traum. Erkr. d. Herzens. D. Z. f. Chir. 66, S. 176.
17) Emmert, Lehrb. d. ger. Med. 1900.
18) Ercklentz, Beitr. z. Frage d. traumat. Herzerkr. Z. f. kl. M. 44, S. 413.
19) Gerhardt. Charité-Annalen. 1887.
20) Gosselin, Mém. d. la soc. d. chir. de Paris. I, S. 201.
21) Gottschalk, Grundriß d. ger. Med.
21a) Graefe-Saemisch, Handbuch der Aughlk. II, 2.
22) Gückel, Cbl. f. Chir. 1901. S. 313.
23) Haberda, Vierteljahrsschr. f. ger. Med. III. F. XV, S. 248.
24) Hackel, Diss. Dorpat 1891.
25) Heidenhain, D. Z. f. Chir. 41, S. 286.
26) Henoch, Handbuch d. Kinderkrankh.
27) von Hofmann, Lehrb. d. ger. Med. 9. Aufl.
28) Hoppe, D. m. W. 1901. S. 505.
29) Kantorowitz, Üb. Herzkrankh. inf. v. Trauma. Diss. Berl. 1897.
30) Kocher; a) Die Verletzungen der Wirbels. Mitt. a. d. Grenzgeb. I, S. 415.
b) Üb. Hirnerschütterung u. Hirndruck. Nothn. Handb. 9. III. 2.
31) Kossobudzki, ref. in Hildebr. Jahrb. 1902. S. 563.
32) Liman. Vierteljahrsschr. N. F. VIII.
33) Lukomsky, Vierteljahrsschr. N. F. XV, S. 58.
34) Madelung, M. m. W. 1900. S. 984.
35) Martinek, Diss. Berlin 1898. Üb. d. Unterscheidg. des Todes durch Erhängen und durch Erdrosseln.
36) Maschka, Handbueh d. ger. Med. 1881.
37) Messerer, Ärztl. Intelligenzbl. Bayerns. 1880. S. 25.
38) Morian, M. m. W. 1901. S. 61 (u. Cbl. f. Chir. 1900. S. 1028).
39) Neck, D. Z. f. Chir. 57, S. 163.
40) Niemann, Diss. Straßburg 1903. (Fall von Recklinghausens).
41) Perthes, a) D. Z. f. Chir. 50, S. 436.
b) — — — 55, S. 384.
42) Pichler, Z. f. Augenheilk. VI, S. 134.
43) Carl Pichler, Cbl. f. inn. Med. 1903, S. 105.

44) Puppe, Absch. üb. Hygiene u. ger. Med. in Drasches Bibl. d. med. Wissensch.
45) von Recklinghausen, M. m. W. 1900. 8. 984. (S. a. Diss. Niemann).
46) Reuter, a) Z. f. Heilk. 1901. S. 145.
b) W. m. W. 1903. S. 1334.
c) Vierteljahrsschr. III. F. 23. Bd., S. 300.
47) Revenstorf. Mitt. a d. Grenzgeb. VIII., S. 377.
48) Riedinger, Deutsche Chir. 42.
49) Sappey, Traité d'anat. humaine. S. 695.
50) von Schrötter, Nothn. Handb. XV. 3. S. 468.
51) Skrzeczka, Vierteljahrsschr. N. F. V. 1867. S. 187.
52) Stern, Traum. Entstehg. inn. Krkht.
53) Straßmann, Lehrb. d. ger. Mediz.
54) Tardieu, a) Étude méd.-légale sur la pendaison etc.
b) Annale d'hygiène publ. II. série, T. 26, S. 338. T. 4, S. 371.
55) Thiem, Üb. Unfallverletzungen. Deut. Chir. 67, S. 595.
56) Völcker, D. m. W. 1900. S. 807.
57) Wagenmann, Arch. f. Ophthalm. 51, S. 551.
58) Wegner, Char. Annal. 27.
59) Wienecke, D. Z. f. Chir. 75, S. 37.
60) Wiesinger, Diss. Göttingen 1898.
61) Willers, Diss. Greifswald 1873.

VIII.

Aus dem Elisabeth-Krankenhaus, Kassel.

Perorale Tubagen mit und ohne Druck.

I. Teil. Perorale Tubage und pulmonale Narkose.

II. Teil. Perorale Tubage mit Überdrucknarkose.

Von

Dr. **Franz Kuhn**, dir. Arzt.

(Mit 5 Abbildungen.)

I. Teil. Perorale Tubage und pulmonale Narkose.

Inhalt.

I. Geschichte der Tubage und einschlägiger Methoden. S. 148.
II. Instrumentarium zur peroralen Tubage. S. 159.
III. Ausführung der peroralen Tubage. S. 168.
IV. Indikationen zur peroralen Tubage. S. 178.
Kasuistik.

I. Geschichte der Tubage und einschlägiger Methoden.

„Fast jede Errungenschaft in der Medizin hat ihre komplizierte Vorgeschichte", sagt v. Eicken in seiner interessanten Abhandlung über die klinische Verwertung der direkten Untersuchungsmethoden der Luftwege und der oberen Speisewege, im Archiv für Laryngologie Bd. 15, Heft 3. Diesen Satz möchte ich auch am liebsten der Geschichte der peroralen Tubage, die ich im Folgenden bringen will, voraussetzen. Denn lesen wir irgend eine Abhandlung über Krankheiten der Luft- oder Speisewege, ihre Untersuchungsmethoden oder ihre Behandlung, so finden wir an irgend einer Stelle unsere Methode gestreift, geahnt, als möglich betrachtet, oder selbst einmal unter anderen Voraussetzungen und mit anderen Folgerungen, vor allem

mit anderen Zielen und Zwecken, ebenso mit unvollkommenem Instrumentarium oder einem für andere Zwecke bestimmten Instrumentarium ausgeführt. So lesen wir beispielsweise bei Eicken (pag. 2), daß v. Hacker „die Möglichkeit, bei der Oesophagoskopie mit dünneren Tuben absichtlich in die Trachea einzudringen, seit Ende der achtziger Jahre wiederholt in Kursen demonstriert habe". Und auch Gottstein berichtet in seiner Monographie (Technik und Klinik der Oesophagoskopie Mitteilungen aus den Grenzgebieten für Med. und Chir. Bd. 8), daß v. Mikulicz und seine Schüler in einzelnen Fällen mit dem ösophagoskopischen Tubus anstatt in den Oesophagus in die Trachea gelangt sind". Daß diese Zufälle jedem passieren, dafür berichtet auch Eicken über Fälle, legt aber, was den Begriff der direkten Laryngoskopie und Tracheoskopie anbelangt, ausdrücklich darauf Wert, daß von den betreffenden Autoren kein Fall mitgeteilt sei, in dem die p. p. Laryngoskopie und Tracheoskopie absichtlich für die Diagnose und Therapie nutzbar gemacht worden wäre.

Ebendasselbe läßt sich nun auch von allen früheren Verwendungen der peroralen Tubage sagen. Gewiß sind Fälle mitgeteilt, wo gelegentlich einmal ein Rohr zu Zwecken der Luftzufuhr in die Luftwege eingeführt wurde, auch daß unter diesen Arrangements einmal operiert wurde, aber Methode war bis jetzt in derartigen Versuchen nicht, ebensowenig wie ein brauchbarer Apparat für das, was wir perorale Tubage nennen, vorliegt.

Ich habe bereits früher einmal die Geschichte der Tubage in einer kleinen Abhandlung[1]) ausführlicher gebracht; ich benutze im Folgenden zum Teil jene Mitteilung.

Im Laufe der Jahrzehnte wurden viele Versuche angestellt, die Luftwege offen und für die Luft durchgängig zu erhalten, bezw. die fehlende Passage in und nach den Luftwegen auf künstliche Weise ohne Schnitt, also auf unblutige Art, herzustellen.

Der Erste, der mit der Absicht, Luft den Luftwegen zuzuführen, die Luftwege mit einem hohlen Rohre sondierte, also wohl mit Recht als Erster die Intubation ausübte, war Desault um das Jahr 1813, in Verbindung mit Thullier. Sie beide führten bei Oedema glottidis mit Erfolg einen Magenschlauch in den Kehlkopf ein.

Die Idee zu diesem Vorgehen hatte Desault bereits 10 Jahre früher durch einen Zufall bekommen, in dem er bei Sondierung eines Magens in die Luftwege geraten war und hierbei sah, daß Patient

1) Kuhn, Perorale Intubation, Fortschritte der Medizin. Bd. XX. 1902. N. 4, pag. 107.

die Sondierung sehr wohl vertrug, als auch durch die Sonde sehr wohl atmen konnte. Das erstere Ereignis, daß man mit der Magensonde in die Luftwege gerät, werden wir alle wohl schon oft erlebt haben und noch manchmal sehen, wenn allerdings nach meinen Beobachtungen auch die meisten Patienten sehr intensive Dyspnoe bekommen. Vielleicht ist an dem letzteren Umstande allerdings die Tatsache schuld, daß mit dem Oesophagusrohr meist etwas Flüssigkeit in die Luftwege gerät, die nach meinen Beobachtungen in den Luftwegen sehr schlecht vertragen wird.

Die in den späteren Zeiten nach Desault angestellten Versuche über Luftzufuhr bei Stenose der Luftwege verlegten sich, was die Form der Kanülen anbetrifft, mehr auf kurze Rohre, in der Grundform ungefähr gleich den Tubageröhrchen, die O'Dwyer zur Anerkennung gebracht.

Dazwischen laufen aber auch Versuche, die eine Sondierung der Luftwege mit längeren Röhren zum Gegenstand haben. Diese bezwecken in erster Linie die Einführung von Medikamenten in die Luftwege, dienen also zunächst nicht der Luftzufuhr, gehören somit nicht dem Gebiete der Intubation als solcher an.

Solche Sondierungsversuche liegen vor in der Tubuse von Loiseau und in der Tubuse von Depaul, ferner in den Vorschlägen von Horace Green, Charles Bell, Dieffenbach, Chaussier, Morro, Portal und in der sonde à demeure von Reyhard.

Wiewohl also nur indirekt, sind doch auch diese Versuche für unsere Frage wichtig, weil sie, wie Bouchut zugestand, der Ausgangspunkt für die ersten Versuche der Tubage wurden. „Die Tubuse von Depaul und Loiseau, sagt Bouchut[1]), und die sonde à demeure gebaren, wie eine Idee die andere, meine kleinen Röhrchen".

Bouchut war bekanntlich der erste, der in den fünfziger Jahren eine Tubage des Kehlkopfes erfand und in einigen Fällen, wenn auch mit nicht sehr viel Glück, anwandte. Leider fand er mit seiner Methode wenig Anklang, so daß sie nach ihrer Ablehnung von seiten der Akademie auf ca. 30 Jahre wieder verschwand.

Die Bouchutsche Tubage bestand darin, daß ein 2 cm langes Röhrchen aus Silber, das mittels eines Fadens fixiert war, mit Hilfe eines in der Form eines Kehlkopfkatheters gebogenen Führungsstabes durch den Mund in den Kehlkopf geführt wurde. Die kleinen Röhrchen

1) Bouchut, D'une nouvelle méthode de traitement de Croup par le tubage, 1858 der académie de médecine vorgelegt.

waren rund, am Ende etwas konisch. Für Kinder verschiedenen Alters gab es einen Satz verschiedener Größe.

Bei dem Ansehen, das Bouchut in Fachkreisen genoß, erregte seine akademische Publikation großes Aufsehen. Auch die Pariser Akademie fand dieses neue Konkurrenzverfahren der Tracheotomie eingehender Verhandlungen wert. Mit um so größerem Bedauern erfüllt es, wenn man liest, mit welch vernichtender Kritik die damals berühmtesten Akademiker unter dem Einflusse von Trousseau, dem „Taufpaten" der Tracheotomie, die Sache abtaten. Sehr schön schildert dies Bókay[1]) in seiner Festrede, die er auf den unsterblichen O'Dwyer hielt und in welcher er nicht umhin konnte, Bouchuts, dieses ersten Vorkämpfers der Tubage, rühmlichst zu gedenken.

Nur einige wenige hatten für die Sache ein günstiges Wort, so Londe Barth, Velpeau, und Malgaigne schloß mit den denkwürdigen Worten: „Qui sait, si le tubage ne sera pas un jour pour le croup, ce que la lithotritie est pour les pierres de la vessie".

Mit der Ablehnung durch die Akademie schliefen Bouchuts schöne Versuche ein, und es brauchte fast ein menschliches Lebensalter, bis die Idee durch O'Dwyers selbständige Versuche zu neuem Leben wieder geweckt wurde. Bereits 1882 hatte dieser geniale Erfinder, der mit unermüdlichem Eifer sein neues Verfahren ausbildete, vervollkommnete und wieder modifizierte, seine Behandlungsvorschläge veröffentlicht. Seit 1885 begann sein Verfahren in Amerika sich einzubürgern und seit 1888 auch in Deutschland bekannt zu werden. Inzwischen ist die Literatur darüber sehr angeschwollen. Der Autor benutzt bekanntlich einen Satz von 5 Röhren verschiedener Länge und verschiedenen Kalibers, von ellipsoidem Querschnitt. Sie tragen oben einen Kopf, welcher das Hineinschlüpfen der Röhre in die Trachea verhüten soll, in der Mitte eine Auftreibung. Die Einführung geschieht mittels Obdurators. Die Länge der Röhrchen bewegt sich zwischen 4 und 6½ cm.

Das Verfahren resp. die Röhren von O'Dwyer fanden weitere Modifikationen durch andere Autoren.

So schlägt Waxham Kautschukröhrchen vor statt der silbernen, die einen künstlichen Kehldeckel tragen, Hoadley empfiehlt eine sog. „tiefe Intubation" mit noch kürzeren Röhrchen, die unter

---

1) Bókay, Gedenkrede auf O'Dwyer. Vorgetragen in der Plenarsitzung des Budapester Ärztevereins. Jahrbuch für Kinderheilkunde. 51. III. Folge. 1. Bd. 5. Heft.

die Taschenbänder zu liegen kommen, Fasser läßt den umgebogenen Rand ihres Kopfes auf den Stimmbändern ruhen und Störk verwendet kleine zylindrische Röhrchen mit umgebogenem Rand.

Zwischen diesen Versuchen der Intubation des Larynx hatten aber auch die Versuche, mit größeren, katheterartigen Röhren die Luftwege zu sondieren, Fortschritte gemacht; man nannte und nennt dies Verfahren: Katheterismus der Luftwege. 1871 empfahl Weinlechner einen silbernen Katheter; Schrötter, dessen Verfahren jetzt das herrschende ist, führte Hartgummiröhren mit dreikantigem Querschnitte, die dem Larynxinnern entsprechend geformt und gebogen sind, in den Kehlkopf ein. Die Einführung geschieht unter Leitung des Spiegels oder Fingers. Schrötter, dem wir in der Beschreibung seiner Methode folgen, empfiehlt den Kranken einige Tage lang durch Einlegen von elastischen Sonden einzuüben, um ihn einerseits mit dem Verfahren vertraut zu machen, andererseits nebenher die beste Krümmung für das Operationsinstrument kennen zu lernen. Sobald der Kranke vorbereitet, geht man mit gewöhnlichen englischen Kathetern durch die Stenose, im Bedarfsfalle unter Führung eines Mandrins; am ersten Tage zieht man das Instrument sofort zurück, in den nächsten Sitzungen läßt man es immer länger liegen. Nach wenigen Tagen schreitet man zur Einführung der Hartkautschukröhren, die ca. 26 cm lang sind, in verschiedener, aufsteigender Dicke; am Mundende sind die Stäbe rund, am laryngealen dreieckig, entsprechend der Form der Glottis, so daß die Basis des Dreieckes gegen die hintere Larynxwand gerichtet bleibt.

Meist wird die Einführung der Röhre ohne Cocainisierung gut vertragen.

Alle bis jetzt angeführten Versuche und Verfahren haben mit der von mir vorgeschlagenen „peroralen Intubation“ nur entfernte Ähnlichkeit; denn sie steht sichtlich zwischen Tubage in dem seitherigen Sinne und dem Katheterismus laryngis, wobei sie mit der ersteren die breite Luftzuführung gemein hat, also wohl mit Recht eine Intubation genannt wird, mit dem zweiten die Länge des Rohres teilt. Daneben unterscheidet sich aber mein Verfahren von beiden, abgesehen von dem Zweck und der Leistung, schon in dem Instrumentarium, durch die Biegsamkeit des Rohres, dessen Lenkbarkeit und Einführung.

Näher kommt der peroralen Intubation ein Versuch, den Maydl 1893 [1]) machte und mitteilte: er verfolgte den Zweck, die Luftröhre

1) Maydl, Wiener med. Wochenschrift. 1893, Nr. 2 u. 3.

mittelst einer Drainageröhre mit der Mundöffnung in Verbindung zu bringen, und erreichte dies, indem er ein Gummirohr an dem Tubus von O'Dwyer befestigte und aus dem Munde herausleitete; am äußeren Ende befestigte er den Narkosetrichter von Trendelenburg. Diese Art von Intubation erlaubte bereits eine vollständige Tamponade der Mundhöhle.

Ähnliche Ziele verfolgte und erreichte Eisenmenger[1]), indem er die Trendelenburgsche Kanüle gleichsam so abänderte, daß er ihr statt der Tracheotomiekanüle ein Schröttersches Bougie zu Grunde legte. So konstruierte er, indem er um das einzuführende Ende des Schrötterschen Katheters den aufblasbaren Ballon legte, eine vom Munde aus in die Luftwege einführbare Tamponkanüle.

Des Ferneren sind noch folgende Arbeiten bemerkenswert. Als meine Publikationen über die perorale Tubuge bereits erschienen waren, beschrieb Schlechtendahl[2]) und von ihm zur Entgegnung veranlaßt Trumpp[3]) einen Apparat, der dazu geeignet sein sollte, die Intubation unter gewissen Voraussetzungen zur Einverleibung von Chloroform zu Narkosezwecken nutzbar zu machen, indem an der Tubusröhre ein Gummischlauch befestigt wird, der in einen Trichter endigt. Schlechtendahl betont mit Recht, daß er auf diese Weise die sonst ruckweise erfolgende Narkose zu einer continuierlichen gestaltet, indem das Aufgießen von Chloroform unbehindert und ununterbrochen erfolgen kann. Dabei ist die Maske (in diesem Falle Trichter) angenehm weit vom Munde des Patienten entfernt, und ein Einfließen von Blut in die Luftwege ist unmöglich.

Dem beschriebenen Verfahren verwandt sind die folgenden, die bereits älter sind und dasselbe Problem zum Gegenstand haben, das, wie Trumpp bemerkte, durch sie auch bereits gelöst wurde.

O'Dwyers Apparat zur forcierten künstlichen Atmung[4]).

O'Dwyer gab im Jahre 1894 einen Apparat zur forcierten künstlichen Atmung an, der leicht und ohne Gefahr gehandhabt werden konnte.

---

1) Eisenmenger, Wiener med. Wochenschrift. 1893, Nr. 5.

2) Schlechtendahl, Chloroformnarkose ohne Maske mittels Kehlkopfkanüle. Münch. med. W. 1902, Nr. 6.

3) Trumpp, ebenda. 1902, Nr. 10.

4) Ich entnehme diesen Apparat und den folgenden von Stockum der vorzügl. Monographie über „die unblutige, operative Behandlung von Larynxstenosen", von Trumpp (München). Leipzig, Deutike. 1900.

Er hatte nach den Angaben vieler Autoren (Northrup[1]), Voorhees[2]), Löwy[3]), v. Bókay) bessere Erfolge garantiert, als alle bisher zu denselben Zwecken konstruierten Apparate. Der Apparat von O'Dwyer besteht aus einer $1^3/_4$ m langen Kautschukröhre und dem eigentlichen Intubationsapparat, nebst einem Blasebalg. Der Intubationsapparat besteht aus einem Metallkatheter, auf den die Tuben (A) aufgeschraubt werden (Fig. 1). Diese haben eine konische Form und zur besseren Fixierung in der Glottis quere Furchungen. Zur Ausführung der künstlichen Atmung verbindet man Schlauch mit Katheter (K) und schraubt auf diesen eine dem Alter und der Größe des Patienten entsprechende Tube auf. Wenn die Tube dann in den

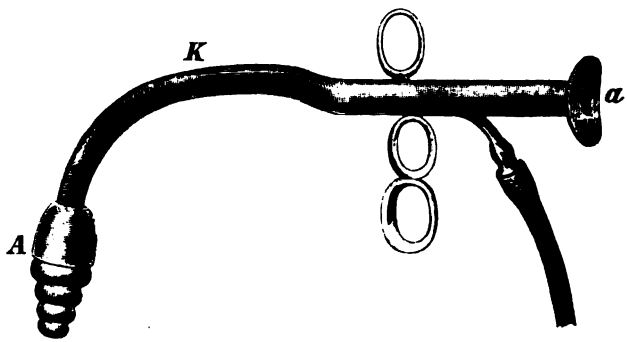

Fig. 1.

Kehlkopf eingeführt ist, wird das Gebläse in der gebräuchlichen Form in Bewegung gesetzt, gleich ob mit dem Fuß oder der Hand. Während der Einblasung wird die bei a (Fig. 1) befindliche Öffnung mit einem Finger verschlossen gehalten. Sobald sich dann der Thorax unter der Wirkung der eingeblasenen Luft nach einigen Augenblicken in der beabsichtigten Weise erweitert hat, wird die genannte Öffnung mit dem Finger freigegeben. Alsdann sinkt naturgemäß der Thorax wieder ein, indem zugleich die Luft ausströmt.

Diese Manipulation der Einblasung und Entleerung der Luft wird bei Erwachsenen ungefähr 12mal, bei Kindern 16mal in der Minute regelmäßig fortgesetzt.

---

1) Northrup, Brit. Med. Journal 29. Sept. 1894. — Apparatus for artificial forcible respiration. Brit. Med. Journal 9. Sept. 1894.

2) Vorhees, Two cases of morphine poisoning treated principally by forced respiration. New-York Medical Record. XLVIII. 22, p. 768. Nov. 1895.

3) Löwy, Forcierte künstl. Atmung. Deutsche med. Wochenschrift. 1898, Nr. 19, S. 296.

Zum Gebrauche empfiehlt sich das Verfahren bei allen Arten von Asphyxie, (Herzog[1]), sowie bei Opium- und Morphiumvergiftungen. Nach anderen Autoren (v. Bókay, Löwy) kann es auch bei Mund- und Nasenoperationen, sowie solchen in der Nasenhöhle in Frage kommen und recht angenehme Resultate liefern. Häufig kann es nach diesen Autoren die Anwendung der Trendelenburgschen Canüle überflüssig machen.[2])

Stockums[3]) tamponierende Intubation[4]) 1898.

Dieser Apparat, den wir unter Fig. 2 abgebildet haben, ist, nur zu dem Zwecke erfunden, bei größeren Nasenoperationen das Ein-



Fig. 2.

dringen von Blut und Sekret in die oberen Luftwege zu verhindern. Wie weit er dem O'Dwyerschen Apparat überlegen, kann nur der Versuch entscheiden.

Die Konstruktion ist, wie die Abbildung zeigt, folgende: Ein dünnwandiges, ringförmiges Gummisäckchen (b), das über das Tuben-

1) W. Herzog, Über den Wert einiger Wiederbelebungsmethoden bei Narkosen. Deutsche Zeitschr. für Chirurgie. Bd. 4, Heft 3 u. 4.

2) Wir bezweifeln die Zweckmäßigkeit dieser Konstruktion für die letztgenannten Zwecke, schon deshalb, weil die große Enge des Apparates jede selbsttätige Atmung unmöglich macht. Vergl. was wir pag. 161 sagen.

3) v. Stockum, Tamponierende Intubatie. Weekblad van hed nederlandsch Tijdschrift voor Geneeskunde Nr. 5. 1898.

4) Die Bilder sind aus dem Werke von Trumpp, „Behandlung der Larynxstenose" entnommen.

ende gezogen wird und mittelst eines elastischen Zuleitungsrohres leicht aufgetrieben werden kann, tamponiert die Trachea. Damit dieser Tampon nicht nach unten abgleitet, ist das Tubenende mit einem kleinen ringförmigen Wulst versehen. Das Zuleitungsrohr für den Ballon läuft durch eine Öse am Tubenkopf. Am Tubenkopf ist ein gepresster Schwamm befestigt, der ein Eindringen von Flüssigkeiten in den Larynx seitlich der Tube unmöglich macht. Die Zuleitung der Luft nach der Canüle und der Lunge erfolgt durch einen über das Tubenende gestülpten Gummischlauch.

Die Narkose erfolgt durch den Gummischlauch. Der Apparat bleibt auch nach der Operation noch einige Tage liegen, um das Herabfließen von Sekret, wenn nötig, zu verhüten.

Uns erscheint nach den Erfahrungen, die wir über die Tubage der Trachea haben, die Kombination eines Apparates mit einem trachealen Ballontampon nicht zweckmäßig. Ein solcher Tampon reizt die Trachea und veranlaßt zu starke Sekretion. Was ferner den langen Zuleitungsschlauch anbelangt, so erscheint mir derselbe durch seine Länge und Dünnheit für die Tubage unzweckmäßig. Das Wesentliche unserer peroralen Tubage sind tunlichst weite Canülen.

Trotzdem behauptet Stockum mit seinem Apparate sehr befriedigende Resultate gehabt zu haben.

So verwandt nun alle die genannten Verfahren in der Grundidee mit meiner peroralen Tubage sind, ebensowenig können sie als direkte Vorläufer gelten. Denn sie sind, mit meiner Tubage verglichen, unbedingt zu einseitig, und auch die einschlägigen Apparate sind zu einseitig konstruiert und zu umständlich. Ich faßte vor Beginn das Intubationsverfahren allgemeiner und weiter: ich wollte von Beginn an keineswegs ein erweitertes O'Dwyersches Verfahren ausbilden wie andere Autoren, indem sie an die O'Dwyerschen Canülen Röhren und Schläuche anhängten oder anschraubten, sondern ich wollte nach **chirurgischen Prinzipien eine Drainage der Luftwege schaffen, welche ein zuverlässiges Offenhalten und Offensein der Luftwege von den Zähnen bis in die Tiefe der Trachea in ihrer ganzen Länge,** sei es zur Atmung oder zur Inhalation oder zur Einführung von Gasen oder Luft, garantiert.

Dazu brauchte ich ein biegsames, aber nicht komprimierbares Rohr, in welchem Führungsstäbe gut gleiten, gebaut ungefähr in der Art, wie die Natur die Trachea mit ihren knorpeligen Trachealringen bei den Säugetieren konstruirte und in diesem Bau uns den ungefähren Fingerzeig gibt; ich besaß dieses Rohr, das gleichsam zur Verlängerung der Trachea über die Mundhöhle hinweg bis vor die Zähne

dienen soll, in idealer Form in dem Metallschlauch, wie ich ihn als Darmrohr [1]) und Magenrohr [2]) in die Medizin eingeführt und zur Sondierung des Pylorus mit Erfolg [3]) und zur Überwindung der Flexur [4]) verwendet habe.

Mit dem Metallschlauchrohr steht und fällt also meine Tubage, und finde ich in diesem Rohre schon ohne besondere Zugaben das ideale Instrument, mit dem sich ein Chirurg ohne weiteres an den Luftwegen für einschlägige Zwecke in einfacher und naheliegender Weise helfen kann.

Zum Schlusse dieses Abschnittes über die Geschichte der Instrumente zur Einführung in die Luftwege muß ein Apparat, der in der Neuzeit viel Aufsehen erregt hat, Erwähnung und Betrachtung finden: ich meine das Bronchoskop-Killian.

Wenn es auch unserem Tubagerohr ferner steht, so enthält seine Anwendung und die bei ihm erzeugte Narkose mit unserer Methode sehr viel Analoges.

Killians Bronchoskopie.

Im Prinzipe mit unserer Tubage verwandt und auf denselben Voraussetzungen beruhend, ist diese Methode in der Neuzeit sehr zur Anerkennung gekommen, namentlich in Hinsicht auf die Diagnose und Therapie der Fremdkörper in den Luftwegen. Schon über 50 Fälle sind in der Literatur mitgeteilt, fast alle Fremdkörperfälle, in denen es bis auf einen stets gelungen, das Corpus alineum unter Leitung des Bronchoskopes zu entfernen.

Die Geschichte dieses Instrumentes ist in Kürze folgende. Sie dürfte uns für die Tubagefrage in vielen Punkten sehr interessieren.

Bereits im Jahre 1868 führte Kussmaul mit einem Desormeauxschen Urethroskop, das dieser Autor auf Grund vorhandener [5]) Konstruktionen bereits im Jahre 1863 in ziemlich vollendeter Form angewandt hatte, die erste direkte Oesophagoskopie aus. Er brachte

---

1) F. Kuhn, Fin neues Darmrohr. Allgemeine medizinische Centralzeitung 1897, Nr. 71 und 72.

2) F. Kuhn, Dickdarmsondierung und Darmrohr. Berliner klinische Wochenschrift 1898, Nr. 2.

3) F. Kuhn, Sondierungen am Magen, Pylorus und Dünndarm des Menschen. Archiv für Verdauungskrankheiten 1897, Bd. III.

4) F. Kuhn, Die methodische Überwindung der Flexura sigmoidea. Wiener klinische Rundschau 1903, Nr. 23.

5) Vergl. Killian, Zur Geschichte der Oesophago- und Gastroskopie. Deutsche Zeitschr. f. Chirurgie. Bd. LVIII.

es bei einem Falle von Carcinoma oesophagi fertig, mittelst des genannten Instrumentes den in der Höhe der Bifurkation gelegenen Tumor zu sehen. Nachdem dies erreicht gewesen, ging Kussmaul weiter, konstruierte längere und weitere Rohre und hatte das Glück, noch die Frage zu lösen: an einem „Schwertschlucker" konnte er zeigen, daß es möglich ist, auch Röhren von über 40 cm, von beträchtlicher Dicke, vom Munde aus bis in die tiefsten Teile der Speiseröhre und selbst bis in den Magen einzuführen. Müller wies in der Folge nach, daß an Gesunden Rohre von 13 mm Durchmesser unter normalen Verhältnissen eingeführt werden können. Es folgten größere Arbeiten zur Ausbildung der Methode, so vor allem solche von v. Mikulicz, v. Hacker, Rosenheim, gleichzeitig die bessere Ausbildung der Erleuchtungsquellen und -Methoden und die Ausgestaltung der Cocainanästhesie.

So entstand die jetzt allgemein anerkannte Methode der Oesophagoskopie.

Das dieser zu Grunde liegende Princip der direkten Inspektion wurde bald von größerer Bedeutung für die direkte Untersuchung des Kehlkopfs, der Trachea und der Bronchien. Nachdem bereits eine Reihe von Autoren (v. Hacker, Rosenheim, v. Mikulicz) gelegentlich bei oesophagoskopischen Untersuchungen mehr oder weniger freiwillig den Kehlkopf gesehen und in denselben hineingeschaut hatten,[1]) baute Kirstein[2]) seine Methode der Autoskopie aus, und empfahl zu diesem Zwecke anfangs röhrenförmige Instrumente, später Spatel (Kastenspatel, Universalspatel); er legte seine Erfahrungen in einer Reihe wertvoller Arbeiten[3]) nieder. Die Nachteile der Autoskopie des Kehlkopfes gegenüber den Spiegelmethoden liegen in der Beschränktheit der Anwendung der Autoskopie, welche teils durch die anatomischen Verhältnisse, teils durch die mit der Methode verbundene Unbequemlichkeit für die Patienten bedingt wird. Die Vorteile der Methode liegen vor allem in der Unmittelbarheit des Bildes und des Befundes; bequem ist die Methode für die Demonstration, für Untersuchungen an der hinteren Larynxwand, für Trachealstenosen. Bald wird sich mehr der Röhrenspatel bald mehr der Kastenspatel empfehlen; letzterer wird für operative Eingriffe günstiger sein.

---

1) Vergl. v. Eicken, S. 2.

2) Kirstein, Berl. klin. Wochenschr. 1895, Nr. 22.

3) Kirstein, Archiv für Laryngologie und Rhinologie. III. Bd., Heft 1. 2. — Therapeutische Monatshefte. 1895, Juli.

Geht man einen Schritt nach unten weiter, heißt die Methode die direkte obere Tracheoskopie. Sie wird unter Cocain mittels des Rohres ausgeführt. Die klinisch wichtigsten Resultate werden bei Strumen gewonnen. Namentlich ist die Art und der Grad der Stenose wissenswert; auch die intrathorakalen und malignen Strumen werden durch die direkte Untersuchung erkannt, ebenso Tumoren der Luftröhre, wie Osteo-Chondrome, oder tuberkulöse Drüsen in der Umgebung der Luftröhre.

Auch endotracheale Operationen konnten auf diesem Wege bereits ausgeführt werden.

Als direkte untere Tracheoskopie bezeichnet man die Einführung eines Rohres von der Tracheotomiewunde zur Betrachtung der Trachealschleimhaut. Die Partie der Trachea nach unten zu ist hierbei leicht zu übersehen, schwerer gelingt es, die oberhalb gelegenen Teile gegen den Larynx zu Gesicht zu bekommen.

Schiebt man bei beiden Arten von Tracheoskopie (an tief narkotisierten oder cocainisierten Patienten) die Röhre noch tiefer, über die Bifurkation hinaus in die Hauptbronchien hinein, so übt man die — Bronchoskopie nach Killian.[1]) Meist hat man ein sehr gutes Bild und kann sich einen Begriff von den Krankheiten der Bronchien und ihrer Nebenäste machen, kann Fremdkörper erkennen und solchen nähertreten. Was uns an der Bronchoskopie für die vorliegenden Zwecke namentlich interessiert, ist die durch sie gegebene Bestätigung der von uns gefundenen und behaupteten Tatsache der leichten Einführbarkeit eines runden Metallrohres von 8—10 mm Querdurchmesser, und die relative Unschädlichkeit des Verfahrens Vergl. dazu die Bemerkungen pag. 158.

II. Apparate zur peroralen und pernasalen Tubage.

Was den Tubageapparat selbst anbelangt, hat derselbe im Laufe der Jahre und meiner zahlreichen Versuche sehr viele Wandlungen durchgemacht. Jetzt glaube ich, wenigstens für die einfache Tubage bei einem gewissen Abschluß angelangt zu sein.

Meine verschiedenartigen Modelle stellten alles in Frage: bald war es die Weite des Rohres, bald seine Länge, bald die Form des einzuführenden Endes, bald der Kopf am äußeren Ende, welches Be-

1) Killian. Verein Freiburger Ärzte. Sitzung am 24. Juli 1897. — 5. Versammlung süddeutscher Laryngologen. 1898. — Münchener med. Wochenschrift. 1898, Nr. 27. — Zur diagnostischen Verwertung der oberen Bronchoskopie für Lungencarcinom. Berl. klin. Wochenschr. 1900, Nr. 20.

festigung und dann auch Schutz gegen die Zähne verlangt. Alle Teile wurden vielmals geändert und wieder am Lebenden probiert. So kam ich auf Dutzende von Modellen, die dem Interessenten oder Kritiker gerne zur Verfügung stehen. Ich erwähne dies Alles nur, um von vornherein den Einwurf abzuschneiden, als ob die jetzige Form des Tubus, die allerdings das einfachst mögliche in Form und Herstellung zu verwirklichen strebt, etwas Zufälliges oder Naheliegendes sei.

1. Weite der Rohre.

Die erste Frage betraf die Weite der Rohre. Was diesen Punkt betrifft, kann nicht genug betont werden, daß die Rohre tunlichst weit gewählt werden müssen, natürlich immer mit Hinblick auf Körpergröße und Alter des Patienten. Man sehe sich das Originalbesteck von O'Dwyer an, um einen Begriff zu bekommen, welches Kaliber von Tubus ein Kehlkopf noch beherbergen kann. Auch erinnere ich an die Rohre der Bronchoskopie nach Killian, welche 10 mm Weite beim erwachsenen Mann und 8—9 mm bei Kindern und Frauen haben. Ich betone ausdrücklich, daß das weiteste Rohr für den Einzelfall gerade weit genug ist, wenn man freie Atmung und leichte Toleranz erzielen will.

Für denjenigen, der sich über diese fundamentale Tatsache wundert, sei Folgendes zur Erklärung gesagt. Gelangt ein Fremdkörper, also etwa eine dünne Tubusröhre, in den Larynx, so löst sie einen energischen Reiz aus; Folge ist ein Schluß der Glottis, welcher den Zweck hat, einen Hustenstoß einzuleiten zur Herausschleuderung des Fremdkörpers. Dieser Schluß der Glottis aber hat einen Erstickungsanfall im Gefolge, der zu bedenklicher Suffocation sich steigern kann. — Anders dies Alles, wenn der eindringende Fremdkörper hohl und luftdurchgängig ist, und wenn er vor allem weit durchgängig ist. Dann schließt sich wohl auch die Glottis um den Fremdkörper, ein Erstickungsanfall aber bleibt aus, weil bei der krampfhaften Inspiration Luft genug in die Lunge durch das Lumen des Tubus hindurch eintreten kann.

Eben dieselbe Bedeutung wie für die Einführung hat nun die Weite des Rohres auch für den Fortgang der Narkose: ist das Lumen ausreichend für das Luftbedürfnis, so ist Patient ruhig und bei guter Farbe, ist das Lumen zu eng, so bekommt er stridoröse Atmung und Cyanose.

Welches sind nun die Weiteverhältnisse eines Tubus für die verschiedenen Alter und Geschlechter? Hier kann nur der Versuch Aufschluß geben. Eine einfache Probe kann jeder schon an sich selbst

oder anderen machen und so schon Anhaltspunkte über die jeweils notwendige Weite erhalten. Man braucht nur ein Tubusrohr bestimmten Calibers in den Mund zu nehmen, mit den Lippen luftdicht abzuschließen und die Nase zuzuklemmen: Versucht man dann durch das Rohr allein sein Luftbedürfnis längere Zeit zu decken, so kann man alsbald feststellen, ob das Rohr hierzu ausreicht oder nicht, resp. welche Rohrweite für den betreffenden Menschen nötig ist. Ist das Rohr weit genug, so kann der Betreffende es lange bei dieser Form der Atmung aushalten, ohne Mund oder Nase zu öffnen; ist das Rohr zu eng, so tritt alsbald Atemnot ein, und der Mensch muß zeitweise öffnen, um nebenher Luft zu holen.

Diese Versuche habe ich oft an mir und an anderen gemacht.

Andere Proben stellt man mehr oder minder absichtlich im Laufe zahlreicher Intubationen an Patienten an: in der ersten Zeit waren alle meine Intubationsröhren, die ich verwandte, zu eng. Ich hatte solche von 8 mm, auch etwas darüber. Diese sind wohl für kleine Frauen noch ausreichend, für Männer aber, für die ich sie zu Beginn auch vielfach verwandte, weitaus zu eng. Ich verwandte oft zuletzt Rohre von 10½ mm äußeren Durchmesser und sah mit diesem Rohre ausgezeichnete Atmung und Narkose. Auch wenn ich diese Rohre ohne Narkose, selbst ohne Cocain einsetzte, wurden sie gut vertragen, wie Versuche lehren.

Allerdings kann bei diesem dicken Rohre die Einführung nicht immer ganz leicht sein. Ich sah Fälle, wo die Spitze hinter der Epiglottis genau an richtiger Stelle, auf dem Aditus laryngis aufsaß, und zuerst nicht in dieselbe hineinglitt. Bei einigem Zuwarten allerdings und einer etwas energischen Inspiration glitt das Rohr leicht in die Tiefe und wurde sofort auch ohne Cocain gut vertragen, mit wenig Husten, ohne Cyanose und ohne Stridor.

Nach meinen Erfahrungen würde ich die Rohrweiten für die einzelnen Lebensalter und Geschlechter in folgender Weise festsetzen.

Kinder von 4—8 Jahren kommen mit Rohrweiten von 6—7 mm (außen) gut aus.

Von da ab dürften 7½ mm zu nehmen sein, bis ca. zum 14. Lebensjahre. Von da ab kommen Frauen mit Rohren von 8 mm aus, größere dürften allerdings gelegentlich auch 8½—9 mm (letzteres seltener) brauchen. Knaben bis zur Pubertät kommen mit 8 mm aus. Von da ab muß 8½, bei größeren Knaben 9 mm genommen werden. Nach der Pubertät ist 9 mm bis 9½ und bei größeren starken Männern 10 mm das Normalmaß.

2. Bügel an dem Tubagerohr, in der Art des O'Dwyer-

schen Bügels, der das Hineingleiten des Tubus in den Larynx durch Aufsitzen auf den ary-epiglottischen Falten verhindert.

Zu Beginn meiner Versuche hatte ich den O'Dwyerschen Bügel an dem Tubagerohr weggelassen, und mich auf die Einführung einfacher Metallschlauchrohre in den Kehlkopf beschränkt. Meine Erfahrungen hierbei waren keine guten: es kann keinem Zweifel unterliegen, daß ein tiefer reichendes Rohr, etwa bis in die Trachea, die Sekretion der Luftwege unverhältnismäßig mehr anregt, und die zur Ausstoßung kommenden Schleimmengen sehr viel größer sind, als wenn das Tubagerohr nur in den Kehlkopf reicht.

Dieser Erfahrung zufolge brachte ich den Bügel oder Zapfen, der sich in den ary-epiglottischen Falten fängt, an dem Metallschlauch wieder an und bestimmte so die Länge des Teiles ein für allemal, der in den Larynx einzudringen hat. Als Folge hiervon meinte ich zu beobachten, daß ich sehr selten oder fast nie mehr die kleinen Bürstchen die in der Art der Canülenbürsten für Diphtherie konstruiert sind, nötig hatte, um das einliegende Tubagerohr zu reinigen und für die Atemluft durchgängig zu erhalten. Das Rohr, das nur in den Kehlkopf reichte und höchstens in die Höhe der ersten Ringknorpel, erregte eben sehr wenig Sekretion.[1])

3. Die Länge des Rohres war Gegenstand eingehender Beobachtungen und steht nicht ohne weiteres definitiv fest.

Wohl ließe sich die Entfernung vom Aditus laryngis an der Leiche messen, oder mit einem in bestimmter Weise gebogenen Stabe (wie ich auch einen solchen, nach cm graduiert, zu den Versuchen habe und empfehle) vor der Einlegung des Tubagerohres bestimmen, wie ich solches auch bereits meinen Assistenten Herrn Dr. Krug[2]) habe tun lassen; doch ist hierbei festzuhalten, daß für ein elastisches und bewegliches Rohr diese bestimmte Länge nur eine begrenzte Bedeutung hat. Denn es ist begreiflich, daß sich das nachgiebige Metallschlauchrohr verschieden legt, bald mehr gebogen, bald weniger, das eine Mal näher an dem Dache der Rachenhöhle, das andere Mal weniger nahe, je nach der Dicke des Zungenrückens und der Unruhe oder Ruhe des Patienten.

Aus den geschilderten Gründen ist es ganz unmöglich, mit absolut feststehenden cm-Zahlen zu rechnen. Übrigens hat diese feste

1) Versuche, den Bügel ringförmig zu gestalten, oder ihn durch einen Kautschukring zu ersetzen, siehe am Schlusse.

2) Krug, Perorale Tubage nach Kuhn. Wiener med. Wochenschr. 1902, Nr. 7.

Zahl auch gar keinen Wert: denn ein Rohr, das etwas größer ist, als gerade dem Patienten anatomisch zugemessen gehörte, legt sich, wenn der O'Dwyersche Bügel auf den ary-epiglottischen Falten aufsteht, hinter der Zahnreihe in einen größeren vertikalen Bogen, oder legt sich in horizontale Schlangen, falls es hinter die Zähne gedrängt wird.

Nachdem wir uns also überzeugt haben, daß es mit absolut feststehen Längezahlen nicht geht, sind wir um so begieriger, annähernde Werte für Tubuslängen je nach Geschlecht oder Alter zu hören.

Krug kam in seiner Arbeit zu der Überzeugung, daß kleinere Frauen mit Längen von 15 cm von der Spitze bis zu den Zähnen auskommen, Männer brauchen etwas längere Rohre, große Männer 18—20 cm. Dabei ist[1]), wie erwähnt, zu bedenken, daß es bei der Abmessung der Länge nicht auf 1 cm ankommt. Um genauere Zahlen zu bekommen, hatte Krug Messungen an Leichen gemacht: Dieselben haben ergeben für den liegenden Tubus ohne Mandrin (welch letzterer die Form beeinflußt):

1. Beim erwachsenen Manne:

a) Entfernung von den Zahnreihen bis zu den Cart. interaryten. 11.5—12 cm.

b) Entfernung von den Zahnreihen bis zu den Chordae voc. 12—14 cm;

c) Entfernung von den Zahnreihen bis zur Cart. cricoid. 15.5—16 cm;

d) Entfernung von den Zahnreihen bis zur Bifurcation 24—24.5 cm;

Tiefendurchmesser des Kehlkopfes 3 cm.

2. Für die erwachsene Frau: Entfernung von den Zahnreihen bis:

a) Zu den Cart. aryten. 10—10.5 cm;

b) „ „ Chordae voc. 11—12 cm;

c) zur Cart. cricoid. 14.5—15 cm;

d) „ Bifurcation 23—24 cm;

Tiefendurchmesser des Kehlkopfes 2.5 cm.

Für den praktischen Gebrauch beim Erwachsener interessieren uns folgende Zahlen: (Länge wird gemessen vom peripheren Ende des kleinen O'Dwyerschen Bügel bis zur engsten Stelle am äußeren Kopf, wo die Zähne zu sitzen kommen)

Länge für Frauen: 10—12 cm (8 u. 9 mm Weite).

Länge für Männer: 12—14 cm (9 u. 10 mm Weite).

Länge für Kinder: 6—10 cm.

Angenehm ist es ja Sätze[2]) von Rohren verschiedener Dicke und Länge

1) Krug, Perorale Tubage nach Kuhn. l. c.

2) Eine bescheidene Einrichtung umfaßt: 1. ein Rohr von 9 mm Weite und 11 cm Länge und 2. ein Rohr von 10 mm Weite und 12 ½ cm Länge.

vorrätig zu haben, um etwas Unterschied je nach Körpergröße machen zu können.

Früher hatte ich nur eine Rohrlänge für meine Versuche, dafür aber das Rohr beweglich in einem Schildchen gefaßt: dieses bewegliche Schild kompliziert aber, namentlich für den Anfänger, den Apparat in unnötiger Weise, macht seine Handhabung umständlicher und unsicherer. Daher habe ich es für den allgemeinen Gebrauch wieder fallen gelassen.

Jetzt trägt jedes Rohr ein für alle Mal an seinem äußeren Kopfende zwei feste, kleine Flügel, welche die Zähne aufzunehmen und das Rohr zu schützen bestimmt sind, dabei aber dem Rohre volle Beweglichkeit lassen. Rechtwinklig sitzt, nach der Seite abgehend, ein starker Bügel an, der beim Einliegen des Rohres außen auf die Wange und in den Mundwinkel zu liegen kommt und mittels einer Gummischleife, die teils um den Unterkiefer, teils über den Nasenrücken und Hinterkopf und die Glabella läuft, das Rohr in seiner Lage erhält und befestigen hilft.

4. Konstruktion der Spitze der Tubageröhren resp. des in den Kehlkopf einzuführenden Endes.

Von entschiedener Bedeutung ist die Konstruktion und Form des Endes der Tubagekanüle, welches in das Innere des Kehlkopfes eingeführt wird. Es soll möglichst dünn auslaufen, sich konisch verjüngen und dabei möglichst glatt und gleitsam sein; gleichzeitig aber muß es weit offen sein und gut für so viel Luft zugängig, als das Lumen des Rohres passieren läßt.

Diese Forderungen ließen folgende Form entstehen (vergl. Modelle).

Das dem Metallschlauchrohr aufgelötete Stückchen trägt ein tunlichst weites zentrales Loch, daneben aber, auch um das Ende, zum bequemeren Eindringen in die Rima glottidis, seitlich abgeplattet werden zu lassen, zwei seitliche größere Fenster. Alle Ecken und Kanten sind sorgfältig poliert und geschliffen, am meisten aber der Übergang auf den Konus des Führungsstabes, welcher das Ende der Tubageröhre vervollständigt, verlängert, verjüngt und abschließt.

Dieser Konus hatte zu Beginn eine seitlich abgeplattete Gestalt, jetzt ist er der Einfachheit der Herstellung und der Präcision wegen im Querschnitte kreisrund gehalten. Dieser Konus paßt genau in die Öffnung des Tubus und überragt ihn, sich langsam verjüngend ungefähr $^1/_2$ cm. Gute Arbeit ist an diesem Teile, im Interesse einer

schonenden Einführung wesentlich, namentlich muß der Tubus sehr wenig merklich auf den Konus übergehn. Gleichzeitig muß er sehr gut im Rohre sitzen, um ein sicheres Instrument abzugeben, und andererseits wieder leicht herausgleiten, um gut und gefällig und rasch herausnehmbar zu sein.[1])

Der Führungsstab oder Mandrin ist bei meinem Tubageapparat ein katheterförmig gebogener Draht, mit einer Olive vorn an der Spitze; diese letztere überragt das Tubusende, schließt es ab und verjüngt es zu einer stumpfen Spitze. Die Olive muß das Rohr um ca. ½ cm überragen und einen sehr wenig bemerkbaren Übergang in den Tubus zulassen. Auch muß der Mandrin leicht herausziehbar sein und sehr gut in dem Rohre gleiten. Seine Biegung muß einen rechten Winkel übersteigen. Das Ende, wenn etwas hakenförmig über einen rechten Winkel gebogen, ist leichter in den Kehlkopf hereinzubringen, namentlich besser über den Zungenrücken und die Epiglottis zu führen.

Andere Konstruktionen der Tubagerohre.

Wenn ich ein Tubagerohr in der vorliegenden Form empfehle, so schulde ich die Begründung, warum ich gerade diesen Apparat und nicht auch andere mit anderen Details oder Apparate aus anderen Materialien empfehle.

In dieser Beziehung kann ich versichern, daß ich während meiner Versuche sehr oft meine Modelle geändert habe, jedenfalls sehr viel und sehr oft von der vorliegenden Form abgewichen bin, daß ich aber zuletzt — immer wieder zu der beschriebenen Konstruktion zurückkehrte.

Zunächst liegt es nahe zu verlangen und lag es auch mir nahe, zu versuchen, den Tubageapparat aus weicherem und leichterem und schmiegsameren Material, etwa Gummi oder Hartkautschuck oder Zelluloid zu machen, etwa in der Art der Schrötterschen Hartkautschukbougies, oder der vorn beschriebenen Apparate von Stockum oder O'Dwyer, oder einfach ein Stück Drainageschlauch, als das nächstliegende chirurgische Material zu diesem Zwecke zu empfehlen.

Ich habe selbst eine große Anzahl solcher Modelle in den verschiedensten Variationen angewendet. Keines leistet auch nur an-

1) Eine andere Konstruktionsform ist am Ende dreikantig mit drei Löchern an dem pyramidenförmigen Ende. Der Knopf des Mandrin ist dann rund.

nähernd das, was ich wollte, vor allem bleibt keine Konstruktion so einfach, wie eine Metallschlauchkanüle, und Einfachheit ist meiner Ansicht nach unerläßlich für ein Instrument, das geläufig und Gemeingut werden soll.

Gummirohre werden komprimiert, von der Zunge herausgehoben und knicken; auch ist es nicht leicht, für sie an den Zähnen eine Befestigung zu finden; ein innerer Führungsstab ferner ist bei einem Gummirohr, mit seiner ungleitsamen Innenfläche nicht möglich. Ganz anders ist dies alles bei dem Metallrohr: dasselbe ist unknickbar, reicht, ohne daß eine Abbiegung möglich, von dem Larynx bis zu

Fig. 3.

den Zähnen, ist für die Zunge nicht leicht heraushebbar; der innere Führungsstab gleitet im Inneren des Schlauches sehr gut. Ich habe früher einmal die Vorzüge der Metallschlauchrohre überhaupt in längeren Abhandlungen [1]) besprochen. Dort ist das Nähere über derartige Konstruktionsprinzipien nachzusehen.

1) F. Kuhn, Methodik der Metallspiralsondierung; Deutsche med. Wochenschrift 1897, Nr. 36, 37. — Sonderungen am Magen, Pylorus und Dünndarm des Menschen. Archiv für Verdauungskrankheiten. Band III. — Dickdarmsondierung und Darmrohr. Berlin. klinische Wochenschrift, 1898, Nr. 2. — Die Pylorussondierung. Centralblatt für innere Medizin, 1897, Nr. 25. — Ein neues Darmrohr. Allgem. med. Centralzeitung, 1897, Nr. 71. 72. — Die Bedeutung des Metallschlauchprinzips für die praktische Medizin. Zeitszhrift für praktische Ärzte, 1896, Nr. 21. — Die Metallschlauchsonde im Dienste der klinischen Diagnostik, insbesondere des Magendarmkanals. Münchener med. Wochenschrift. 1896, Nr. 37, 38, 39.

Der zentrale Metallführungsstab hat jedenfalls viele Vorteile, namentlich vor den zangenartigen Instrumenten, welche für ähnliche Zwecke, namentlich zum Ein- und Ausführen eines Tubus, der dem O'Dwyerschen ähnlich, bestimmt waren.

Mit derartigen Zangen rechnen nämlich alle die Apparate, welche den O'Dwyerschen Tubus zugrunde legen und an ihn einen Ansatzschlauch, sei es solchen aus Gummi, sei es aus Metall anbringen. Die einschlägigen Apparate sind folgende:

a) Zuerst hatte Maydl, wie oben pag. (152) erwähnt, einen solchen Apparat bei Operationen in der Mundhöhle 1893 verwendet und beschrieben.

b) Dann gab Doyen dasselbe Instrument an, wonach es in die Kataloge der Instrumentenfabrikanten (vergl. Windler, Berlin) überging. Ich entnehme dem Kataloge von Windler beifolgende Figur 3, welche sich ohne Kommentar erklärt, und für das Doyensche Tubagerohr genügt, wie ebenso für die Vorschläge von Maydl.

c) Zum drittenmal endlich wurde dasselbe Instrument nach meinen ersten Publikationen von Lipburger[1]) 1902 empfohlen, allerdings mit der Modifikation, daß „an die gewöhnliche O'Dwyersche Intubationskanüle für den Kehlkopf eine 14 cm lange, 1 cm breite und 0,4 cm hohe, aus einem 0,5 cm breiten Metallbande gemachte flache Spirale angebracht wurde, welche mit einem Gummirohr von beliebiger Länge überzogen wurde".

Alle diese Instrumente brauchen, wie gesagt, zu ihrer Einführung eine Zange, ähnlich der oben abgebildeten; durch diese aber wird die Führung unsicher und unzuverlässig, der Apparat kompliziert, abgesehen von vielen anderen Unzulänglichkeiten.

Auch ich hatte früher, schon lange vor meiner ersten Publikation eine Kombination der O'Dwyer-Kanüle mit einem Metallschlauchrohre versucht: die Kombination befriedigte mich nicht: der Apparat wurde ungelenkig, der Bogen, den derselbe in minimo beschreiben konnte, war zu groß, um im Rachen bequem untergebracht zu werden, ein Führungsstab war schwer möglich — alles Gründe, welche mir das Instrument nicht sympathisch machten.

Außer den genannten habe ich noch viele andere Kombinationen von Gummi und Metall und Metall allein zu Tubagezwecken versucht, die aufzuführen hier langweilen würde. Ich habe sie alle wieder verlassen.

---

1) Lipburger, Über Kehlkopfintubation und Rachentamponade. 40. Jahresbericht des Vereins der Ärzte Vorarlbergs, 1902.

Gehen wir in dem Folgenden zu dem praktischen Teile der Frage über, zu der Anwendung der Tubage am Menschen und zwar zunächst zur

III. Einführung des Tubusrohres.[1])

Was die Anlegung des Tubagerohres betrifft, habe ich in meinen ersten Publikationen[2]) mehr die Applikation desselben nach eingeleiteter Narkose empfohlen. Nach meinen Erfahrungen lege ich heute das Rohr häufig auch ohne Narkose ein.

Natürlicherweise bleibt immer die Art des vorzunehmenden Eingriffes maßgebend. Ist ein Patient an Sondierungen im Halse etwas gewöhnt, so ist es leicht, ihn ohne Narkose zu intubieren und dann die Narkose anzuschließen. In anderen Fällen reicht eine vorausgeschickte Cocainanästhesie (siehe pag. 172) sehr gut aus, die Intubation erträglich zu machen. Bei großen Operationen (Kieferresektionen, Zungenoperationen etc. etc.) wird es sich empfehlen, zuerst den Pat. zu chloroformieren, dann die Tubage, gleichsam als ersten Akt der Operation folgen zu lassen. Nach gründlicher Reinigung der Mundhöhle und Umgebung beschlösse dann eine ausgiebige Tamponade mit sterilen Kompressen die Vorbereitungen zu dem Eingriff.

Häufig können auch, wie bereits früher erwähnt, Zufälle eintreten (schlechte Atmung, ständiges Würgen und Erbrechen), welche **nach** eingeleiteter Narkose die Anwendung der Tubage, die man zuerst nicht beabsichtigte, indizieren. In solchen Fällen macht man dann am besten die Narkose so tief, daß der Kehlkopf unempfindlich ist, sperrt mit dem Speculum den Mund auf und führt so in Narkose die Tubage aus. Eine vorausgeschickte Morphiumspritze erleichtert alle Manipulationen noch bedeutend.

Appliciert man das Tubagerohr o h n e vorherige Narkose, so beherzige man Folgendes:

Wenn auch das Rohr in den meisten Fällen, namentlich nach vorausgehender Cocainisierung, leicht vertragen wird, so empfiehlt es sich doch, wie bereits angedeutet, den Patienten, welcher intubiert werden soll, einige Tage vorher an die Einführung des Tubus zu gewöhnen, oder ihn wenigstens auf einen Fremdkörper in den Rachenorganen vorzubereiten. Es walten hier ähnliche Verhältnisse ob, wie bei Sondierungen oder Spülungen am Magen. So wie es sich dort empfiehlt,

1) Mit Vorteil kann hier auch verwendet werden, was T r u m p p (vergl. Seite 153) in seiner Monographie sagt.

2) K u h n, Technik der peroralen Tubage. Deutsche med. Wochenschrift, 1902, Nr. 30, S. 539.

dem Patienten erst dünne Rohre und diese nur auf kurze Strecken einzuführen, ebenso können hinwiederum die Speiseröhren- und Magensondierungen direkt zur Vorbereitung für die Tubage herangezogen werden. Bekanntlich vertragen die einen Patienten, vor allem Frauen, Fremdkörper im Rachen leicht und spielend auf das erstemal, andere mit größerem Widerstreben und erst nach einiger Übung.

Aber wie es bei der Magensondierung bei einiger Energie und einigem guten Willen von Seite des Patienten, in jedem Falle gelingt, zum Ziele zu gelangen, so gelingt es auch immer für den Tubus Toleranz zu erzielen, namentlich wenn eine systematische Cocainisierung vorausgegangen. Zudem kommt dem Operateur auch noch die alsbald beginnende Einschläferung des zu operierenden Patienten zu Hülfe.

Die Einführung des Tubus ohne Narkose ist leichter als in der Narkose. Ohne Narkose findet man, namentlich wenn Patient auf Aufforderung seine Zunge etwas herausstreckt, die Epiglottis leichter, ebenso eventuell die Ary-Knorpel; die Suffocation ohne Narkose ist nach Anwendung von Cocain gering, die Reflexe sind mäßige. Beim Narkotisierten ist der Larynxeingang oft schwer unter den tastenden Finger zu bekommen; die Einführung der Tubusspitze daher nicht immer so leicht. Ohne Narkose ist dies leichter.

Am zweckmäßigsten ist Patient nüchtern, was sich bei folgenden Narkosen heutzutage von selbst versteht. Alle beengenden Kleidungsstücke (Kragen, Korsets) sind zu entfernen. Man versichert sich ferner der Beschaffenheit des Gebisses; falsche Zähne sind vorher zu entfernen.

Patient kann, wenn die Tubage im wachen Zustande erfolgt, sitzen. Wird ein Narkotisierter intubiert, dann liegt Patient besser und der Intubierende steht, am besten auf einem Schemel erhöht, über ihn gebeugt, rechts vom Patienten und führt den Tubus von oben in die Tiefe.

Die Einführung des Tubagerohres selbst geschieht folgendermaßen: Man läßt den Mund weit öffnen (resp. in Narkose öffnet man ihn mit der Hand oder dem Speculum und setzt das O'Dwyersche Mundspeculum, das mir für diese Zwecke als das weitaus beste erscheint, ein). Dann sucht man, indem man den Zeigefinger der linken Hand so tief wie möglich in den Rachen schiebt. zunächst die Epiglottis, die als ein loses weiches zungenförmiges Gebilde, das nach oben umschlagbar ist, am Zungengrunde zu finden ist. Diese Epiglottis hebt man, was nicht schwer ist, nach oben und sucht weiter nach einer derberen kirschen- bis walnußgroßen Geschwulst, hinten und tiefer als die Epiglottis, dem frei in den Pharynx hinein ragen-

den Teil des Kehlkopfes. Die hintere Wand dieses Vorsprunges wird von der Platte des Ringknorpel und dem auf ihr sitzenden Gießbeckenknorpel gebildet. Gleitet man langsam von der hinteren Wand des Kehlkopfes nach aufwärts und vorwärts, so fühlt man deutlich die Grube des Kehlkopfeinganges.

Häufig fühlt man allerdings, weil der Weg dahin zu lange, bei großen Männern (bei Kindern und Frauen ist das Auffinden wegen der kürzeren Entfernung leichter), die Aryknorpel und die beschriebene Furche nicht; dann legt man die eingeführte Fingerspitze und unter seiner Führung das eingeführte Tubusende auf die Rückseite der hochgeschlagenen Epiglottis, genau in der Mittelline und gleitet, genau in der Mittellinie sich haltend, in die Tiefe, wobei man der Spitze des Tubus mehr die Richtung nach sich zu gibt, und wird selten den Aditus laryngis verfehlen.

Gelegentlich kann allerdings der Zungenrücken zu dick sein, besonders die Zungenwurzel, wie auch Neumeyer[1]) bei seiner Bronchoskopia superior gelegentlich über „beträchtliche Schwierigkeiten" klagt, hervorgerufen „durch die Zungenwurzel, welche sich dem Eindringen des Bronchoskopes in den Larynx in den Weg legte". Trotzdem kam Autor in fast allen Fällen zum Ziele, indem er, ähnlich wie ich es mit der Epiglottis schilderte, „mit dem Zeigefinger seiner linken Hand, bald mit dem Autoskop oder einem Röhrenspatel die Zungenwurzel so weit nach vorn drängte, daß die Passage nach dem Kehlkopf für den Tubus des Bronchoskopes frei wurde".

Ähnlich behauptet auch v. Eicken mit Bestimmtheit (pag. 11), „daß sich fast bei jedem Menschen die direkte Laryngo-Tracheoskopie ausführen läßt. Wohl nur in äußerst seltenen Fällen ist eine Zunge so dick und ein Zungengrund so wenig beweglich, daß er sich nicht durch eine dünne Röhre genügend vordrängen ließe."

Es ermutigt uns diese Auffassung ungemein in Hinsicht auf die allgemeinere Durchführbarkeit unserer Tubage.[2]) Denn noch 1900 hatte Killian[3]) behauptet: „(Die obere direkte Bronchoskopie) setzt voraus, daß die gesamten Weichteile des Zungengrundes und vorderen Umfanges des Kehlkopfeinganges genügend weit nach vorn gedrängt werden können. Dies ist in Narkose wohl bei den meisten Menschen möglich, ohne Narkose, unter alleiniger Anwendung von

1) Neumeyer, Bronchoskopie. Münch. med. Wochenschr. Nr. 39. 1904, pag. 1745.

2) Wenn man gute Instrumente hat, kommt man mit der Intubation immer zum Ziele.

3) Killian, Wiener med. Wochenschr. 1900, Nr. 1.

Cocain jedoch nur bei einer beschränkten Anzahl". Diese Auffassung setzte der damals von Killian inaugurierten Bronchoskopie bedeutende Grenzen. Um so erfreulicher, wenn wir jetzt in der Hauptsache beseitigt sehen, was damals als unüberwindlich galt. Was aber im Speziellen unsere Tubage angeht, so liegen für sie die Verhältnisse noch weit anders: Denn was die „Schwierigkeiten" Neumeyers betrifft, so sind diese hinsichtlich meiner peroralen Tubage unverhältnismäßig geringer, als bei der oberen Bronchoskopie. Denn das leuchtet auf der Stelle ein, daß es wesentlich leichter ist, ein halbkreisförmig gebogenes Rohr in den Aditus laryngis zu bringen, als einen geraden Tubus, wie bei den dem Tubus der Bronchoscopia superior. Dementsprechend kann ich auch meine Verwunderung nicht zurückhalten darüber, daß die perorale Tubage in ärztlichen Kreisen nicht schon lange bekannt, geübt und große Verbreitung gefunden hat, lange bevor man an eine Bronchoskopie dachte.

Wesentliche Erleichterungen bei der Einführung kann man sich auch mit Hülfe der „autoskopischen Methoden" verschaffen. Der Kirsteinsche Spatel wird gelegentlich mit Vorteil herangezogen und dann wohl auch häufig eine Einführung des Tubus unter dem Auge, ohne palpierenden Finger, möglich sein, namentlich, wenn durch Druck auf die Zungenbasis die Epiglottis aufgerichtet (Reichertsches Princip) ist. Natürlich bleibt die größere oder geringere „Autoskopierbarkeit" des Patienten maßgebend.

Auch der Röhrenspatel kann zur Orientierung Anwendung finden, wenn er auch zur Einführung des Tubus sich nicht eignet. An der Freiburger laryngologischen Klinik bediente man sich für die Bronchoskopie ebenfalls zuerst der dunklen Methode palpando, wobei ein Metallmandrin das Rohrende abschloß; später wurde Kirsteins „Universalspatel" und der „Röhrenspatel" benutzt.

Soweit, was unsere Intubation mit der Bronchoskopie gemein hat, und erstere von letzterer lernen kann.

Gehen wir im Folgenden in der Frage der Einführungstechnik weiter, und bleiben bei dem Momente des Auftreffens des Tubus auf dem Aditus laryngis stehen.

In dem Augenblicke, wo das Rohr das Innere des Kehlkopfs erreicht hat, hört man im Rohre, namentlich wenn der Führungsstab etwas gelockert ist, ein stridoröses Geräusch. Ich finde dieses Phänomen bei Trumpp[1]) als „ein eigentümlich metallisches Geräusch" bezeichnet, „durch den gepreßten Luftstrom erzeugt". Ist man auf

1) Trumpp, l. c.

Irrwegen, z. B. zu weit nach hinten, in den Ösophagus geglitten, so fehlt dies Geräusch bestimmt vollständig.

In manchen Fällen sitzt die Tubusspitze richtig dem Aditus laryngis auf, gleitet aber nicht in denselben hinein: dann schließt ein Krampf die Stimmbänder, und man muß eine Inspiration abwarten und den Tubus etwas lose bewegen — dann gleitet er mit einem Male leicht und von selbst in die Tiefe.

Gewalt darf natürlich bei der Intubation nie angewandt werden.

Ist der Tubus in den Larynx geglitten, so fixiert man ihn etwas mit dem eingeführten Finger, mehr aber hilft man außen mit dem Zeigefinger der anderen Hand, welche den Führungsstab hält, nach. Während man nämlich diesen zurückzieht, schiebt man den Tubus mit dem Zeigefinger nach vorn und hilft ihm in die Tiefe gleiten.

Wichtig ist, wie mehrfach erwähnt, für ein gutes Gelingen der Intubation, daß die einzuführende Tubusspitze etwas nach dem intubierenden Arzte gerichtet ist; zu diesem Zwecke soll die Form des Mandrin ein ungefährer Kreisbogen sein, dessen Schenkel über einen rechten Winkel gebogen sind. Auch ein starkes Heben des Handgriffes des Mandrin befördert das Hereinkommen in den Kehlkopf, wie oben bemerkt wurde.

Anästhesie und Narkose.

Empfehlen wird sich für die Mehrzahl der Fälle eine örtliche Anästhesierung mit Cocain, ungefähr in der Art wie sie die Laryngologen bei Kehlkopfoperationen verwenden, oder andere (Neumeyer[1]) bei Einführung des Brouchoskopes. Letzterer Autor verwendete mit Erfolg eine 20% Lösung von Cocain, und fand diese Konzentration des Anästheticums selbst für die Versuchspatienten in seinen Kursen ausreichend. Von 10 Patienten, die zu Fremdkörperextraktionen bronchoskopiert werden mußten, reusierte Neumeyer in 3 Fällen, die übrigen (allerdings fast alle Kinder) mußte er tracheotomieren, um dann die Bronchoskopia inferior auszuführen (pag. 146).

Anästhesiert wird Rachen, Kehlkopf und Luftröhre; Neumeyer bepinselt nach Einführung des Branchoskopes auch die tieferen Teile der Luftröhre, Bifurkation usw. Die Bepinselung geschieht mit langstieligen Watteträgern, die in einer bestimmten Anzahl und Reihenfolge zur Verwendung kommen.

Ich schließe mich, was die Anästhesierung anbelangt, den Aus-

1) Neumeyer, Über Bronchoskopie. Wiener med. Wochenschr. 1904, Nr. 36.

2) Hartmann, Über einige ösophagoskopische Fälle. Zeitschr. für Chirurgie Bd. LXXI, pag. 594.

führungen von Hartmann[2]) an, die dieser bezüglich der Ösophagoskopie und der hierzu nötigen Anästhesie macht. Autor sagt mit Recht: „Die Kunst liegt bei der Ösophagoskopie weniger in dem Sehen und Deuten des Gesehenen, als vielmehr in der Einführung des Ösophagoskopes, das bisweilen nicht leicht, häufig genug äußerst schwierig, ja unmöglich sein kann".

Bezüglich der Cocainisierung legt er den Hauptwert auf eine systematische Applikation des Cocains. Diese wird in der Weise ausgeführt, daß mittels eines kleinen Tupfers, der an der Krauseschen Pincette angebracht ist, und mit einer 10% Cocainlösung oder einer 15% Tropacocainlösung getränkt (das Tropacocain scheint die unangenehmen, die Mundschleimhaut reizenden Eigenschaften des Cocains nicht zu besitzen) wird, man den Zungengrund, den weichen und harten Gaumen die hintere Pharynxwand anästhetisch macht.

Mit je einem weiteren Tupfer fährt man den rechten und linken Sinus pyriformis hinab. Jetzt nimmt man den Kehlkopfspiegel zu Hülfe und bestreicht mit dem vierten Tupfer unter seiner Führung die hintere Epiglottisgegend, mit dem fünften die vordere Epiglottisgegend, mit dem sechsten und letzten Tupfer den Kehlkopfeingang und den Oesophaguseingang, und zwar letzteren während eines Schluckaktes von seiten des Patienten. Diese Anästhesierung nimmt 3—4 Minuten in Anspruch. Ist dieselbe gut ausgeführt, so empfindet der Patient bei Bewegungen des starren Instrumentes, des Oesophagoskopes, keine Schmerzen, wodurch so leicht die natürliche Angst gesteigert wird.

Was die Bedeutung der Anästhesierung der Sinus pyriformis anbelangt, zitiere ich eine Bemerkung bei Krönlein[1]), der ebenfalls (auf Grund der Beobachtungen von Kronecker) auf die „außerordentliche Empfindlichkeit der Schleimhaut, welche den Raum neben den Stimmbändern auskleidet", hinweist.

v. Eicken bestreicht neuerdings die Teile zunächst mit einer 10% wässrigen Cocainlösung und cocainisiert mit einer 20% alkoholischen Lösung nach. In der letzten Zeit wurde in derselben Klinik dem Cocain meistens 1—2 Tropfen einer 1‰ Lösung von Adrenalinum hydrochloricum (Parke Davis u. Comp.) oder Suprareninum hydrochloraticum (Höchst) zugesetzt, und meinen die Autoren „die Anästhesie auf diese Weise vertieft und nicht unwesentlich verlängert zu haben".

---

1) Krönlein, Operation des Zungencarcinoms.

Nach meinen Beobachtungen und auch denen v. Eickens[1]) scheint eine der Einführung einige Zeit vorausgeschickte Morphiuminjektion (15—20 Minuten) der Sache sehr günstig.

Kunstfehler bei der Einführung.

Wie oben berührt, ist es bei der Intubation absolut nicht angängig, Gewalt anzuwenden. Dementsprechend sollte auch bei dieser unblutigen Operation Blut nicht zum Vorschein kommen. In Wirklichkeit gilt es ja auch bei keiner Phase des Eingriffes Hindernisse zu überwinden. Verfährt man richtig, dann muß der ganze Akt der Operation leicht und gefällig und gewaltlos gelingen; der Induktor muß leicht in der Hand ruhen, die Tube, nachdem sie richtig auf den Aditus aufgesetzt ist, leicht und von selbst in die Tiefe gleiten. Oben wurde bereits eines Ausnahmefalles, des Spasmus des Kehlkopfeinganges, bei dem nur etwas Ruhe und Geduld nötig ist, gedacht.

Die Hauptsache ist, genau in der Mittellinie zu bleiben, und auf der Epiglottis tiefer gleitend, die Spitze der Tube etwas nach vorn, das ist nach dem Operateur zu, zu lenken. Fühlt man genau den Kehlkopf, dann ist die Sache noch leichter. Häufig wird es, namentlich dem Anfänger passieren, daß er den Kehlkopf nicht fühlt. Dem Geübteren passiert dies selten, wobei ich allerdings zugeben muß, daß es doch Fälle gibt, wo auch dieser den Kehlkopf nicht fühlt. Dann liegt immer die Gefahr nahe, von der Mittellinie abzuweichen, namentlich in die seitlich von den Lig. glosso-epiglotticum gelegenen, zwischen der Zungenwurzel und der Epiglottis gelegenen Valleculae mit der Spitze der Tube zu geraten.

Der zweite Fehler ist, wie berührt, der, daß die Spitze des Tubus nicht genugsam nach vorn dirigiert wird. Am besten gelingt dies, falls der Induktior die nötige, über einen rechten Winkel hinausgehende Biegung hat, durch genügendes Heben des Handgriffes des Induktors. Geschieht dies nicht genügend, so gleitet der Tubus leicht über den hinteren Rand des Kehlkopfes in den Oesophagus.

Ist der Tubus durch den Aditus laryngis eingedrungen, so ist ein Abweichen fernerhin wenig mehr wahrscheinlich. Denn in die Sinus pyriformes oder in die Morgagnische Tasche dringt das Tubusende nicht leicht ein.

Beachtet man die gegebenen Vorschriften, so wird der Tubus leicht in die Tiefe gleiten, und der traurige Zufall eines falschen Weges bleibt vermieden.

---

1) Eicken l. c.

Reinigung der einliegenden Tubageröhre.

Begreiflicherweise kann die Tubageröhre, wenn sie längere Zeit in der Trachea liegt, leicht mit Schleim gefüllt werden und sich teilweise verstopfen. Mir scheint dies namentlich der Fall zu sein, wenn die Röhre sehr tief in die Luftwege reicht, namentlich über den Kehl-

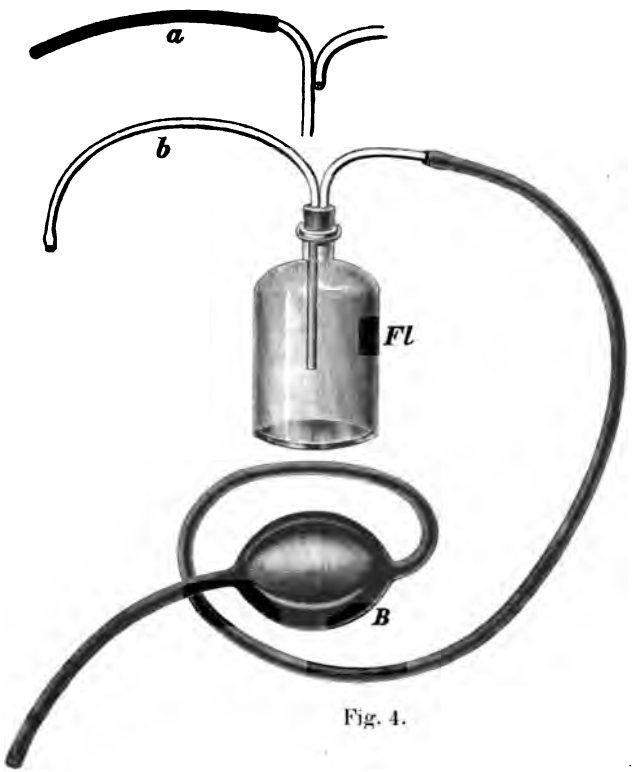

Fig. 4.

kopf hinweg sehr tief in die Trachea. Dann scheint eine sehr intensive Reizung der Luftröhrenschleimhaut, mit stärkerer Sekretion stattzufinden.

Für diese Fälle ist eine Reinigung der Kanüle unerläßlich. Eine solche wäre nun nach der Art Tracheotomiekanülen zunächst mit Hülfe eines Doppelrohres zu erzielen; doch ist ein solcher Apparat umständlich und schwer einführbar.

Einfacher erschien uns eine Reinigung mit Hülfe eines Kanülenbürstchens, wie solche zur Reinigung der Tracheatomiekanülen seit

lange Verwendung finden.[1]) Diese Bürstchen müssen gut biegsam sein und namentlich, damit sie gut in dem Rohre gleiten, an der Spitze eine dickere Kugel tragen, welche ein Sichfangen der Spitze an den Unebenheiten des Spiralrohres ausschließt.

Ein anderer sehr zweckmäßiger Apparat dürfte eine Saugpumpe sein, deren Konstruktion sich an die bei v. Eicken beschriebene (pag. 49. Fig. 6) anlehnt. Sie besteht aus einer Flasche (Fl), aus welcher mittels Saugballons (B) die Luft ausgesaugt wird. Vorn mündet in diese Flasche (Fl) ein rüsselartiges Metallspiralrohr[2]), das luftdicht ist (a), und in die Tubagekanüle eingeführt, den Schleim aufsaugt. Auch ein starres Metallrohr (b), das die Biegung des Metallmandrins hat, würde sich zur Einführung eignen.

Nachbehandlung.

Während die Nachbehandlung der O'Dwyerschen Intubation eine recht umständliche und mit großer Umsicht zu handhabende ist, ist die Nachbehandlung der peroralen Tubage einfach.

Längere Zeit liegen kann das Metallschlauchrohr nur in selteneren Fällen; gewöhnlich macht es zu intensiven Brechreiz und muß beim Aufwachen entfernt werden. Das pernasale Rohr dagegen kann sehr wohl, wie meine Versuche zeigen, stundenlang liegen. Daneben ist sogar die Ernährung in vielen Fällen recht gut möglich.

Das einzig Unangenehme, was ich nach der peroralen Intubation sah, ist eine geringe Empfindlichkeit des Kehlkopfes am nächsten Tag, ebenso eine leichte Heiserkeit. Beides verschwindet aber in kurzer Zeit. Je geübter der intubierende Arzt ist, und je eleganter und rascher er die Intubation ausführt, desto geringer sind die Folgeerscheinungen.

Laryngoskopisch habe ich bis jetzt nicht alle Fälle peroraler Tubage nachgeprüft: Gewiß werden gelegentlich kleine Excoriationen und kleine Blutungen entstehen, die rasch wieder heilen. Es liegen diese Fälle ähnlich, wie die, welche eine obere Bronchoskopie überstanden. Über diese berichtet Neumeyer[3]), daß er „niemals schwerere Läsionen der in Betracht kommenden Teile (Weichteile, Aryknorpel, Luftröhre)" erlebte, obwohl in einigen Fällen die Einführung des Bronchoskops auf erhebliche Schwierigkeiten stieß. „Ich möchte es aber nicht unterlassen", fährt Neumeyer fort „darauf hinzuweisen, daß durch das Bronchoskop leichte Verletzungen der

1) Auch eine gewöhnliche Gänsefeder oder Hühnerfeder kann (laut Versuch) ausreichen.

2) NB. in meiner Ausführung.

3) Neumeyer l. c.

Schleimhaut erzeugt werden können. So wurden in dem Falle 6 bei der Autopsie oberflächliche Substanzverluste der Schleimhaut, an den Stimmlippen und an der Trachea festgestellt, welche sicher durch das Bronchoskop erzeugt worden waren. In einem anderen Falle, es handelt sich um einen Schwertschlucker, der sich mir zur Verfügung stellte, konnte ich nach Vornahme der oberen Bronchoskopie an dem freien Rande der Stimmlippen, und zwar vorzüglich auf der einen Seite, in der Gegend des Processus vocalis oberflächliche Erosionen der Schleimhaut wahrnehmen."

„In dem Falle 5 bestand einige Tage nach Vornahme der Bronchoskopie Schwellung und Rötung der Stimmlippen und leichte Heiserkeit. Im Falle 3 trat am Tage der bronchoskopischen Untersuchung Abends eine geringgradige Temperatursteigerung auf, die vielleicht durch ähnliche kleine Verletzungen der Schleimhaut bedingt war, wie wir sie in den oben erwähnten Fällen durch Einführung des Bronchoskopes zu stande kommen sahen. Die beobachteten Läsionen und Stimmstörungen waren aber durchweg so geringfügiger Natur, daß sie für die betreffenden Patienten keinerlei Folgen hatten. Bei Fall 6, der trotz Entfernung des Fremdkörpers tödlich endete, ist der ungünstige Ausgang sicherlich nicht durch die Einführung des Bronchoskops verursacht worden; die bei der Autopsie gefundenen Abschürfungen an der Schleimhaut konnten unmöglich mit der Entstehung der Lungenentzündung in Zusammenhang gebracht worden.

Auf keinen Fall ist demnach zu fürchten, daß durch eine bronchoskopische Untersuchung eine gefährliche Verletzung der Luftwege erzeugt wird." Soweit Neumeyer.

Aspirationspneumonie und Aspiration bei Tubage unmöglich.

Eine äußerst wichtige Sache ist die Frage, ob die perorale Tubage die Aspirationspneumonie verhindert oder fördert.

Die Antwort auf die Frage ist die folgende:

Schon bei der O'Dwyerschen Tubage machte man die auffallende Beobachtung, daß es bei ihr, obgleich Flüssigkeiten beim Trinken der Kinder häufig direkt in den offenen Larynx gelangen, selten oder nie zu Aspirationspneumonien kommt. Die Erklärung für diese Tatsache gibt Meltzer-New-York [1]) in folgender, recht einleuchtenden Form. „Sowohl Pneumonien, wie überhaupt

1) Meltzer, Verhandlungen des 10. internat. Kongresses. Abt. XII: „Über Intribution des Larynx". Diskussion. Berlin 1890. (Vergl. Trumpp pag. 24).

alle Lungenerkrankungen, die durch Invasion von infektiösen und indifferenten Fremdkörpern hervorgerufen werden, können bei offenstehender Glottis (wie bei der Intubation) gar nicht zustande kommen, weil das Hineingelangen von Fremdkörpern in die feinsten Bronchien nicht durch Aspiration, sondern durch einen rückläufigen Strom bewirkt wird, der entsteht, wenn bei geschlossener Glottis eine energische aktive Exspiration ausgeführt wird, so z. B. beim Husten oder bei der Aktion der Bauchpresse."

Soweit Meltzer. Ich möchte dieser ausgezeichneten Beobachtung, die ich in jedem Punkte unterschreibe, und die ich im Laufe meiner Beobachtungen auch selbst unabhängig von Meltzer gemacht, noch Folgendes hinzufügen:

Meine Intubation mit den langen Metallschlauchröhren leistet hinsichtlich der Aspiration von fremdem Material tatsächlich noch mehr als die O'Dwyersche Tubage. Denn sobald die Metallschlauchtubage liegt, ist jedes eigentliche Hineingelangen von Fremdkörpern in den Larynx unmöglich; unser Tubus nämlich, der bekanntlich so weit als möglich sein soll und den Axitus Laryngis ganz verlegt, verhindert zunächst ein einfaches Einfließen von frem dem Material, namentlich, wenn ein in Frage stehendes Sekret zäh ist, wie z. B. Oesophagusschleim, oder rasch gerinnend wie Blut, oder wie ein Speisebrei bröcklich ist, und in feinere Undichtigkeiten nicht eindringt. Dazu fehlt aber noch des Ferneren (im Gegensatz zu der Sachlage bei gewöhnlichen blutigen Operationen im Munde oder bei Vollgepfropftsein des Rachens mit Mageninhalt bei dem gelegentlichen Erbrechen), nach Einlegen des peroralen Tubus jede Saugwirkung auf die im Rachen weilenden Fremdkörper. Ihre Aspiration in den Larynx ist also physikalisch unmöglich, da die Glottis offen und weitgesperrt ist, und jede Ansaugung zunächst auf die Luftsäule im Inneren des Tubagerohres wirkt, und der Patient sich auf diesem Wege ungestört und leicht sein Atembedürfnis deckt. Sekret und Speisereste im Munde bleiben vom Aspirationsstrom unberührt. Sie liegen selbst bei der lebhaftesten Inspiration unbeweglich im Munde, auch gleichgültig, ob Patient würgt oder erbricht oder hustet.

IV. Indikationen zur Anwendung der peroralen Tubage resp. pulmonalen Narkose.

Die Begriffe einer peroralen Tubage und einer pulmonalen Narkose decken sich, soweit die Klinik in Betracht kommt, bis jetzt vollständig. Ihre Indikationen werden daher wohl dieselben sein, und

ich kann mit Fug und Recht auf die perorale Tubage ausdehnen, was ich über die pulmonale Narkose in den therapeutischen Monatsheften gesagt.[1])

Ich sagte damals ungefähr folgendes: Die Veranlassungen, unter denen ein Operateur sei es vor oder nach eingeleiteter Narkose zur Tubage mittels meiner Rohre greifen wird, sind recht mannigfaltige.

Ich möchte vor allem nicht über das Ziel hinaus schießen und die pulmonale Methode als eine Normalmethode für Narkosen bezeichnen. Ganz im Gegenteil bleibt jede geübte und erprobte Inhalationsmethode voll in ihrem Rechte. Aber es gibt Fälle, in denen man unbestreitbar mit Vorteil zu der peroralen oder pernasalen Tubage greifen wird, in denen man froh ist, dieses Verfahren zu haben. Für diese Fälle vor allem ist es mir darum zu tun, den Vorteil, den man durch die Tubage für die Narkose selber hat, auseinanderzusetzen.

Je mehr Übung jemand in der Tubage hat, desto lieber wird er zur pulmonalen Narkose greifen.

Ihre Vorzüge sind im einzelnen folgende:

1. Zunächst ist der Verbrauch an Chloroform äußerst gering, man braucht nur immer kleinste Mengen auf den Trichter aufzutragen und erzielt doch tiefe Wirkung[2]) und zwar sehr rasch.

Ich kann mich des Eindrucks nicht erwehren, in der pulmonalen Narkotisierung etwas zu machen, was sich häufig wiederholten subkutanen Injektionen vergleicht; bei einer solchen Narkose kann man sich vorkommen, als ob man mittels kleiner Injektionen weiter narkotisierte. Jeder Tropfen aufgetragenen Chloroforms wirkt wie eine injizierte Spritze und wird unmittelbar von der Lunge resorbiert[3]); denn der Luftstrom, der das Rohr passiert, ist breit und massig; man braucht nur das Ohr vor die Öffnung zu halten oder die Hand oder eine leichte Flocke oder eine Feder, um sich von seiner Intensität zu überzeugen, die ganz auffallend ist. Da somit jeder Tropfen zur Geltung kommt, kann man die bekannte Tropfmethode in aller Form durchführen. Noch bessere Resultate als bisher kann ich eventuell durch

---

1) Kuhn, Pulmonale Narkose. Therap. Monatshefte 1903, Sept.

2) Ich habe in 2 Minuten tiefe, für jeden Eingriff ausreichende Narkosen erreicht.

3) Ein großer Teil der Versuche über Mischnarkosen von Kionka. Honigmann usw. sind an tracheotomierten Tieren ausgeführt; somit ist die Applikationsform auf die Lunge dieselbe wie mittels unserer Tubage, also auch pulmonal, und die Versuchsresultate sind ohne weiteres auf unsere Narkosenform übertragbar.

Vervollkommnung meiner Apparate erzielen. Eine solche wäre z. B. die Anbringung eines der Junkerschen Maske nachgebildeten Exspirationsventils, das den Austritt der verbrauchten Luft gestattete und nur die einzuatmende Luft durch den Chloroformtrichter gehen ließe. Eine solche Vervollständigung ist ohne Komplizierung des Apparates möglich, doch für gewöhnliche Narkosen entbehrlich.

Für die tägliche Narkose wird es bei Tubus und Trichter bleiben, welche Einrichtungen einfach sind und vollkommen ihre Zwecke erfüllen.

Weitere Verbesserungen können noch erzielt werden, wenn man mit dem Junkerschen Apparaten, wenigstens Gebläsen, arbeitete oder nach den Apparaten von Kionka, Honigmann, Geppert usw. mit dosierten Chloroformgemischen narkotisierte, oder mittels Brauns Gebläse, mittels dessen abwechselnd Äther und Chloroform zur Anwendung gebracht werden könnte. Ich habe bis jetzt diese Apparate für die pulmonale Narkose nicht angewandt, sehe aber diesbezüglichen Versuchen mit viel Interesse entgegen.

2. Infolge der unmittelbaren Wirkung relativ kleiner Dosen der Narkotika ist dem Narkotiseur die Regulierung der Narkose und die Herrschaft darüber sehr erleichtert, er hält den Patienten gerade immer so tief in Narkose, daß derselbe sich die Operation gefallen läßt. Bekanntlich sind bei der variablen individuellen Empfindlichkeit des einzelnen, wie sie Honigmann feststellte, hierzu ganz verschiedene Mengen und Konzentrationen nötig. Fängt Patient an zu reagieren, so gelingt es leicht, ihn momentan wieder so tief zu bringen, daß die Operation keine Unterbrechung erfährt. Eine größere Tiefe der Narkose, als daß Patient eben nicht reagiert, ist bei der Promptheit des Wiedereinschlafens unnötig; somit ist eine Überdosierung viel mehr ausgeschlossen als bei der Maskennarkose.

Auch andere Narkotika, die seither zu fortgesetzten Narkosen nicht verwendet werden, wie Bromäthyl, Stickoxydul, eröffnen Hoffnung auf Anwendung in der pulmonalen Form. Auch wenn die Zone maniable (Bert), d. i. das Intervall zwischen narkotisierender und letaler Dosis, gering ist, ist unter den geschilderten Verhältnissen die Anwendung möglich. Vergl. die Fälle Nr. 12 u. 13 Gruppe II.

Sehr oft wird man auch mit einer sogenannten „Halbnarkose", die Mikulicz sehr oft für ausreichend zu Operationen erklärt und empfiehlt, auskommen, das ist mit einer Narkose, in der Pat. keinen Schmerz empfindet. wenn auch Kornealreflex und Bewegung nicht völlig aufgehoben sind; denn jede wirkliche Störung, sei es daß

Patient erbricht [1]) oder zu wach würde, kann man bei der pulmonalen Narkose momentan unterdrücken.

3. Wie oben gesagt, ist infolge der Sicherheit in der Beherrrschung der Narkose die Gefahr der Überdosierung bei der pulmonalen Narkose geringer.

Dieser Punkt bedarf noch der besonderen Aufklärung, denn die Zone maniable für Chloroform ist auch individuell verschieden und bei einzelnen Individuen oft sehr klein, und man ist dann als Narkotiseur froh, ohne Störung des Operateurs den Pat. immer an der Anfangsgrenze halten zu können.

Gerade die geringere Gefahr der Überdosierung der Narkose infolge der größeren Narkosenbreite ist es doch gewesen, welche in der letzten Zeit den Äther so populär gemacht und ihm dazu verholfen hat, das Chloroform teilweise zu verdrängen. Wer mit Tubage narkotisiert, wird gerne zum Chloroform zurückgreifen.

4. Ein besonderer Vorzug der pulmonalen Narkose ist ferner der Fortfall der Reflexe von Seite der Nase und der oberen Luftwege.

Wir alle haben schon die Beobachtung gemacht, daß eine Narkose, nach ausgeführter Tracheotomie mittels der Trendelenburgschen Kanüle gemacht, auffallend ruhig und gleichmäßig verläuft (Hahn). Auch bei Tierversuchen fand man sichtlich die direkte Einverleibung des Narkotikums in die Lunge von einem Trachealschnitte aus leistungsfähiger, und Kionka und Honigmann [2]) haben nur nach vorhergegangener Tracheotomie ihre Inhalationsversuche an Tieren angestellt.

Was ist die Erklärung für die bessere Wirkung der Anästhetika nach dieser Methode? Ich glaube, die folgende: Das Chloroform umgeht bei der Trendelenburgschen Anwendungsweise die oberen äußeren Luftwege, die sichtlich von der Natur als Schutz- und Abwehreinrichtungen gegen schädliche Stoffe gedacht sind. Als solche Verteidigungseinrichtungen sind sie zum Schutze gegen stark riechende oder betäubende Substanzen mit besonderer Reizbarkeit ausgestattet, ähnlich wie die äußere Haut, die Cutis, des Menschen, welche bekanntlich relativ sehr empfindlich ist und durch ihre Schmerzempfindlichkeit die weniger empfindlichen tieferen Gewebe vor Läsionen schützt.

Wird die Nase überbrückt und werden sie sowohl wie die oberen

1) Vergl. Kuhn, Berliner klin. Wochenschr. 1903, Nr. 17.

2) Siehe oben l. c.

Kehlkopfabschnitte vor Berührung mit dem Narkotikum bewahrt, so werden die Atmungswege durch das Chloroform weniger beleidigt und die Aufnahme vollzieht sich williger. Über die Reflexe von Seite des Nervus trigeminus später.

Zu dem Wegfall der Reizung der oberen Teile kommt noch bei der trachealen Atmung, daß das in breitem Strome unmittelbar in die weite Lunge mit ihrer großen Resorptionsfläche eindringende Gas sehr rasch zur Aufnahme kommt und prompt zur Wirkung gelangt. Auf diese Weise wird die Narkose nach Tracheotomie so ruhig und gleichmäßig.

Ganz analoge Beobachtungen macht man, wenn man mit Hülfe einer Tubage, sei es einer pernasalen oder einer peroralen Tubage, narkotisiert. Hier sind dann die anatomischen und physiologischen Verhältnisse dieselben wie bei der Tracheotomie, und demzufolge auch die Narkose.

Bekanntlich hat man die Ausbreitung des Trigeminus in der Nase für reflektorische schädliche Beeinflussungen des Herzens verantwortlich gemacht. Um diese Reizungen des Trigeminus auszuschließen, empfiehlt Guérin, einem Tierversuch von Laborde zufolge, die Nasenlöcher zu verstopfen, sei es mit Watte oder Finger oder mittels Klammer.

Andere Autoren De Sanctis und Plergili haben die Methode an sich probiert und empfehlen sie.

Nach Verstopfung der Nase atmet der Narkotisierte nur durch den Mund. Nach unserer Methode der pulmonalen Narkose ist es leichtestens möglich, auf Stunden die Nase ganz abzuklemmen. Der Patient atmet dann allein durch das Tubagerohr. Rosenberg empfiehlt in derselben Absicht, wie soeben ausgeführt, die Cocainisierung der Nase mittels Spray durch Dosen von 0,003 Cocain in jedem Nasenloch. Daß der Einfluß des Trigeminusreflexes auf die Ruhe der Narkose nicht zu unterschätzen ist, ist nach meinen Versuchen wahrscheinlich. Jedenfalls ist der Wegfall desselben bei Anwendung der Tubage ein absoluter.

5. Ein weiterer wichtiger Vorzug der pulmonalen Narkose ist der Fortfall des Würgens und Erbrechens während der Narkose.

Ich habe dieser Frage ein eigenes Kapitel gewidmet [1]), da sie mir für die Chirurgie überhaupt, sei es für Operationen an Mund,

1) Vergl. F. Kuhn, Kein Würgen und Erbrechen bei Narkosen. Berliner klin. Wochenschr. 1903, Nr. 17.

Rachen oder Nase, sei es im Bereiche (vgl. pag. 190) der Bauchhöhle von einschneidender Bedeutung erschien.

Ich bringe hier des Zusammenhanges wegen, was zu wissen mir nötig erscheint, indem ich im übrigen auf den Originalartikel verweise.

Es steht fest, daß zu einer ruhigen Narkose eine bestimmte Tiefe gehört, d. h. mit anderen Worten, daß der zu chloroformierende Patient zwischen zwei bestimmten Punkten, einem Maximal- und Minimalpunkt gehalten werden muß. Dieses Spatium ist die sog. Narkosenbreite (vgl. die Narkosenlinie von Czempin). Erbrechen tritt bei einer gewissen konstanten Tiefe der Narkose unmöglich ein; es kommt erst bei einem gewissen rückläufigen Flachwerden derselben zu stande, in einem Stadium, welches auf der Narkosenlinie zwischen „der weitesten Pupille" und „der bewußten Empfindung" liegt.

Bis zu einem gewissen Grade ist also Erbrechen die Folge einer gewissen Unaufmerksamkeit des Narkotiseurs, und mancher ungeduldig werdende Operateur mag darin eine Rechtfertigung finden, daß der Assistent den erbrechenden Patienten zu wach werden ließ. Der Narkotiseur darf eben den Kranken nicht wach werden, resp. in jenes Stadium kommen lassen, wo er leicht erbricht.

Doch ist dies häufig leichter gesagt als getan. Denn

1. besteht für jede Narkose die Gefahr der Überdosierung, und jeder Narkotiseur wird sich schwer in Acht zu nehmen haben, nicht zu viel des Narkotikums zu geben.

2. Häufig ist es nicht ohne weiteres leicht, den Patienten tief genug in Narkose zu halten, weil der Narkotiseur, gehindert durch den Operateur (z. B. Operationen am Munde) mit seiner Chloroformmaske nicht ankommen kann. Patient wacht auf und erbricht, wenn möglich im unangenehmsten Augenblicke.

3. Endlich ist die allzugroße Reizbarkeit des Patienten, und die zu lebhafte Reflextätigkeit der oberen Luftwege häufig die Ursache, daß man den Patienten nicht „weg bekommt" und die Narkose oberflächlich bleibt. Jedenfalls kann jeder, der viele Narkosen gemacht hat, von Fällen erzählen, die trotz aller Bemühung und Routine des Narkotiseurs eine „miserable Narkose" haben, wo jede Annäherung des Chloroform mit Steigerung der Unruhe beantwortet, und Pressen und Würgen ausgelöst wird.

Ist so die Vermeidung des Würgens und Erbrechens schon nicht leicht, so kommt der Narkotiseur in noch größere Verlegenheit, wenn der Patient erbrochen hat, wenn der Mund voll Speisereste ist und

Aspiration droht und andererseits Patient nicht wieder tiefer in die Narkose zu bekommen ist. Der Narkotiseur ist dann in doppelter Verlegenheit: er soll nicht narkotisieren, um keine Aspiration zu bewirken (da durch Wegfall der Sensibilität in der Trachea die Gefahr wächst), andererseits ist es die tiefere Narkose bekanntlich allein, welche das Erbrechen coupiert.

So zwischen Scylla und Charybdis sehen wir den jungen Narkotiseur in tausend Nöten, und haben gewiß selbst alle schon manchen Schweißtropfen im Angesichte solcher Fälle vergossen.

Wie ganz anders liegen im Gegensatze hierzu die Verhältnisse, wenn ein Patient mittels der Tubage narkotisiert ist! Das Narkotisieren ist tatsächlich dann eine leichte Aufgabe: Mit wie wenig Chloroform bekommt man den Patienten schon tief, und falls er aufgewacht, wieder tief in die Narkose, wie leicht und wie sicher ist das Narkotikum zu applicieren, wie unabhängig ist der Narkotiseur von Mundinhalt, sei es Blut oder Mageninhalt, wie unabhängig von dem Operateur!

Dazu fehlt aber noch, und das ist sehr wichtig, für den Patienten bei einliegender Tubage die Hauptvoraussetzung dafür, überhaupt würgen und erbrechen zu können, nämlich der Schluß der Glottis. Bekanntlich gehört zum Brechakt ein fester Verschluß der Stimmritze: nur unter dieser Voraussetzung kann die Bauchpresse ihre eigentliche Wirkung entfalten, wie uns die Lehrbücher der Physiologie (Landois) melden. So wissen wir alle, daß durch Hervorziehen des Kiefers, und Anspannen der vorderen Partien des Halses (Howard) das Brechen behindert und unterdrückt wird. Der Grund ist, daß durch diesen Handgriff die Stimmritze zum Klaffen kommt. Weitaus am besten wird begreiflicherweise das Klaffen der Stimmbänder durch das einliegende Tubagerohr bewirkt.

Kommt aber trotz einliegendem Tubagerohr etwas hoch, so läßt sich ferner rein mechanisch das Würgen und Erbrechen unterdrücken, sobald das Rohr die Luftzufuhr übernommen hat. Ist dies letztere nämlich zuverlässig der Fall, dann kann man ruhig den Rachen luftdicht und sekretdicht abtamponieren, und zwar dadurch daß man einen Schwamm oder eine Kompresse in den Rachen schiebt. Die Kompresse kommt für gewöhnlich hinter die Gaumenbögen zu liegen. Aber eine noch dichtere und derbere Tamponade ist möglich: man legt einen Schwamm (besser ist nach meinen Erfahrungen auch hier eine angeseilte Kompresse, weil sie besser aufsaugt) tief in die Speiseröhre hinunter; darüber kommen Kompressen zu liegen. So stellt man einen Abschluß her, so fest und so dicht

als man will. Vertragen wird diese Tamponade vorzüglich. Sie behindert sogar bis zu einem gewissen Grade die Übersekration der Schleimhäute der betreffenden Gegend.

Stellt sich in einem unerwarteten Augenblicke Würgen ein, so genügt ein Druck mit der Hand auf die festtamponierenden Kompressen, um jedes Würgen mechanisch zu ersticken und jedes Hochkommen von Speisen unmöglich zu machen. Gleichzeitig beseitigt, wie oben erwähnt, eine erneute Chloroformgabe den quälenden Brechreiz von innen her. Aspiration von Fremdkörpern ist hierbei, wie pag. 177 ausgeführt, unmöglich, die Atmung ist absolut und zuverlässig frei.

6. Die pulmonale Narkose mittels der Tubage bietet absolute Garantie für das Freisein der oberen Luftwege. Dieser Umstand ist wichtig.

Denn die Hauptaufgabe des Narkotiseurs von Beginn der Muskelerschlaffung in der Narkose besteht, wie alle Operateure sich einig sind und es fortwährend betonen, darin, die Atmung zu sichern, vornehmlich das Eindringen von Luft in den Aditus laryngis zu garantieren.

An der Außerachtlassung dieses Punktes kranken viele Narkosen, namentlich alle die von ungeübten Ärzten geleiteten, und wenn Mikulicz von 45 Todesfällen 33 findet, wo die Technik nicht einwandsfrei war, so betrifft diese mangelhafte Technik zumeist die mangelhafte Zufuhr von Luft.

Eine Verbesserung dieser Zufuhr wird gewöhnlich durch Esmarchs Heben des Kiefers bewirkt und damit Heben des Zungengrundes, wobei die glossoepiglottischen Falten die Epiglottis heben und festhalten, falls man auch den Hals an der Vorderseite streckt.

Im anderen Falle sinkt die Epiglottis ventilartig auf den Aditus laryngis. Andere Autoren ziehen die Zunge vor, sei es mit Zange oder Fadenschlinge, oder drehen den Kopf stark nach der Seite.

Trotz aller dieser Kunstgriffe gelingt es nicht immer, die Atmung ganz frei zu bekommen, bald bleiben die Reflexe zu lebhaft und Patient remonstriert fortdauernd, bald tritt Spasmus glottidis ein und ein unausstehliches Giemen begleitet jeden Atemzug.

Wie ganz anders liegen die Dinge mit Zuhilfenahme unserer Tubage. Sobald diese eingelegt ist, ist Spasmus glottidis und Giemen weg. Ein breiter Strom Luft strömt mit Macht in die Tiefe der Lunge und kein unwillkommnes Hindernis ist mehr imstande, die Atmung zu stören. Nicht einmal Zunge oder Kiefer brauchen vorgezogen oder gehalten zu werden, und die Kiefer können so weit geöffnet werden, als man will.

Wichtig und notwendig wird die Verwendung der Tubage sein, wo wir seither wegen Kompression der Trachea tracheotomieren mußten, also bei Struma und Strumektomie. Nach meinen seitherigen Erfahrungen ist es bei starker Kompression der Luftröhre durch Strumen derart, daß die Fortsetzung der Narkose und ein Weiterarbeiten in der Narkose ohne Tracheotomie unmöglich gewesen wäre, mit Hilfe der peroralen Tubage leicht möglich, momentan Luft zu schaffen, die Narkose ungestört und unbeängstigt fortzusetzen und in aller Ruhe die Strumektomie zu vollenden. Selbst nach Vollendung der Operation und nach dem Erwachen kann das Tubagerohr noch stundenlang liegen bleiben; ob dies auch tagelang ginge, habe ich noch nicht versucht.

Ein großer Vorteil dieser meiner Intubation bei den Strumaoperationen gegenüber der Tracheotomie liegt zunächst jedenfalls in der rascheren Ausführbarkeit der Intubation, ein zweiter noch größerer aber in der Keimfreiheit der Wunde, die man sich durch die Tracheotomie zerstören müsste. Dabei leistet die Tubagekanüle das gleiche, wie die Tracheotomiekanüle von König.

Ich kann nicht umhin, bei dieser Gelegenheit etwas näher auf die Bronchoskopie und alles das, was uns Eicken[1]) über deren Leistungen bei Struma erzählt, einzugehen. Gibt uns die Bronchoskopie ausgezeichneten Aufschluß über Art der Verengerung, Sitz und Grad der Stenose, und das Verhalten des noch passierbaren Weges, so gibt uns die Tubage die Mittel an die Hand, diese Verengerung auszugleichen und wenigstens während der Operation zu beseitigen. Daß wir hierbei nicht zu ängstlich zu sein brauchen, habe ich erfahren, und dies scheint auch die Ansicht anderer Autoren zu sein. So sagt v. Eicken (pag. 17): „Selbstredend muß der innere Umfang der Trachea überall größer sein als der des Rohres. Wir brauchen uns aber nicht zu scheuen, in eine etwa durch eine Struma bedingte Trachealstenose mit einem Rohre einzudringen, dessen Durchmesser größer ist als die Stenose breit. Die vorgewölbte Trachealwand weicht fast immer dem leichten Druck des Rohres.“ Dabei ist es ein Vorteil, daß die Schleimhaut der Trachea im allgemeinen nicht sehr empfindlich ist und leicht der Cocainisierung entbehren kann.

v. Eicken reusierte in fast allen Fällen; nur zwei Frauen, die eine mit starker Atemnot, die andere mit einem Herzfehler streikten.

---

1) v. Eicken, Direkte Untersuchungsmethoden, pag. 20.

ebenso kam Autor bei einem Manne von 43 Jahren aus physikalischen Gründen nicht zum Ziele.

Recht wichtig kann unsere Tubage auch in Fällen von retrovisceralen Strumen sein und bei malignen Neubildungen. Bei dieser Gelegenheit kann ich nicht umhin, einen Apparat, den ich in der ersten Auflage des „Handbuch der praktischen Chirurgie", Bd. II, pag. 277, in einer Abhandlung aus der Feder von Hofmeister unter dem Namen: Biegsame Kanüle nach P. v. Bruns abgebildet finde[1]), für mich zu reklamieren.

Das zu der Kanüle verwandte Rohr, welches das Wesentliche und Neue an der Kanüle darstellt (denn ohne dasselbe ist sie die längst bekannte und eingeführte Kanüle von König für tiefsitzende Trachealstenosen), ist durchaus der zu der peroralen Tubage verwandte Metallschlauch und gleicht in der vorliegenden Form, — gekennzeichnet durch ein Spiralrohr, das aus einem Metallbande mit S-förmigen Querschnitte unter Übereinandergreifen der Windungen gewickelt, wird, ohne Einlage von Gummi, — ganz den von mir angegebenen Schläuchen, sodass ich auf ihn Autorrecht beanspruche, sowohl was seine erste Herstellung[2]), als was insbesondere seine Einführung in die praktische Medizin anbelangt. Eine grössere Anzahl von Arbeiten[2])[3]), dann Vorträge und Demonstrationen in der Gießener medizinischen Gesellschaft und auf der 68. Naturforscherversammlung zu Frankfurt a. M. im Jahre 1896 habe ich gerade der Verwendung solcher Metallschläuche in der Medizin und insbesondere ihrer Einführung in alle Körperkanäle des Menschen: Oesophagus, Trachea, Magen, Dünndarm, Mastdarm, Urethra, gewidmet und speciell über die Einführung in die Trachea bereits als Assistent der chirurgischen Klinik in Giessen 1895 an der Leiche umfassende Versuche angestellt. Im Jahre 1900 habe ich dann in einer kleinen Arbeit

---

1) Bergmann, Bruns, Mikulicz. Handbuch der praktischen Chirurgie. 4 Bände. Stuttgart. Enke.

2) F. Kuhn. Die Bedeutung des Metallschlauchprinzips für die praktische Medizin. Zeitschr. für praktische Ärzte. 1896. No. 21.

F. Kuhn. Die Metallschlauchsonde im Dienste der klinischen Diagnostik. Münchener med. Wochenschr. 1896. No. 37, 38, 39 (siehe auch pag. 166).

3) F. Kuhn. Methodik der Metallspiralsondierung. Deutsche med Wochenschrift. 1897. No. 36, 37.

F. Kuhn. Pylorussondierung. Zentralbl. f. innere Med. 1897. No. 24.

4) F. Kuhn. Der Metallschauch bei der Tubage und als Trachealkanüle. Wiener klin. Rundschau. 1900. No. 28.

NB. Weitere Arbeiten siehe S. 163. Anm. Mein Darmrohr hat bereits große Verbreitung gefunden.

in der Wiener klinischen Rundschau[4]) (Ref.: Zentralblatt für Chirurgie 1900 No. 47), sowohl die mit Hilfe des Metallschlauches hergestellte Trachealkanüle — speziell auch die nach der Art der Kanüle von König — als auch die Tubagekanüle für die jetzt vorliegende perorale Intubation in grossen Zügen beschrieben.

Bei Aneurysma wird sie sich aber in jedem Falle strengstens verbieten, wenn wir nicht sehr unangenehmen Überraschungen uns aussetzen wollen. Recht belehrend dürften uns nach dieser Richtung die bronchoskopischen Erfahrungen sein (vgl. v. Eicken).

Soweit über die Tubage bei strumösen und anderen Stenosen der Trachea, und ihre Abhilfe durch die Einlegung des Tubagerohres. Die freie Herrschaft über die Luftzufuhr wird aber noch sinnfälliger in Fällen, wenn, wie oben erwähnt, der Mund des Patienten voll Blut oder Schleim ist und wenn man Situationen vor sich hat, in denen man das Inhalationsmittel mittels der Maske gar nicht applizieren könnte. In solchen Fällen ist die pulmonale Applikation des Narkotikums ein doppelter Gewinn, indem man einerseits sich dank der tiefgreifenden Tubage um eventuelle Aspiration von Mundinhalt und sonst dergl. nicht zu kümmern braucht, andererseits leicht die Möglichkeit hat, von der Lunge aus die Narkose des Halberwachten sofort wieder tief genug zu bekommen, um die Würgbewegung auch zentral zu unterdrücken.

7. Am meisten kommt das Freisein der Luftpassage zur Geltung, wenn man am Munde oder in der Nase zu arbeiten gezwungen ist. Dann ist es, wie bereits erwähnt, einerseits die Gefahr der Aspiration von Blut und Schleim, andererseits die Unannehmlichkeit des Erbrechens, welche den Operateur stört. Auch die Nähe des Chloroformkorbes ist unter Umständen lästig, nicht minder die häufig notwendig werdende Unterbrechung der Narkose.

Das erstere zu umgehen, sind eine Reihe von Vorschlägen gemacht und Methoden im Gebrauch. Ed. Rose empfahl den „hängenden Kopf"; dadurch daß der Mund tiefer zu liegen kommt, als der Aditus laryngis, ist ein Einfließen von Blut in die Luftwege unmöglich. Dabei hat aber das Verfahren den Nachteil hochgradiger venöser Stauung in den Gesichtsteilen und die Umkehr der Topographie. Außerdem ist Erbrechen und Würgen nicht ausgeschlossen.

Ebenso ist es nicht möglich, die Narkose zu einer kontinuierlichen zu gestalten, indem das Arbeiten des Operateurs meistens die Entfernung der Maske notwendig macht.

Um diesen letzteren Übelstand zu beseitigen, sind folgende Vorschläge gemacht: Ed. Rose führt den Schlauch des Junkerschen

Gebläses direkt durch die Nase in den Rachen und betäubt auf diese Weise, indem er Chloroformdämpfe in den Rachen bläst. Ein anderes Verfahren ist von Souchon und Arndt[1]) in Bern ausgearbeitet worden. Es hat die Empfehlung Kochers gefunden (vgl. Kocher, Operationslehre[2]), woselbst eine große Abbildung), und besteht darin, daß mittels eines Gebläses, das dem Junkerschen ähnlich, Chloroformdämpfe oder Ätherdämpfe direkt in die Mund- resp. die Nasenrachenhöhle geblasen werden. Zu diesem Zwecke wird ein hohler Haken in die Mundwinkel gehängt, von wo er bis in den Nasenrachenraum reicht, oder ein Konus mit einem in den Pharyngealraum reichenden Rohr in die Nase gesteckt. Vorherige Einleitung der Narkose erscheint nach Kocher nötig.

Besser als alle diese Schlauchverfahren, die nach unserer Meinung auf dem halben Wege der Frage stehen geblieben sind, dünkt uns die Tubage mit ihrer Rohrleitung bis in die Tiefe der Luftwege. Sie garantiert freie Luftzufuhr ohne Gefahr der Aspiration, erlaubt die Einführung des Chloroforms kontinuierlich zu gestalten und jede Unterbrechung zu vermeiden, ermöglicht das Erbrechen zu unterdrücken und führt, wie keines der anderen Verfahren, in idealer Weise das Narkotikum sofort an die Stelle, wo es angreifen und resorbiert werden soll.

Alle Patienten ertragen nach Einlage der Kanüle Schwämme und große Tupfer tief hinten im Rachen und über dem Zungengrund leicht und dauernd und ohne Reaktion. Dabei ist ein großer Vorteil, daß der in solchen Fällen durch das einliegende Mundspeculum weit klaffend gehaltene Kiefer ebensowenig wie die nach hinten sinkende Zunge die Atmung stört. Weder Kiefer noch Zunge brauchen gehalten zu werden, man kann vielmehr selbst die Nase noch fest verschließen, und die Atmung ist doch ausreichend. Also selbst im Falle, daß man absichtlich alle Luftzuführungswege hermetisch verlegt, übernimmt nach meinen Versuchen das Tubagerohr allein die ganze Luftzufuhr, und zwar in Form ganz ruhiger, kräftiger Atemzüge.

8. Am meisten kommt endlich das bereits des öfteren genannte Freisein der Luftwege in Betracht, wenn Asphyxie droht, wenn Luft- oder Sauerstoffeinblasungen notwendig werden. Unter solchen Verhältnissen hat man in der Tubage einen großen Vorsprung und

1) Arndt, Beitrag zur Technik der Äthernarkose. Korrespondenzbl. f. Schweizer Ärzte 1897.

2) Kocher, Operationslehre. 1897. III. Aufl. Jena pag. 1.

braucht, falls sie bereits ausgeführt ist, die Arrangements bezüglich Lagerung, Offenseins der Luftwege, nicht erst zu ändern: die künstliche Atmung kann umgehend beginnen. Luft oder Sauerstoff kann durch die Kanüle in breitem Strome zugeführt oder eingeblasen werden, gleichgültig ob die Mundhöhle voll Blut oder Schleim ist, ob Patient sitzt oder liegt oder sich in Beckenhochlagerung befindet.

Viele Autoren (Kocher usw.) empfehlen, bei Beginn einer Asphyxie sofort die Tracheotomie zu machen; daß diese, abgesehen von der schweren Verletzung, bei aller Gewandtheit des Operateurs länger braucht, als die mit einem Handgriff ausgeführte Tubage, ist klar.

Wie die Tracheotomie, so fallen auch alle anderen sonst bei der Asphyxie empfohlenen Griffe weg, so die Tractions rhytmées (Laborde), weil der Larynx mit Sicherheit offen ist, das Vorziehen der Zunge und das Halten der Kiefer (Esmarch, Kappeler) ebenso die Inversion, d. i. das Tieferlegen des Kopfes usw.

Man kann, sobald der Tubus liegt, gleich, ob spastische oder paralytische Asphyxie vorliegt, in ausgedehntem Maße zu Sylvesters Methode der künstlichen Atmung schreiten, besser noch zu Schüllers Methode (von Kümmel und Roux lebhaft empfohlen), d. i. dem langsamen kräftigen Emporziehen beider unterer Rippenränder. Bei diesem Handgriff strömt die Luft breit in die Lunge. Durch Kompression des Thorax und Herzmassage sorgt man für die Exspiration und das Herz. Die Sauerstoffzufuhr ist in derselben Weise möglich.

9. Bereits oben wurde kurz erwähnt, wie wertvoll der Fortfall des Würgens bei der Narkose mittels Tubage für die Operationen an der Bauchhöhle sein kann: Mit dem Wegfall des Würgens fällt das lästige Pressen der Bauchdecken weg, wenigstens läßt es sich viel milder und seltener gestalten.

Wie wichtig dies sein kann, weiß nur derjenige, der gezwungen ist, in der Tiefe der Bauchhöhle bei unruhigen Patienten zu nähen, oder massige vorgefallene Darmschlingen in eine enge Bauchhöhle zu reponieren.

Sobald die Tubage liegt, reizt das Chloroform die oberen Luftwege nicht mehr, die Narkose wird ohne Reaktionen von Seite des Patienten tief, die Glottis steht weit offen, die Bauchdecken sind ohne Spannung.

Ich habe Fälle gesehen, wo nach der Tubage die Beruhigung einer aufgeregten und höchsttätigen Bauchpresse geradezu verblüffend war, wo eine stridoröse gewaltsame Atmung sofort ruhig und sanft wurde, wo jedes Pressen aufhörte und der Bauch weich und ruhig wurde.

Casuistik.

Wir teilen die Fälle, in denen wir die Tubage angewendet, ein in solche, in denen wir erst die Methode ausprobieren mußten, und solche, in denen wir das Gelernte zu nutzbringenden Zwecken anwandten.

Darnach unterscheiden wir 3 Gruppen:

1. Fälle von probeweiser Einführung des Tubagerohrs, zunächst ohne Narkose (ohne nachfolgenden operativen Eingriff).

2. Fälle von Einführung des Rohres, ohne allgemeine Narkose, mit oder ohne Gebrauch von Cocain, dann Anwendung der Narkose.

3. Fälle, bei denen erst nach eingeleiteter Allgemeinnarkose der Tubus appliciert wurde; dann Fortsetzung der Narkose.

a) ohne folgende Operationen, b) mit folgenden Operationen.

I. Gruppe. Probeweise Einführung des Tubus ohne nachfolgende Operationen und ohne Narkose.

1. Frau Höhmann, 64 Jahre alt. Gastroenteroanastomie später. Die Aryknorpel sind für den Finger leicht erreichbar, Tubus wird ohne Cocain leicht eingeführt, dabei eine leichte Reaktion von Seite der Luftwege, etwas Husten, dann sofort Ruhe.

2. Frl. H., 50 Jahre alt, Geschwulst am Kiefer. Die Aryknorpel sehr leicht für den palpierenden Finger zu erreichen; das Einführen des Tubus ohne Cocain leicht und mühelos zu bewerkstelligen. Etwas stärkerer Hustenreiz dabei, leichteste Suffocation, aber doch gut vertragen.

3. Herr St., 60 Jahre alt, Magenleiden. Patient ist sehr an Magensondierungen gewöhnt; der Larynx ist für den Finger schwer erreichbar, die Aryknorpel sind nicht fühlbar, die Epiglottis geht aber leicht hochzuschlagen. Der Tubus gleitet auf der hinteren Seite der Epiglottis spielend in die Tiefe, keine Spur von Husten, keine Atemnot; er wird lange gut ertragen.

4. Herr R., 56 Jahre alt, Darmtumor, später durch Operation entfernt. Der Kehlkopf und die Aryknorpel der Palpation nicht zugänglich. Leichte Einführung über der hochgeschlagenen Epiglottis. Geringe Abwehrbewegungen. Patient hat gute Luft, Rohr scheint aber (8 mm) zu dünn. 5 Minuten gut ertragen.

5. Frl. P., 50 Jahre alt. Versuch, ein dickes Gummirohr einzuführen. Derselbe gelingt gut. Etwas mit eingeführtes Wasser erzeugt Husten. Atmung leidlich.

6. Herr Dohle. Rohr ohne Narkoticum eingeführt, ohne Abwehrbewegungen. Anfangs etwas Angst und Zittern, auf Zureden schwinden aber diese, und die Atmung wird ganz frei, ruhig und tief, Tubus wird lange ertragen.

7. Herr Arend. Tubusrohr von 8 mm leicht, ohne Narkose eingeführt, gut vertragen, bleibt mühelos liegen. Gute Atmung, keine Erstickungserscheinungen.

8. Frl. Ibold, 20 Jahre alt. Tubus von 8 mm leicht eingeführt, ermöglicht ausgiebige Atmung, wird lange ertragen. Nachher behauptet Patientin, keinerlei Beschwerden von der Tube und bei der Atmung gehabt zu haben.

9. H. Moog, aus M. Rohr von 10 mm leicht eingeführt, ohne Narkose und ohne Vorbereitung; leicht ertragen, freie Luft.

II. Gruppe. Tubus wird zunächst ohne Narkose eingeführt: dann Chloroformnarkose angeschlossen, zum Teil auch Äther und Äthylchlorid.

1. Frau Weitzel, 72 Jahre alt. Ulcus rodens der Lippe und Wange und des Nasenflügels links.

Intubation: Der Tubus wird sehr leicht eingeführt, in der Stärke von 8 mm; Patientin hustet wenig, keine Suffocationserscheinungen, freieste Atmung. Sofort tritt Toleranz ein, und die Narkose kann beginnen. Nach ca. 3 Minuten ist die Narkose, die nicht von wesentlichen Reizerscheinungen begleitet wird, tief genug, um zur Operation zu schreiten. Chloroform angewendet.

Die tiefen Rachenteile und Mundhöhle werden fest mit Gazecompressen austamponiert, ebenso der Naseneingang und die tieferen Teile derselben. Die Tamponade sehr gut vertragen, ohne Würgen und Erbrechen, ohne Husten und dergleichen. Die Exstirpation des Cancroid, nebst Wegnahme der Ränder des rechten Kiefers und Resektion der linken Nase leicht ausgeführt, die Blutung leicht zu beherrschen, da die Tamponade der Mund- und Rachenteile absolut zuverlässig und die Narkose mittelst der pulmonalen Narkose durchaus tief und gleichmäßig sich gestaltet. Sorgfältige Plastik und Naht.

Bei Herausnahme der Compressen die tiefer liegenden Teile nicht gefärbt, geschweige denn von Blut durchtränkt, also die Tamponade mehr wie ausreichend.

Die Stimme am folgenden Tage nicht heiser, ganz leichte Empfindlichkeit im Kehlkopf.

2. H., 18 Jahre alt, aus Volkmarsen. Exostose an dem hinteren Teil der unteren Muschel.

Intubation: Die Einführung des Metallschlauchrohres von 8 mm recht gut vertragen, keinerlei Opposition von Seite des Patienten, wenig Hustenreiz, kaum merkliche Suffocationserscheinungen. Bis hierher keinerlei Anästheticum, auch kein Cocain oder Morphium.

Beim Ansetzen des Chloroformtrichters keine Abwehrbewegungen oder Hustenreiz oder Erstickungsgefühl; mit wenig Chloroform ist in kurzen Minuten die Narkose tief genug zur Operation. Dabei ist Patient rasch wieder wach und läßt sich, da durch die pulmonale Application des Chloroform die Narkose immer sofort wieder tief genug ist, dieselbe in dieser mäßigen Tiefe halten.

Operation bei Tamponade des Rachens rasch vollendet.

3. Frl. P., Nr. 14. Patientin, ein junges Mädchen, hat große Mandeln und ausgedehnte Nasenrachenpolypen. Die Anwendung der Tubage in diesem Falle ist nicht absolut nötig, aber immerhin recht indiciert und für den Operateur sehr angenehm.

Intubation: Der Tubus ohne Narkose sehr leicht eingeführt (der erste Versuch wegen etwas tief hinten unten stehenden Kehlkopfs gelingt nicht sofort). Etwas Hustenreiz, leichte Suffocation (Rohr 8 mm, jedenfalls für

diesen Fall etwas eng). Doch sind die Belästigungen für die Patientin, obwohl kein Cocain zur Anwendung kommt, gering; Patientin macht, obwohl sie ganz wachend ist, keinerlei Abwehrbewegungen.

Die angeschlossene pulmonale Narkose vollzieht sich leicht, ohne Abwehrbewegungen oder Hustenreiz, ohne Cyanose, und ist in wenigen Minuten sehr tief. Chloroform verwendet.

Alle Manipulationen im Halse gelingen leicht; erst Tonsillotomie links, Tamponade der blutenden Stelle in aller Ruhe und Behaglichkeit, definitive Stillung der Blutung, obwohl diese sehr stark. Dann Ausräumung des Rachens, sehr viel Gewebe unter starker Blutung entfernt; zuerst Tamponade, Stillung der Blutung. Dann sehr gute Übersicht; die Rachentonsille, die unten hängen geblieben, mit querschneidender Schere entfernt, Wegnahme einiger Reste bei guter Übersicht.

4. H. Stein. Intubation mit dickem Rohr von 10 mm Durchmesser; die Einführung geht sehr leicht von statten, noch leichter vollzieht sich die Respiration; Nase, Lippen können zugeklemmt werden; das Rohr genügt, obwohl der Mann sehr groß und stark ist, für die Luftzufuhr vollständig.

a) Zunächst Application von Äther: Es tritt rasch Toleranz ein; eigentlich erfolgt sehr wenig Reaktion von Seite der Lunge, was überraschend ist; kein Husten, keine Vermehrung der Sekretion.

Trotzdem die Ätherzufuhr sehr lange (20 Minuten) fortgesetzt wurde, tritt keine Narkose ein.

b) Narkose mit Chloroform gelingt recht gut. Das Narkoticum gut vertragen.

5. Frl. D., 20 Jahre alt. Incision eines Fingers.

Intubation gelingt recht leicht und rasch ohne Narkose; geringe Reaktion von Seite des Larynx. Das Rohr (8 mm) ist sichtlich etwas dünn, daher Atmung noch neben dem Rohr.

Die Narkose ist nicht sehr ruhig, auch nicht tief genug.

6. Herr B., 35 Jahre alt, aus Warburg. Drüse in der Leiste und an Hals.

Intubation mit 10 mm Rohr ohne Schwierigkeit, zunächst vor der Applikation des Chloroform. Dann Chloroform, Narkose wird sehr tief. Die Atmung ist ganz frei, der Respirationsstrom massig. Stärkere Schleimabsonderung.

Am folgenden Tage Hals etwas schmerzhaft.

7. Frau P., 30 Jahre alt. Endometritis chronica, Curettage.

Intubation im wachen Zustande ohne Mühe und besondere Reaktion der Patientin. Dann Chloroformnarkose begonnen. Bereits in 2 Minuten tiefe Narkose. Mit einigen Cubikcentimetern Chloroform wird Patientin 1/4 Stunde in Narkose gehalten. Der Schlaf ruhig, ohne jegliche Dyspnoe, ohne Würgen.

Der Hals am folgenden Tage etwas schmerzhaft.

8. Frl. Z., 18 Jahre alt. Angioma an Hals, Wange und linkem Ohr. Mittelst Thermokauter zerstört.

Zuerst Cocainisierung, allerdings noch nicht in der ausgiebigen Weise, wie vorne pag. 172 beschrieben. Dann Einführung des Metallschlauchrohres ohne die leiseste Reaktion von Seite der Patientin, kein Husten, kein Würgen, keine Atemnot. Rohr: 8 mm.

Die angeschlossene Narkose mittelst Chloroform ohne jede Gegen-

wehr hingenommen, ohne Husten, ohne Erstickungsgefühl. Schlaf bereits in 1 Minute.

9. Frau Richter (25. Juni 1903). Diagnostische Narkose. Zuerst Tubus ohne jedes Narkoticum eingeführt; er wird sehr leicht vertragen; Patientin hustet kaum. Dann Chloroform appliciert. Nach 2—3 Minuten schläft Patientin bereits tief genug zur Untersuchung. Patientin wacht leicht wieder auf: einige Züge und die Narkose ist wieder tief genug Die Atmung ist bei 8 mm Rohr vorzüglich frei. Keine Expektoration, kein Würgen oder Erbrechen.

10. Frau Siebold (6. Aug. 1903). Diagnostische Untersuchung. Tubus vor Einleitung der Narkose eingeführt, gleitet leicht in die Tiefe, ohne Suffocation, ohne Würgen. Dann Chloroform appliciert: in 2 Minuten eine tiefe Narkose.

11. Herr P. (21. Juli 1903). Der dicke Tubus von 10 mm leicht eingeführt. Die dann folgende Narkose ruhig. Einigemale Expektoration durch den Tubus. Luftzufuhr durch den dicken Tubus äußerst reichlich und massig. Das äußere Ansatzrohr gegen den Trichter ist dünner. Trotzdem ist es, da es nicht ganz luftdicht, zur Luftzufuhr ausreichend. Zeitweises Abnehmen des Ansatzstückes zweckmäßig. Beim Aufsetzen des Trichters mit seinem Verlängerungsrohre ist ein zeitweises Unterbrechen, je nach der Reizbarkeit des Patienten ratsam. NB. Immer wieder Luft ohne Chloroform lassen!! Nicht ersticken!! muß Devise sein.

NB. Das äußere Rohr, zwischen Tubus und Trichter, darf nicht zu dick und weit sein, wenn die Narkose zustande kommen soll; ist das Rohr zu weit, dann entsteht in demselben nicht Luftzug genug, um die Chloroformdämpfe in genügender Concentration heranzuführen.

12. H. Dohle. Die Tubage leicht eingeführt, in der gewöhnlichen Weise, ohne Cocain und ohne Narkose; der Tubus wird gut vertragen.

Alsdann Application von Äther. Patient wird bei der Einatmung des Narkoseäthers unruhig, blau im Gesicht, versucht den Atem an sich zu halten. Trotzdem wird die Narkose mit kleinen Unterbrechungen fortzusetzen gesucht. Nach 3 Minuten Anwendung wird Patient aber nicht ruhiger, sondert vielmehr reichlich Schleim ab, der den Tubus zu verstopfen droht: Schlaf tritt nicht ein.

Der Atemnot wegen muß der Tubus entfernt werden. Am anderen Tage vorübergehend leicht belegte Stimme.

13. Frl. N. Tubus zunächst ohne Narkose eingeführt. Der erste Versuch mißlingt infolge krampfartigen Verschlusses der Glottis bei Berührung der Stimmbänder mit der Spitze des Tubus. Bei Fortsetzung des Versuches gleitet der Tubus unter einigem Giemen und stridorösem Inspirieren leicht in die Rima glottidis, und die Atmung ist frei.

Jetzt wird die Narkose mit Bromäthyl versucht. Nach 5—10 Inspirationen tritt Empfindungslosigkeit ein. Patientin kann ohne Reaktion an den Fingern verletzt werden. Augen offen.

Weiteres Aufträufeln von Bromäthyl: Patientin bewegt Hände und Füße, ballt die Fäuste, scheint aber nichts zu fühlen und merkt nicht, daß sie vom Tische auf einen Stuhl gelegt wird.

Nach Aussetzen des Bromäthyl ist Patientin sofort wieder wach und kann aufstehen.

Am nächsten Tage etwas Halsschmerzen.

III. Gruppe. Tubusrohr in Narkose appliciert, dann die Narkose fortgesetzt.

In einer anderen Reihe von Fällen wurde die Narkose zuerst eingeleitet, und dann in Narkose erst zur Tubage geschritten, resp. erst nach eingeleiteter Narkose die Notwendigkeit erkannt, die Tubage nachträglich anzuwenden. Die Gründe für diese Art des Vorgehens im Einzelfalle können verschiedenartige sein, sei es Rücksicht auf den Patienten, dem man den Tubus im wachen Zustande nicht zumuten will, oder sei es nach eingeleiteter Narkose das schlechte Vertragenwerden des Narkoticums, oder die schlechte Atmung, oder die Örtlichkeit des Eingriffes, welche die Tubage fordern.

Ich führe hier zuerst eine Serie von Fällen an, welche eigentlich noch der Sturm- und Drangperiode der peroralen Tubage angehören. Sie wurden bereits von Krug[1]) in der Wiener med. Wochenschr. mitgeteilt. Entsprechend dem damals noch nicht in allen Teilen kompleten Instrumentarium sind diese Fälle nicht in allen Beziehungen nach Wunsch.

1. Fr. S., 60 J. Leichte Reizerscheinungen bei der Intubation, doch in wenigen Sekunden Toleranz. Respiration frei, keine bedrohlichen Symtome. Dauer eine Viertelstunde.

2. Fr. J., 45 J. Struma. Während der Narkose schwere Suffocationserscheinungen und bedrohliche Cyanose. Nach Ausführung der Intubation wird sofort die Respiration frei, der Stridor verschwindet rasch, ebenso die cyanotische Gesichtsfarbe, so daß die Operation leicht weitergeführt werden kann. Dauer 1 Stunde.

3. Frl. U., 20 J. Patientin reagiert im Anfange mit heftigen Hustenstößen und wird cyanotisch bei der Einführung des Tubus. Aber im Verlaufe von wenigen Minuten tritt Toleranz ein, Patientin respiriert vollkommen ruhig, auch bei Kompression der beiden Nasenflügel. Von Zeit zu Zeit Rasseln in der Trachea. Man geht mit dem Pinsel ein und nach Entfernung des reichlichen Sekrets ist die Atmung wieder ohne Störung. Dauer 30 Minuten.

4. Herr K., 22 J. Keine Cyanose bei der Einführung, ein Hustenstoß, dann absolute Toleranz. Wenig Sekret aus der Trachea. Respiration vollständig ruhig und geräuschlos. Eingehen mit dem Pinsel zwecks Reinigung des Rohres selten nötig. Tamponade des Rachens ohne Reaktion. Dauer 15 Minuten.

5. Herr L., 28 J. Keine Reizerscheinungen bei der Einführung. Keine Cyanose, Respiration völlig geräuschlos. Sekretion nicht zu konstatieren, keine Rasselgeräusche. Reinigung des Tubus nicht notwendig. Die beim Erwachen bemerkbare Aphonie ist am nächsten Tage verschwunden. Dauer 15 Minuten.

6. Herr V., 25 J. Wenige Hustenstöße bei der Intubation, in einigen Sekunden Toleranz. Copiöses Erbrechen[2]), ohne daß Speiseteile n den Larynx gelangen und ohne daß die Lage des Tubus verän-

1) Krug, Die perorale Tubage nach Kuhn. Wiener med. Wochenschrift 1902, Nr. 7.

2) Patient schlief noch nicht, daher Erbrechen.

dert wird. Respiration bleibt frei, auch nachdem die Nase mit einer Klemme komprimiert und der Pharynx ausgiebig tamponiert ist. Bei all diesen Manipulationen ruhige Narkose. Man läßt den Patienten erwachen, um zu prüfen, ob auch dann die Canüle noch vertragen wird. Aber kaum ist Patient bei vollem Bewußtsein, so fängt er an zu würgen und an dem Rohre zu zerren. Deshalb sofortige Extubation. Dauer 20 Minuten. Etwas heiser, am nächsten Tage nicht mehr zu konstatieren.

7. Fr. E., 31 J. In tiefer Narkose gelangt der Tubus ohne Reaktion von Seiten der Patientin in die Trachea. Keine Suffocationserscheinungen. Bei Verschluß von Mund und Nase freie Respiration. Reinigung des Spiralrohres nicht nötig. Eine ausgiebige Tamponade des Rachens ändert die Atmung nicht. Dauer 20 Minuten.

8. Fr. O., 46 J. Intubation ist gut ausführbar, Patientin reagiert in keiner Weise. Die anfänglich vorhandene Cyanose verschwindet rasch. Keine Vermehrung der Sekretion. Verschluß der beiden Nasenöffnungen mittels Klemme. Tamponade des Rachens mit Wattetampons. Respiration läßt nichts zu wünschen übrig. Dauer 30 Minuten.

9. Kind K., 6 J. Canüle von dem dem Alter des Kindes entsprechenden Kaliber. Leichte Cyanose und einige Hustenstöße beim Einführen des Tubus. Doch bald ausgiebige Respiration. Mehrmals copiöses Erbrechen mit einigen Hustenstößen, trotzdem bleibt die Toleranz eine befriedigende. Sekretion reichlich, sodaß eine Reinigung des Rohres öfter vorgenommen werden muß. Abklemmen der Nase und Verschluß der Lippen verträgt Patient ohne Cyanose. Dauer 25 Minuten. Keine Aphonie.

10. Kind E., 3 J. Bei der Einführung ein Hustenstoß, starke Cyanose, keine Respiration während $^1/_2$ Minute, deshalb sofortige Extubation[1].

11. Fr. F., 35 J. Einige Hustenstöße und leichte Cyanose bei der Einführung. Atmen stertorös, reichliche Sekretion und Rasselgeräusche, so daß eine häufige Reinigung des Tubus notwendig erscheint. Im weiteren Verlaufe starke Hustenstöße, die etwas Sputum zutage fördern. Die Respiration wird nicht frei, deshalb Extubation nach 10 Minuten. Hervorgehoben muß werden, daß Patientin an Phthisis pulmonum incip. leidet.

12. Frl. K., 17 J. Geringe Cyanose und wenige Hustenstöße bei der Einführung. Die Canüle wird anfangs im linken, dann im rechten Mundwinkel fixiert. Nach einigen Minuten häufiges Würgen, das sofort sistiert, sobald der Rachen fest tamponiert wird. Zuletzt reichliche Sekretion, so daß Rasselgeräusche und stertoröses Atmen, sowie frequente Hustenstöße auftreten. Erst bei tieferer Narkose und nach Reinigung des Tubus wieder Toleranz. Dauer 20 Minuten.

13. Fr. B., 30 J. Bei Intubation in Halbnarkose schwere Suffocationserscheinungen, so daß die sofortige Extubation indiciert erscheint. Patientin wird tiefer narkotisiert und nun gelingt die Tubage spielend leicht ohne Reaktionserscheinungen. Mäßige Sekretion, hie und da Reinigung mit dem Spiralpinsel. Dauer 20 Minuten.

14. Frl. V., 20 J. Die Tubage wird mit einem Hustenstoß beantwortet, dann erfolgt ruhige, freie Atmung ohne Rasselgeräusche und ohne

1) Rohr reicht zu tief in die Trachea. Dies ist fehlerhaft, namentlich bei Kindern. An dem Rohre fehlte in diesen Fällen der O'Dwyersche Bügel.

Cyanose, ein Zustand, der sich bei Verschluß von Mund und Nase nicht ändert. Der Tubus, der bisher nur bis zu den Chordae voc. reichte, wird nun in die Trachea eingeschoben, wobei mehr Reizerscheinungen zu Tage treten, die aber innerhalb 1 Minute der Toleranz weichen. Sekretion reichlich, Dauer 10 Minuten.

15. Kind G., 5 J. Bei der Intubation schwere Cyanose, Dyspnoe und Suffocationserscheinungen, und sofort werden die auxiliären Respirationsmuskeln in Aktion gesetzt, so daß die Entfernung der Canüle schleunigst ausgeführt wird. Bei der zweiten Einführung des Tubus dieselben Phänomene, doch in leichterem Grade, neben vermehrter Sekretion, deshalb Extubation nach 2 Minuten

16. Herr M., 18 J. Geringe Reaktion, in wenigen Sekunden Toleranz. Starke Sekretion mit lauten Rasselgeräuschen, so daß eine oftmalige Reinigung des Rohres notwendig wird. Keine Cyanose, unbehinderte Respiration selbst bei Verschluß von Mund und Nase. Mehrmals Erbrechen, doch wird dabei die Lage der Canüle nicht alteriert. Dauer 25 Minuten.

17. Frl. H., 18 J. Starke Cyanose bei der Intubation, heftige Hustenstöße. In einigen Sekunden wird die Respiration eine bessere, doch ist eine leichte Cyanose nicht verkennbar, auch tritt starkes Würgen ein, so daß nach 5 Minuten die Extubation vorgenommen wird. Geringe Aphonie.

18. Herr L., 17 J. Keine Reaktion bei der Einführung des Rohres. Ruhige, ausgiebige Respiration mit Verschluß von Mund und Nase und Tamponade des Rachens. Bei tieferer Einführung starker Hustenstoß und Rasselgeräusche. Bald darauf Toleranz. Hie und da Reinigung der Tubus notwendig. Keine Cyanose. Dauer 15 Minuten.

19. Herr D., 23 J. Bei dem Patienten wurde vor einigen Monaten die Tracheoplastik vorgenommen wegen einer in frühester Kindheit nach Tracheotomie entstandenen Trachealstenose. Patient leidet noch an Bronchitis foetida. Intubation. Reichliche Sekretion, eine große Menge übelriechenden Sputums wird durch Hustenstöße herausbefördert. Mehrmals copiöses Erbrechen. Cyanotische Gesichtsfarbe. Patient niest im Anfang der Narkose häufig; sobald jedoch die Nasenschleimhaut dem Reize des Chloroforms durch die Intubation entzogen ist, verschwindet dieses Phänomen plötzlich. Dauer 15 Minuten.

20. Fr. R., 26 J. Keine nennenswerte Reaktion, keine Suffocationserscheinungen, kein Würgen. Respiration vorzüglich, ohne Rasselgeräusche. Dauer 10 Minuten.

21. Herr M., 28 J. Ein Hustenstoß beim Einlegen des Rohres, dann sofort Toleranz. Respiration bleibt beim Ausschalten des Mundes und der Nase vollständig frei. Die Canüle wird sehr gut vertragen, obwohl Patient schon nahezu wacht und auf Anrufen reagiert. Dauer 20 Minuten.

22. Fr. U., 30 J. Keine nennenswerte Reaktion, keine Suffocationserscheinungen, wenig Sekretion, so daß eine Reinigung des Tubus unnötig ist. Dauer 15 Minuten.

Soweit die von Krug mitgeteilten Fälle.

a) Aus der späteren Zeit folgende Fälle.

23. Frl. S. Diagnostische Narkose. Zuerst Narkose mittels Chloroform eingeleitet. Ein 8 mm-Rohr gleitet, nachdem es einen Augenblick auf dem Aditus hängen geblieben, leicht in die Tiefe. Keine Reaktion von

Seiten der Luftwege, kein Husten, keine Atemnot. 8 mm genügend weit für diesen Fall. Beste Atmungsverhältnisse.

24. G. H. 24. Juli 1903. Dicker Tubus von 10 mm. Zuerst Narkose, Einführung des Tubus leicht, gut vertragen, keine Atemnot; Narkose wird rasch tief. Etwas schaumiges Sputum aus dem Tubus. Am folgenden Tage keine Heiserkeit.

b) Narkosen mit folgenden Operationen am Munde oder in seiner Nähe.

Fall 1. Herr M. aus Warburg. 40 J. Tumor der Wange. Der Fall ist zu Beginn nicht zur Tubage bestimmt. Als die Narkose beginnt, hat Patient eine auffallende Intoleranz gegen Chloroform, Patient ist äußerst unruhig, kommt nicht tief genug ins Schlafen.

Daher wird, zum Teil der Blutung wegen, und um die Narkose kontinuierlicher zu gestalten, und um die Maske nicht immer vor dem Munde haben zu müssen, die Tubage ausgeführt. Diese gut vertragen, ohne Reaktionen, ohne Würgen und Husten. Tamponade der Mundhöhle. Aseptische Verhältnisse geschaffen. Glattester Ablauf des Eingriffes. Bei Würgen Druck auf die Kompressen.

Fall 2. Kind R., 4 J. Wolfsrachen. (11. Oktober 1904). Vor 4 Jahren war die Plastik der Lippen gemacht worden, sofort nach der Geburt.

In Narkose wird der Tubus (8 mm) eingeführt. Eigentlich sind 8 mm etwas zu dick. Dementsprecheud gleitet das Rohr auch etwas mühsam in die Tiefe.

Die Fortsetzung der Narkose durch Tubage ist äußerst leicht und bequem. Bei der Ablösung der beiderseitigen Gaumenlappen starke Blutung. Dieselbe ist bei der ruhigen Narkose sehr leicht zu stillen und zu beherrschen. Auch die Anfrischung der Uvula leicht und angenehm, desgleichen die dann folgende Naht.

Das Ergebnis des Versuches ist das, daß die perorale Tubage bei Wolfsrachenoperationen sehr angenehm ist und den Eingriff sehr erleichtert, indem sie die Tamponade besser möglich macht, und eine Kontinuierlichkeit der Operation, ohne die sonst nötigen Pausen zur Narkose möglich macht.

Als Rohrdicke wäre für ein Kind von 4 Jahren 7 mm zu empfehlen.

Fall 3. H.P.P. Carcinoma maxillae superioris ziemlich weit vorgeschritten. München. Operateur: Priv.-Doz. Dr. Gebele. Klinik von Angerer-München.

Patient bekomt 2 ctg Morphium subcutan. Dann Chloroformnarkose; er schläft ruhig ein. In Narkose die Tubage leicht und rasch ausgeführt; glattes Rohr (mit luftdichter Fadeneinlage in demselben) gleitet gut in die Tiefe. Sehr ausgiebige Luft, gute, regelmäßige Atmung.

Der hintere Teil des Rachens mittels einer großen Kompresse dicht ausgefüllt. Darüber eine weitere Kompresse.

Die Freilegung des harten Gaumens geschah von einem Schnitte an der Innenseite des Alveolarrandes längs des Halses der Zähne bis zum letzten Molarzahn; stumpfe Abhobelung des mucös-periostalen Überzuges des harten Gaumens unter beträchtlicher Blutung, bis zur Mittellinie und hinten bis zum Rande des weichen Gaumens.

Es wird tamponiert und gelingt leicht, die Blutung provisorisch zu beherrschen, bis der Oberkiefer aus seinen festen Verbindungen gelöst ist. Auch nachdem dieses geschehen, ist die Beherrschung der Blutung trotz Rückenlage eine vollständige.

Die Naht des Gaumendaches und mit ihr ein vollständiger Abschluß der Mundhöhle ist bequem und in Ruhe möglich. Die Narkose andauernd tief und ohne die geringste Unterbrechung, ohne Würgen, oder Abwehrbewegung.

Nachdem alles fertig, die Naht gemacht, die Tamponade besorgt, wird die Kompresse aus dem Rachen entfernt. Sie ist in ihren unteren Teilen noch nicht einmal blutig, d. h. also, die Tamponade ist eine absolute gewesen.

Meines Erachtens ist die Tragweite unserer peroralen Tubage in Fällen von Oberkieferresektion eine große: die wesentliche Gefahr dieses Eingriffes liegt bekanntlich in der Blutung und in der Blutaspiration. Ist diese beseitigt, ist die Operation eine einfache. Gerade auch in der Schwierigkeit der Beherrschung der Blutung usw. liegt das Widerliche der Operation, die sie dem Operateur und dem Zuschauer verleiden kann. Bekanntlich sind, um das gräßliche Schauspiel der Halbnarkose zu umgehen, andere Verfahren vorgeschlagen: die prophylaktische Tracheotomie, der hängende Kopf. Gegen beide Verfahren bestehen aber selbst wieder gewichtige Bedenken, so der Wegfall des Luftstromes im Munde gegen die Tracheotomie, die ungünstige Topographie und die Stauung gegen den hängenden Kopf.

So, meine ich, müßte vielen Operateuren die perorale Tubage für die Oberkieferresektion sehr willkommen sein.

Fall 4. Fr. S. Carcinoma linguae. Frau von 50 Jahren. Exstirpation in Narkose. Operateur: Dr. Hartmann-Kassel.

Die Tubage, nach vorher eingeleiteter Chloroformnarkose, gelingt leicht: 8 mm-Rohr, wird sehr gut vertragen. Atmung frei. Keine Cyanose.

Zuerst Tamponade der tiefen Teile des Rachens. Dann kräftiges Vorziehen der Zunge mittels Museuxscher Zangen. Der Tumor wird mit raschen Schnitten excidiert, die Hauptgefäße werden rasch gefaßt, umstochen und die Ränder vernäht.

Die Beherrschung des Wundfeldes ist bequem und vollständig, Patientin absolut ruhig.

Tamponade in den tieferen Abschnitten kaum blutig.

Fall 5. H..... Tumor an der Innenwand der Mundschleimhaut und im Masseter.

Tubage mit 10 mm-Rohr geht glatt von statten. Tamponade des Rachens.

Die Beherrschung des Wundfeldes, die Wahrung seiner Keimfreiheit ist eine vorzügliche; die Narkose ist tief und ruhig; die Naht leicht und bequem.

Fall 6. München, 31. Oktober 1904. P. 14 Jahre. Chirurgische Klinik Herr Geheimrat Prof. Angerer.

Herr Geheimrat v. Angerer hatte die Liebenswürdigkeit, sich für die Intubationsmethode des Näheren zu interessieren. Bereits einige Monate vorher war von Herrn Privatdozent Gebele (siehe oben Fall 3) ein Oberkieferkarzinom unter Tubage mit viel Beifall in seiner Klinik entfernt worden. Leider lag zur Zeit kein passender Operationsfall, der sich gerade zur Intubation gut geeignet hätte, in der Klinik.

Das 14jährige Kind, das eine Operation am Beine zu überstehen hatte, vertrug Tubagerohr 8 mm sehr gut. Die Einführung war leicht und beschwerdelos. Die Atmung während der circa 3/4 stündigen Operation einwandsfrei.

Fig. 5.

Aus Therap. Monatshefte 1902, Oktober.

Einführung des Tubus ohne Schwierigkeiten. Glatte, tiefe Narkose mit sehr wenig Chloroform durchführbar. Atmung sehr gut frei. Sekretion in der Canüle = 0. Narkosedauer ca. 1 Stunde.

Das Verfahren fand ungeteilten Beifall sowohl bezüglich der Einfachheit der Methode als bezüglich seiner Leistung und Perspektive. Die Apparate wurden in das Inventar der Klinik einverleibt.

Fall 7. Ebenso fand das Verfahren die Anerkennung von Herrn Geheim. Medizinalrat Prof. Trendelenburg nach einer Demonstration desselben an einem narkotisierten jungen Mädchen in der chirurgischen Klinik in Leipzig.

Exzellenz Geheimrat Czerny, der die Güte hatte, sich die perorale Tubage, zunächst ohne Überdruck, an Patienten zum Zwecke von Operationen, in seiner Klinik in Heidelberg demonstrieren zu lassen, war von dem Ergebnis der Demonstration an 3 Patienten sehr befriedigt

und angenehm überrascht von der Leichtigkeit, mit der die Rohre von den Patienten vertragen worden. Er hält auf Grund seiner Beobachtung die Methode für blutige Operationen an den Kiefern, dem Gaumen, der Zunge, für sehr leistungsfähig und für den Operateur wegen der Möglichkeit einer horizontalen Lage des Patienten, wegen der Herrschaft über Blutung und Atmung und in Anbetracht der auf diese Weise garantierten Ruhe des Arbeitens für äußerst angenehm. Herr Geheimrat gestattete mir, sein Urteil hier anzufügen.

Die Fälle, die ich in der Heidelberger Klinik zu narkotisieren die Ehre hatte, waren folgende:

Fall 8. Frau von ca. 50 Jahren. Sarkom des Oberkiefers links. Operateur: Exzellenz Czerny. 12. 1. 1905.

Befund: linke Oberkiefergegend stark aufgetrieben; auch die Haut nicht mehr verschieblich. Der Tumor reicht innen weit nach hinten.

Operation: zuerst Morphiuminjection 0,01, dann die Chloroformnarkose ziemlich tief eingeleitet. Dann Intubation. Dieselbe ohne jegliche Reaktion vertragen. Atmung ganz frei. Ausführung der Resektion nach Freilegung. Jochbein mit Gigli, os pulatin mit Stichsäge durchtrennt, das übrige mit Meißel. Die Mundhöhle vor ihrer Inangriffnahme mit 1 Compresse ziemlich fest austamponiert. Die Atmung ist dauernd ganz frei; die Narkose tief und gleichmäßig, sehr ruhig. Nicht das leiseste Unruhigwerden während der ganzen Operation. Einmal Spuren von Blut erhustet (NB. die Tamponade ist nicht sehr fest; deshalb dringen Spuren von Blut nach unten.)

Dauer der Operation ca. 1 Stunde. Chloroformgebrauch sehr gering.

Nächste Tage gutes Befinden. Lunge bleibt intakt.

Fall 9. Heidelberger Klinik. Operateur: Privatdozent Dr. Engelken.

Frau von ca. 50 Jahren. Submaxillartumor. Da der Tumor den Racheneingang etwas comprimiert, ist die Einführung der Tubage etwas schwieriger. Gelingt aber trotzdem sofort. Atmung ganz frei. Glatte Narkose. Dauer $^3/_4$ Stunden. Später gutes Befinden gemeldet.

Fall 10. Heidelberger Klinik. Operateur: Privatdozent Dr. Engelken.

Mann von ca. 30 Jahren. Typhlitis oder Gallensteine. Die Intubation gelingt unschwer. Im ersten Momente der Einführung etwas Cyanose; dieselbe verschwindet nach einigen Augenblicken. Dann Atmung ganz frei. Die Tubage gut vertragen, weder Würgen noch Erbrechen. Patient braucht etwas mehr Chloroform, um ganz weg zu sein, und vor allem, um seine Bauchdecken zu erschlaffen. Dauer $1^1/_2$ Stunden.

Befinden später gut.

Als weitere Fälle gehören hierher und lasse ich an dieser Stelle folgen, die 4, die mein Assistent Dr. Floren[1]) unter anderen in den Therapeutischen Monatsheften mitgeteilt hat.

Fall 11. Fr. K..., leidet an einer luetischen Perforation des harten Gaumens. Zuerst Inunktionskur von einigen Wochen Dauer. Entfernung

---

1) Floren, Zur Casuistik der pernasalen und peroralen Tubage. Therap. Monatshefte 1902, Okt.

eines Sequesters aus der Perforationsöffnung; derselbe rührt vom Dache des Gaumens und dem unteren Teil des Vomer her. Es entsteht eine große Kommunikationsöffnung zwischen Mund und Nase.

26. April 1902 Operation. Plastischer Verschluß der markstückgroßen Öffnung unter Anwendung der Tubage. Dieselbe in Narkose appliciert, in der gewöhnlichen Weise. Intubation geht glatt von statten; Atmung sofort ganz frei. Rachen war mittels O'Dwyerschen Speculums offen gehalten, die Zunge etwas vorgezogen. — Nachdem dann die Rachenhöhle mit einer sterilen Kompresse vollkommen fest austamponiert worden, wurde die Operation in gewöhnlicher Rückenlage begonnen. 2 seitliche große Periostschleimhautlappen losgelöst; starke Blutung, durch weitere eingeführte Kompressen leicht beherrscht. Öftere Anläufe zum Würgen und Erbrechen ebenfalls durch diese starke Tamponade und energischen Druck auf dieselbe coupiert. Naht der Wundränder.

Bei der Entfernung der Tamponade die untersten Partien derselben kaum blutig gefärbt.

Fall 12.. Herr M. aus K. Carcinom der Wange.

Tubage nach eingeleiteter Narkose; dieselbe sehr glatt und leicht bewerkstelligt, gut vertragen, ganz freie Atmung. Tamponade des Rachens; Würgbewegungen durch Druck auf diese Tamponade unterdrückt, gleichzeitig immer sofort wieder Chloroform gegeben; diese pulmonale Applikation bringt die Narkose jedesmal sofort wieder tief. (Vergl. pulmonale Narkose).[1])

Die Exstirpation des Carcinom gelingt leicht. Naht, auch der Schleimhäute bei absolutester Asepsis möglich.

Fall 13. Herr M. aus Wildungen, 25 Jahre, leidet seit Jahren an Peritonsillitis und Tonsillitis, die zu dicken, knorpelartigen Wülsten im hinteren Rachen, namentlich in der Gegend der Gaumenbögen geführt hatten: daneben jetzt abscedierende Herde auf und in den Tonsillen, und auf dem rechten vorderen und hinteren Rachenbogen. Operation 17. Juli 1902. Einführung der Tubage in Narkose; leicht vertragen, ohne Reaktion, ohne Cyanose; die Narkose gleichmäßig tief, ohne die leichteste Unterbrechung, pulmonal, zu Ende geführt.

Das Arbeiten bei halbsitzender Haltung des Patienten in der Tiefe des Rachens angenehm und leicht; Tamponade der tiefsten Rachenabschnitte, dann Abtragung der Wülste in mehreren Stücken mittels Skalpell. Die Blutung äußerst stark, da die Gewebe sehr stark entzündet und die Schnittflächen sehr ausgedehnt. Ohne Tubage mußte der Operateur der Blutung wegen in große Verlegenheit kömmen; auch hätte die Ruhe zur Entfernung mehrerer Portionen gefehlt und die Vollständigkeit hätte wegen mangelnder Übersicht sehr gelitten. Auf dem Wege der Tubage konnte immer wieder die Blutung gestillt, und dann konnten reststandige Teile entfernt werden, mit eben derselben Gründlichkeit wie an Organen auf der Oberfläche des Körpers. Die Blutung stand auf Kompression, die Atmung war ganz frei, die Rachentamponade funktionierte vorzüglich, die Narkose war tief und ruhig, Würgen wurde durch Druck auf die Kompressen unterdrückt.

---

1) Kuhn, Über pulmonale Narkose. Therap. Monatshefte 1903, Nr. 10.

So wurde zunächst die rechte Seite in Ordnung gebracht. Dabei lag das Rohr links; dann wurde es rechts gelegt und die schwächere linke Tonsille entfernt. — Der Blutung wegen erschien der Thermokauter angebracht; derselbe sehr bequem in Anwendung gezogen und alle blutenden Teile damit bestrichen.

Fall 14. Frl. D. aus Körbecke, mit stark vergrößerten Tonsillen und starken Wucherungen an der hinteren Rachenwand.

Zunächst Narkose. Patientin ist sehr cyanotisch, verträgt das Chloroform schlecht; daher die Tubage angewendet; dieselbe geht leicht von statten: nach Eindringen des Tubus in den Larynx weicht die Cyanose momentan einer frischen rosigen Gesichtsfarbe, die Atmung wird ruhig und gleichmäßig und tief.

Exstirpation der Tonsillen. Stillung der Blutung leicht und absolut. Revision der Schnittstelle und leichte Korrektur derselben; ebenso Entfernung der Rachenmandeln, alles unter Tamponade der hinteren Rachenteile, bei gewöhnlicher Rückenlage.

Fall 15. Fr. H., 60 Jahre alt, litt an einer großen, in letzterer Zeit stark gewachsenen Struma parenchymatosa. Stärkste Atembeschwerden, namentlich in Rückenlage, legten der Patientin selbst den Wunsch einer Operation nahe. Die Untersuchung ergab eine sehr starke Vergrößerung sowohl der beiden seitlichen, wie auch des mittleren Schilddrüsenlappens. Bei der Operation zeigte sich schon gleich zu Beginn, daß Patientin die nach gewöhnlicher Methode ausgeführte Chloroformnarkose nicht vertragen würde. Die livide Verfärbung des Gesichts, die schon bald darauf eintretende hochgradige Cyanose, der stärkste Stridor zwangen uns, die Narkose zu sistieren. Doch die Tubage sollte uns bald aus der Verlegenheit helfen. Momentan hörte der Stridor auf, die tiefblaue Gesichtsfarbe wich einer frisch rosigen, die Atmung wurde ruhig und gleichmäßig tief. Nach geringen Chloroformgaben war die Narkose tief genug, um die Operation ohne Unterbrechung in größter Ruhe durchführen zu können. Bei der naheliegenden Gefahr, daß die durch Druckatrophie stark usurierten Knorpelringe der Trachea nach Entfernung des Tubagerohres collabieren und den Luftweg versperren würden, wurde das elastische Rohr auch nach der Operation noch an seinem Platze gelassen, mußte aber etwa nach 1 Stunde entfernt werden.

c) Tubage bei sogenannter „schlechter Narkose".

Ich erwähnte schon oben (Fall 14) einen Fall, in dem nach Einleitung der Tubage die Atmung besser wurde, und die Toleranz für Chloroform größer.

Derartige Fälle will ich im folgenden noch mehr bringen.

Fall 16 Herr K. aus Cassel wurde am 1. Mai 1902 wegen Cholelithiasis operiert. Die anfangs ohne Tubage ausgeführte Narkose erwies sich bald als unzureichend zur Durchführung der Operation. Ein fortwährendes Anstrengen der Bauchpresse, fast continuierliche Würg- und Brechbewegungen, die bei weiteren Gaben von Chloroform einer sehr starken Atemnot, einer beängstigenden Cyanose den Platz räumten, kurz eine nicht nur für Laparotomien, sondern auch im allgemeinen sehr schlechte Narkose zeigte uns die Tubage indiciert. Dieselbe gelang sofort; erst zwei tiefe Atemzüge, welche deutlich hörbar große Luftmengen durch das Metallrohr

inspirierten, dann eine ganz ruhige Atmung. Die Gesichtsfarbe, welche noch gerade vorher stark livid cyanotisch gewesen war, wurde momentan eine frisch rosige, der Puls wurde voller und langsamer, alle früheren unangenehmen Begleiterscheinungen der Narkose waren weg. Zwei im Laufe der Operation noch auftretende Würgbewegungen konnten durch sofort aufgeträufeltes Chloroform wieder schnellstens unterdrückt werden. Ohne jegliche weitere Beeinträchtigung von seiten der Bauchpresse usw. konnte der Operateur die Cholecystostomie ausführen, etwa 150 kleinere Steine aus der Gallenblase entfernen und nach genauem Abtasten der tiefen Gallenwege auch aus diesen noch drei Concremente ans Tageslicht befördern.

Fall 17.. Fr. St. aus Cassel, litt seit längeren Jahren an Haemorrhoidalbeschwerden. Bei der Aufnahme konnte man sehr starke Haemorrhoidalknoten am unteren Teil des Rectums diagnosticieren.

Die Indication zur Tubage ergab sich auch hier erst während der Operation aus der sehr unruhigen Narkose. Eine mehrmalige starke Cyanose, ein stetes Würgen und Pressen erschwerten die Operation. Nach ganz leichten Reaktionserscheinungen bei der Einführung des elastischen Tubus verschwand fast momentan die tiefblaue Verfärbung des Gesichts, ein breiter Luftstrom ging durch den Schlauch, kein Würgen, kein Brechen und Husten störte den weiteren Verlauf der Operation.

Mit Leichtigkeit konnte man die Narkose in mittlerer Tiefe halten, die Excision und teilweise Kauterisation der Haemorrhoiden wurde ohne die geringste Gegenwehr von seiten der Patientin vertragen.

Fall 18. Frau H. aus C., 29 Jahre alt, litt seit 4 Jahren an Cholelithiasis. Anamnese und objektiver Befund ließen auf Steine in der Gallenblase schließen. Patientin wurde bei der am 19. August 1902 stattgehabten Operation zuerst nach der gewöhnlichen Methode narkotisiert; ein stärkerer Stridor der Patientin ließ schon bald die Unzulänglichkeit jener Methode vermuten. Als der Operateur die Leibeshöhle eröffnet hatte, wurde seine Arbeit in derselben durch ein continuirliches Pressen von seiten der Kranken derart erschwert, daß man eiligst zur Tubage griff. Während vorher trotz starken Kiefer- und Zungenvorziehens fortwährend ein giemendes, stridoröses Atemgeräusch, welches zusammen mit der angestrengtesten Respirationstätigkeit auf einen Glottiskrampf hinwies, dem Narkotiseur Sorge gemacht und seine ganze Aufmerksamkeit in Anspruch genommen hatte, konnte er jetzt nach Einführung des Tubagerohres ruhig und ungestört weiter arbeiten: die blaue Verfärbung des Gesichtes war verschwunden, Lippen rot, Atmung gleichmäßig und leicht, keine Spur mehr von Pressen oder Drängen am Leibe. Die Ruhe war doppelt angenehm; denn nach dem Befunde an der Gallenblase zeigte sich die Exstirpation derselben angezeigt. Dieselbe wurde ausgeführt.

Noch einen Fall muß ich anführen, der die Bedeutung der Tubage bei Narkosen und ihre ungewöhnliche Hilfeleistung in gewissen Fällen in ein noch grelleres Licht rückt.

Fall 19. Herr K. aus Cassel litt seit 4 Monaten zeitweise an Blinddarmbeschwerden. Da Patient einen operativen Eingriff wünschte, so entschloß man sich, denselben auszuführen, trotz der nur relativ gegebenen Indication und obwohl eine bestehende chronische Bronchitis an eine nachträgliche Gefährdung durch eine Pneumonie denken ließ. Schon

im Beginn der Narkose zeigte der Kranke eine außergewöhnlich starke Idiosynkrasie gegen Chloroform. Stärkere Hustenstöße, abwechselnd mit oberflächlicher und sehr mangelhafter Atmung, eine fortwährende Cyanose, sich steigernd bis zur Asphyxie, ein stetes Würgen und Brechen, das war das wenig aussichtsvolle Bild, das die Narkose trotz geschicktester Handhabung uns darbot. Obwohl man über den Lungen diffus ein lautes Rasseln hörte, ein Symptom, welches unsere Befürchtungen betreffs der Durchführung der Operation immer mehr steigerte, wurde beschlossen, zur Tubage zu schreiten. Gleich nach der ohne weitere Reaktionserscheinungen erfolgten Einführung des elastischen Rohres entleerte Patient durch dasselbe etwa 150 ccm seröse Massen unter Hustenstößen. Nach der Entleerung dieses Sputums, das sich sichtlich aus Mund- und Bronchialsekret zusammensetzte und aus aspiriertem Blut, das wahrscheinlich von den Manipulationen an der Zunge — (Anlegen einer Schlinge zum Vorziehen der Zunge) — herrührte, verschwanden sogleich alle geschilderten beängstigenden Symptome; kein Würgen, Brechen oder Husten störte die Narkose mehr, die hochgradig cyanotische Gesichtsfarbe war gewichen und die Operation hätte nunmehr sicher ohne größere Beeinträchtigung durch unangenehme Begleiterscheinungen seitens der Narkose durchgeführt werden können, wenn nicht jene soeben noch höchst bedrohlichen Erscheinungen am Respirationstractus und die sachliche Überlegung, daß eine nur relativ gegebene Indikation zur Operation die damit verbundene Gefahr einer Pneumonie nicht aufwiegen könnte, uns zum Abstand von der Operation und der notwendigen Durchtrennung der für die Atmung wichtigen Bauchmuskulatur bestimmt hätte.

d) Tubage bei Bauchoperationen.

Wie wir soeben aus den Fällen 16, 18 u. 19 ersehen, kann gelegentlich die Tubage von nicht gewöhnlichem Werte für Operationen an der Bauchhöhle sein. Bekanntlich gibt es Fälle, die bei aller Routine des Narkotiseurs nicht in eine ruhige Chloroformnarkose zu bringen sind, die würgen und pressen und den Operateur ungemein stören und belästigen. In solchen Fällen kann die Tubage Wunder leisten, wie aus den Beispielen hervorgeht. Ich habe an anderer Stelle [1]) mich über dieses Thema verbreitet und füge hier nur Folgendes noch an. Der einzige Grund, der einen Operateur bei solchen Fällen sehr turbulenter Narkosen mit stärkster Spannung der Bauchdecken abhalten kann, nicht zur Tubage zu greifen, ist der, daß er vielleicht nicht den Assistenten hat, der sie ausführt. Denn selbst sie ausführen zu müssen, kann für einen Operateur an der Bauchhöhle einen Aufenthalt bedeuten.

Ist die Narkose aber in geschickter Hand, die sich der Tubage- oder Bronchoskopiefrage bereits etwas angenommen, dann rate ich stets zur Tubage. Denn die kleine Umständlichkeit wird reichlich durch die weitere Ruhe in der Narkose aufgewogen.

---

1) Kuhn, Pulmonale Narkose. Therap. Monathefte 1903.

Anhang.

Pernasale Tubage.

Zum Schlusse dieser Abhandlung möchte ich noch, rein kasuistisch die Fälle in Kürze anführen, in denen ich pernasal die Tubage einführte.

Es überrascht, mit welcher Selbsttätigkeit das Rohr, wenn es durch die Nase mittels eines halbkreisförmigen Mandrins geführt wird, auf dem Kehlkopfeingang auftrifft und mit nicht großer Mühe in denselben hineingleitet.

Eine gewisse Grenze ist in der Rohrweite gegeben. Rohre über 8 mm sind schwer durch die Nasengänge einführbar und werden ohne Narkose in der Nase nicht ertragen.

Ich demonstrierte verschiedenfach zugereisten Kollegen die Methode, die jedesmal rasch und mühelos gelang. Die betreffenden Fälle sind hier nicht aufgeführt.

I. Fall. Frl. B. aus Cassel, 68 Jahre alt, wurde am 31. Juli 1902 wegen einer Periostitis der linken Unterkieferhälfte operiert. Da man sich die Mundhöhle vollkommen freihalten wollte, so wurde statt der peroralen die pernasale Tubage gemacht. Zuerst orientierte man sich mittels Sonde über die Weite der Nase, dann wurde der ca. 25 cm lange elastische Tubus mit stärker gekrümmtem Mandrin leicht und ohne Störung durch den linken unteren Nasengang eingeschoben, bis er vom Munde her deutlich fühlbar war; darauf Tieferleiten des Tubus vom Munde her mit der linken Hand bis über die Aryknorpel, sehr leichtes Einsenken in den Larynx und Entfernung des Führungsstabes. Kein Hustenstoß, keine Würgbewegung wurde ausgelöst. Der Rachen konnte bis zum absoluten Abschluß fest austamponiert werden, indem zuerst ein Schwamm mit Faden, dann mehrere Kompressen über den Zungengrund gegen die hintere Rachenwand gedrückt wurden. Dem Operateur war es nunmehr ein Leichtes, die Operation schnell zu vollenden. Nach der Operation wurde der Tubus noch 2 Stunden am Platze gelassen und sehr gut vertragen; indessen hätte man denselben wohl noch viel länger ohne Beschwerden oder auffallende Unbequemlichkeiten liegen lassen können, zumal auch Flüssigkeiten ohne Anstand genommen wurden und vereinzelt auftretende Würgbewegungen ohne Erbrechen abliefen.

II. Fall. Frau W. aus H., 53 Jahre alt, wurde am 4. September 1902 wegen eines seit Jahresfrist bestehenden Sarkoms des linken Unterkiefers operiert. Zur Narkose wählten wir zuerst 20 ccm Bromäthyl, um auf eine möglichst ungefährliche Weise die Empfindung der Patientin soweit herabzusetzen, daß man die Tubage ohne Reaktionserscheinungen ausführen konnte. Die Einführung des Tubus durch den linken unteren Nasengang ging denn auch, nachdem man etwa 1 Minute lang das in 2 Malen auf die Maske gegossene Aethylbromid hatte einatmen lassen, vollkommen glatt und leicht von statten; sofort hörte man die Atemluft deutlich das elastische Rohr passieren. Das nunmehr angewandte Chloroform gelangte mit den regelmäßigen Atemzügen direkt in die Lungen, und so bedurfte es nur sehr geringer Gaben und sehr weniger Augenblicke, um die Narkose tief und vollkommen ruhig zu gestalten. Mit Bequemlichkeit konnte der die Narkose leitende Assistent seines Amtes walten, da er einerseits vom Ope-

rationsfeld sich vollkommen fern halten konnte, andererseits die Atmung durch den auch in geringster Stärke an dem elastischen Rohre wahrnehmbaren In- und Exspirationsstrom kontrollieren konnte. Noch größere Vorzüge erwuchsen dem Operateur selbst; der Rachen war tamponiert, zuerst mit 2 an einem Faden befestigten Schwämmen, dann mit 1 Kompresse. So ging die Operation leicht von statten.

III. Fall. Frl. Schmelz. Diagnostische Untersuchung.

Pernasalé Applikation des Tubus während der Narkose. Diese erst mittels Chloroform eingeleitet. Rohr von 8 mm geht L. nicht, wohl aber R. durch den unteren Nasengang, gleitet dann in den Nasenrachenraum und von hier bei entsprechender bogenförmiger Biegung des Mandrin direkt automatisch auf den Larynx. Dort hängt es einige Augenblicke. Unter Zuhilfenahme des eingeführten Zeigefingers der linken Hand, der die Tubusspitze vom Munde her etwas lenkt, gleitet der Tubus in den Kehlkopf hinein. Atmung sehr gut Der Rachen kann komplet tamponiert werden. Das Rohr bleibt nach dem Aufwachen noch circa 1 Stunde in situ liegen.

Soweit die perorale Tubage ohne Druck. In einem folgenden II. Teil werde ich die perorale Intubation mit Überdrucknarkose bringen.

IX.

Aus der chirurgischen Abteilung des Allgemeinen Krankenhauses Hamburg, St. Georg. (Oberarzt Dr. Wiesinger).

Über einen Fall von intra- und extracraniell gelegenem Echinococcus.

Von

W. Schlagintweit,
Secundärarzt.

(Mit 10 Abbildungen).

Im Jahre 1903 kam auf der chirurgischen Abteilung des Allgemeinen Krankenhauses Hamburg St. Georg ein Fall von Echinococcus zur Beobachtung, der sowohl durch seine Lokalisation als auch durch die Heftigkeit seiner Erscheinungen und vor allem durch das günstige Heilungsresultat, welches durch die Operation erzielt wurde, besonderes Interesse bietet.

Aus diesen Gründen dürfte es wohl angemessen erscheinen, wenn wir diesen Fall in nachfolgender Arbeit der Öffentlichkeit übergeben.

Zunächst lassen wir die Krankengeschichte folgen:

Die Patientin L. L., 20 Jahre alt, kam am 24. März 1903 hier zur Aufnahme.

Die Anamnese war kurz folgende:

Als Kind litt Patientin häufig an Pneumonie, sonst war sie stets gesund. 3 Tage vor ihrer jetzigen Erkrankung bemerkte Patientin plötzlich Schmerzen in der rechten Nackengegend. Schluckbeschwerden, Mattigkeit, Fieber fehlten. Tags darauf verspürte Patientin heftige Leibschmerzen. Menses stets regelmäßig. Mit 16 Jahren bekam Patientin Ausschlag am ganzen Körper. Seit $^1/_2$ Jahre Fluor. Geschlechtsumgang mit verschiedenen Männern concediert.

Die Untersuchung ergab:

Kräftig gebautes Mädchen in gutem Ernährungszustand mit normaler Körpertemperatur. Die Zunge ist nicht belegt; die Rachenorgane sind nicht gerötet. Die rechten Unterkieferdrüsen sind geschwollen, in der rechten Nackenseite bestehen ausstrahlende Schmerzen, besonders in der Gegend des Nervus occipitalis rechts. Die rechte Nackenfurche ist verstrichen und

druckempfindlich. Die inneren Organe sind ohne pathologischen Befund. Das Sensorium ist völlig frei. Der Puls ist regelmäßig, 84 in der Minute. In den nächsten Tagen stellte sich wiederholtes Erbrechen ein, ohne nachweisbare Ursache.

Am 14. April konnte eine deutliche Vermehrung der Nackenschwellung und Fluktuation an dieser Stelle nachgewiesen werden. Eine Probepunktion blieb resultatlos.

23. April. Heute klagt Patientin über heftiges Schwindelgefühl, Schwerhörigkeit, Kopfschmerz, und zwar sollen die Schmerzen hauptsächlich dann auftreten, wenn die Patientin geht oder in Bewegung ist. Außerdem fällt der Patientin auf, daß ihr Sehvermögen in letzter Zeit nachgelassen hat, und daß sie in der letzten Zeit sehr vergeßlich geworden ist.

Die ophthalmologische Untersuchung (auf die wir weiter unten

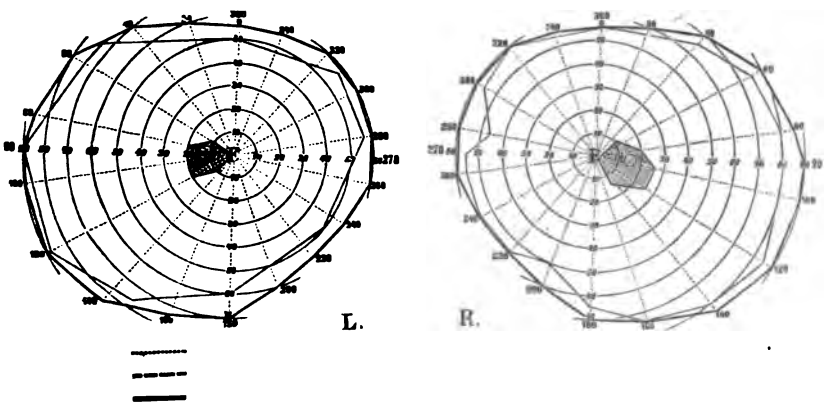

Fig. 1.

noch ausführlicher zu sprechen kommen) zeigte eine deutliche Stauungspapille.

Die Untersuchung des Nervensystems ergab keinerlei Anhaltspunkte für eine Erkrankung desselben.

Mit dem Perimeter läßt sich beiderseits eine konzentrische Einschränkung des Gesichtsfeldes, links etwas mehr als rechts, feststellen, außerdem ein ziemlich zentral gelegenes bitemporal hemianopisches Skotom. Es war demnach der gekreuzte Faserbestandteil des papillomaculären Faserbündels von beiden Nerven her alteriert.

Von der enorm verbreiterten, sehr hohen und mit Haemorrhagien besetzten Papille zieht ein dreieckiges, aus gelblich-weiß degenerierten Zügen bestehendes Feld bis zur Macula, links stärker als rechts ausgeprägt.

Aus diesen genauen ophthalmologischen Beobachtungen, welche von Herren Dr. Wilbrand und Sänger vorgenommen wurden, wurden nun

folgende Schlüsse gezogen: Die Stauungspapille konnte entweder zurückgeführt werden auf ein beschränkendes Moment im Schädelinnern (eventuell einen Tumor), oder, falls Lues angenommen werden durfte, auf eine doppelseitige periphere, vielleicht von der Schädelbasis fortgeleitete Neuritis des Sehnerven ausgehand vom Chiasma, vielleicht eine gummöse Meningitis. Die Herabsetzung der zentralen Sehschärfe ist wohl auf die hochgradige Stauungspapille zurückzuführen. Daneben zeigte aber der Gesichtsfeldbefund (vgl. beigegebene Gesichtsfeldaufnahmen) ein auf die makuläre Partie der temporalen Gesichtsfeldhälften je eines Auges beschränktes, mit dem Fixierpunkt abschließendes, sogenanntes zentrales bitemporales hemianopisches Skotom, welches mit Sicherheit auf eine Erkrankung des Chiasmas hinwies und zwar an einer Stelle, an welcher die beiden, aus sich kreuzenden Fasern bestehenden Bestandteile des papillo-makulären Faserbündels, isoliert afficiert werden konnten. Diese Stelle liegt aber (vgl. Wilbrand, Sänger) in

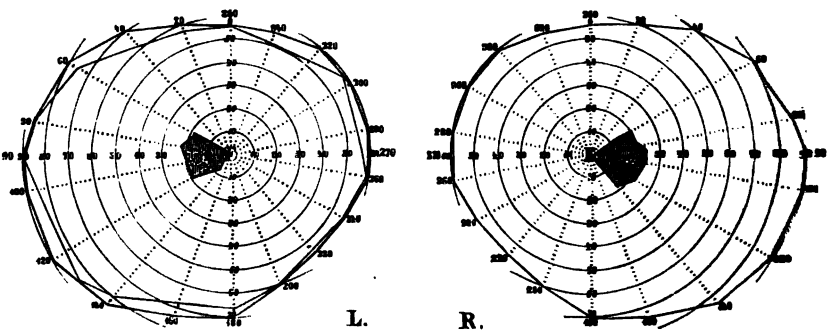

Fig. 2.

der hinteren oberen Partie des Chiasma, unmittelbar unter dem Boden des Recessus vom III. Ventrikel.

Da nun bekanntermaßen temporale Hemianopsie resp. Erkrankung des Chiasma sehr häufig bei cerebraler Lues gefunden werden, so lag nahe, diese Gesichtsfelderscheinungen und die beiderseitige Stauungspapille und diesen entzündlichen Tumor an der rechten Schläfenseite auf eine luetische Affektion umsomehr zurückzuführen, als von der betreffenden Patientin ein Geschlechtsumgang mit verschiedenen Personen zugegeben war, und dieselbe litt an Fluor, hatte Ausschlag und somit konnte die temporale Geschwulst vielleicht als Periostitis gummosa aufgefaßt werden. — Nachdem jedoch nach Vornahme einer energischen antiluetischen Kur der Prozeß absolut progressiv geblieben war, mußte dieses ätiologische Moment fallen gelassen werden. Dann drängte sich bei den offenbaren Erscheinungen von Gehirndruck die Diagnose eines Tumors auf (intracraniell, der vielleicht nach außen durchgewachsen war), wobei alsdann jene in steter Vergrößerung begriffenen temporal hemianopischen Scotome entweder auf eine Tumorme-

tastase an der erwähnten Stelle, oder auf einen Hydrocephalus internus zurückgeführt werden mußte, durch welchen ein Druck auf dem Boden des Recessus des III. Ventrikel und somit auf die gekreuzten Faserbestandteile des papillomakularen Faserbündels beiderseits ausgeübt hätte werden können. So mußte man sich, bei der bedrohlichen Abnahme des Sehvermögens (Patientin konnte auch grobe Schrift nicht mehr lesen) zur Öffnung der Schädelhöhle entschließen. Der Ort zum Eingehen in die Schädelhöhle war gegeben und zwar an der Stelle, an der sich, wie eingangs erwähnt, ein sich langsam vergrößernder, Fluktuation zeigender Tumor gebildet hatte, nämlich: hinter dem rechten Ohr.

Die Vermutung, daß es sich um einen intracerebralen Tumor handle, der auf das Chiasma drücke, trat wieder in den Vordergrund.

Am 20. Mai 1903 wurde dann von Herrn Oberarzt Dr. Wiesinger die Freilegung der hinter dem linken Ohr befindlichen Geschwulst und die

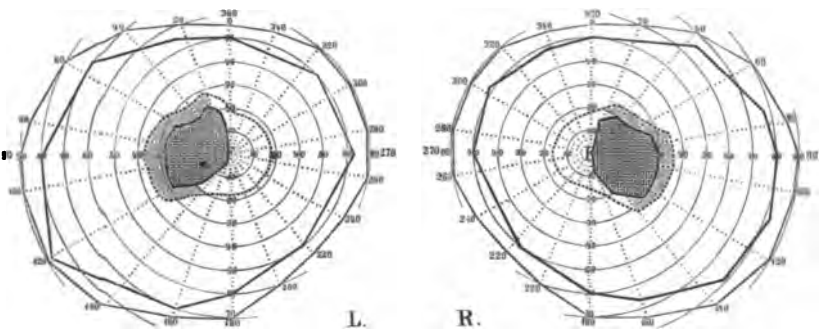

Fig. 3.

Eröffnung der Schädelhöhle vorgenommen. Die Operation lieferte einen außerordentlich seltsamen Befund:

Nach Freilegung der Geschwulst durch Incision in das Ligamentum nuchae stellte sich eine große Blase von weißlicher Farbe dar, deren Inhalt eine Unzahl kleiner Bläschen, suspendiert in einer serösen Flüssigkeit, enthielt. Die noch während der Operation vorgenommene Untersuchung des Blaseninhalts ließ deutlich Echinococcushäkchen nachweisen. Der Schädelknochen zeigte in der ganzen Ausdehnung, soweit ihn der Echinococcus ergriffen, feinste Usuren, ohne daß an irgend einer Stelle ein deutliches, für eine dünne Sonde durchgängiges Loch, welches in das Innere der Schädelhöhle führen würde, sich finden ließe. Da, wie aus dem ophthalmologischen Befund zur Evidenz bewiesen war, auch ein raumbeschränkendes Moment im Schädelinnern vorhanden sein mußte, so wurde mit dem Meißel in der Ausdehnung des außerhalb des Schädels sich befindenden Echinococcus eine Trepanation gemacht. Kaum war der Knochen emporgehoben, so quollen gelblich-dickflüssige Massen mit zahlreichen Echinococcusbläschen aus dem Schädelinnern heraus. Es wurde nun der Knochen

soweit entfernt, als Bläschen zu sehen waren. So war schließlich ein Defekt des Schädeldaches entstanden, dessen Basis oberhalb des Sinus transversus dexter lag, dessen linke Grenze etwas über den Sinus longitudinalis hinausreichte und dessen rechte Grenze der Processus mastoideus bildete. Die Echinococcusbläschen lagen sämtlich extradural und die Dura selbst zeigte an einzelnen Stellen rauhe Granulationen. Durch die Echinococcusbläschen war die damit befallene Stelle des Gehirns ziemlich erheblich komprimiert worden.

Der Wundverlauf war, mit Ausnahme eines sehr rasch verlaufenden Erysipels, welches auch über die freigelegte Dura zog, ein sehr guter. Nach 18 Tagen hatte sich das Sehvermögen der Patientin bereits soweit gebessert, daß sie spontan in der Zeitung zu lesen begann.

Der am 9. Juli von Herrn Dr. Wilbrand erhobene Augenbefund war folgender:

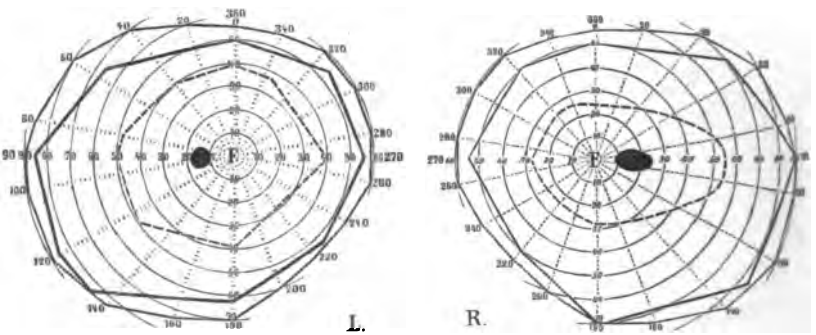

Fig. 4.

Die Stauungspapille ist fast ganz zurückgegangen die Schwellungszone ist leicht getrübt. Verfettungen der Nervenfasern nach der Macula lutea hin sind noch etwas vorhanden. Die Blutungen und Verfettungen auf der Papille waren gänzlich verschwunden. Eine Funktionsprüfung wurde damals nicht vorgenommen.

Am 24. Juni stand Patientin bereits den halben Tag auf. Sie konnte kleine Schrift lesen, ohne zu ermüden, erkannte auf ziemlich weite Entfernung ihre Umgebung deutlich. Die Heilung der Wunde am Schädel machte bedeutsame Fortschritte. Über der Stelle des Knochendefekts fühlte man leichte Pulsation.

Am 22. August konnte Patientin völlig geheilt entlassen werden mit völlig wiederhergestelltem Sehvermögen. Die Wunden waren sämtlich fest verheilt, nicht schmerzhaft. Über der Haut, welche den Knochendefekt am Schädel deckte, fühlte man geringe Pulsation.

Während des Aufenthalts der Kranken im Allgemeinen Krankenhaus Hamburg-St. Georg wurden verschiedentlich Gesichtsfeldaufnahmen und Augenhintergrunduntersuchungen vorgenommen. Der wichtigste Befund ist wohl derjenige, welcher kurz vor der Entlassung der Patientin erhoben

wurde und welchen wir hier deshalb beifügen. Derselbe zeigt am besten, in wie ungeahnter Weise durch den operativen Eingriff eine völlige Restitutio in integrum des Sehvermögens erzielt worden war. Der Befund wurde am 15. August erhoben. Beiderseits war die Papillengrenze scharf, jedoch war das Nervengewebe noch trüb und verschleiert. Die Netzhaut war auch um die Papillen herum völlig klar und durchsichtig, bis auf eine Strecke, die von der Papille angefangen und nach der Macula zugespitzt, weiße Flecke auf einem dreieckigen Felde in der Faserschicht der Netzhaut zeigte.

Jene zwischen der Papille und der Macula lutea gelegenen dreieckigen Partie, mit weißlichen Plaques in der Retinalsubstanz, kann nun insofern nicht als Ursache jenes bitemporal-hemianopischen Skotoms herangezogen werden als

I. es nicht ersichtlich ist, warum denn gerade im Fixierpunkt am ver-

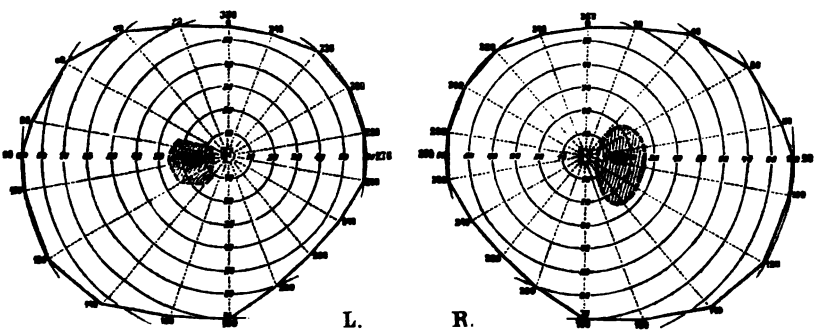

Fig. 5.

tikalen Meridian auf beiden Augen jene Funktionshemmung auf der Sehbahn Halt gemacht haben sollte,

II. weil nach der Trepanation die Gesichtsfelddefekte sowie die Stauungspapille sehr rasch sich zurückbildeten, die Plaques in der Retina jedoch noch relativ lange fortbestanden, ja selbst 3 Monate nach erfolgter Operation und nach dem Verschwinden der Gesichtsfelddefekte in noch erkennbarer Weise sichtbar waren. Die Papille war in einem ganz schmalen Streifen der temporalen Hälfte atrophisch verfärbt, sonst erwies sich die Papille gesund rötlich gefärbt.

Die Sehschärfe war fast völlig normal.

Die Gesichtsfeldaufnahme von diesem Tage der Untersuchung füge ich ebenfalls der Arbeit bei.

Nachzutragen ist noch: daß die pathologisch-anatomische Untersuchung des entfernten Knochenstückes eine chronische Ostitis in der Umgebung des Echinococcus nachweisen ließ.

Die Diagnose in diesem Falle vor der Operation zu stellen, war, um dieses nur kurzweg im voraus festzulegen, aus verschiedenen

Gründen nicht möglich. Die Punktion der vor dem rechten Ohre sich befindenden Geschwulst war, wie eingangs erwähnt, nicht von Erfolg begleitet gewesen. Das geringe Punktat, das gewonnen wurde, enthielt zwar Leukocyten und Erythrocyten, aber keine Kristalle oder gar Skolices. Die Erscheinungen von seiten des Zentralnervensystems (Stauungspapille, Gesichtsfeldeinschränkungen) weisen nun, wie ebenfalls eingangs erwähnt, auf ein raumbeschränkendes Moment im Schädelinnern hin, über dessen histologische Beschaffenheit jedoch bestimmte Ansichten nicht ausgesprochen werden konnten. Dazu kommt noch, daß in unserer Gegend, wie überhaupt in Europa der Echinococcus eine immerhin seltene Erkrankung ist So fand Neisser in einer Zusammenstellung von 738 Fällen von Echinococcen nur in 7 Prozent der Fälle Hirnechinococcen und andere Autoren noch in viel geringerer Prozentzahl von Ehinococcenerkrankung das Cerebrum in Mitleidenschaft gezogen. In der Statistik der Mecklenburgischen Ärzte findet sich unter 183 Fällen nur ein Fall von Hirnechinococcus. Nach Statistik von Frey ist die Verhältniszahl des jeweilig betroffenen Organes folgende: Leber 47 Proz., Nieren 10 Proz., dagegen Schädelhöhle nur 9 Proz. Seydel fand unter 100 Hirntumoren keinen Echinococcus; auch v. Beck konnte unter 50 Hirngeschwülsten keinen Echinococcus nachweisen.

In einer Argentinischen Statistik von Vegas und Cranwell bilden die Hirncysten 2,37 Proz. aller Echinococcussysten. Thomas fand unter 2000 Fällen 4 Proz., jedoch waren die Patienten fast stets Kinder. Aus einer Statistik von Oliver, welche das Krankenmaterial eines größeren Krankenhauses in Montevideo zu grunde legt, ergibt sich folgendes Resultat: von 19635 Patienten litten 105 an Echinococcuscysten, also je 1 Fall auf 187 Patienten. Nach einer Statistik von Gangolphe betrafen von 52 Echinococcen des Knochens nur 4 den Schädel, davon saßen 3 im Frontale, 1 die Keilbeinhöhle füllend im Sphenoidale. In allen Fällen war die Cyste eine miliculäre.

Die mir in der Literatur zugänglich gewesenen Veröffentlichungen von Echinococcus cerebri zeigten fast alle, daß die Diagnose Hirnechinococcus, ohne daß eine Usur des Knochens eingetreten wäre, nur in ganz seltenen Fällen vor der Operation mit Sicherheit gestellt war. So gibt Jacob einen Fall an, in dem es ihm gelungen war, durch Lumbalpunktion Echinococcusskolices in dem Liquor cerebrospinalis festzustellen bei einem Patienten, der seit Monaten an Hirnaffektionen litt.

Viel einfacher gestalten sich die Verhältnisse, wenn bei einer

intracraniell bestandenen Echinococcusblase der dieser Blase anliegende Teil des Schädelknochens durch ständigen Druck langsam zerstört wird und der Echinococcus durch den entstandenen Schädeldefekt durchwandernd unter die Haut tritt und hier dann als fluktuierende Geschwulst zu tage kommt.

Auch hiervon sind in der Literatur mehrere Fälle angeführt. (Westphal, Mouline, Holschen.)

Über einen sehr interessanten Fall von Echinococcus des Stirnhirns berichtet Francke in einer genauen Arbeit, in welcher die Diagnose Echinococcus des rechten Stirnhirns vor der Operation gestellt und durch die Operation bestätigt ward.

Auch in der Orbita sind Echinococcuscysten beobachtet, so von v. Graefe, Saemisch, Weeks und Wagemann.

Auch in den Tränendrüsen wurde der Parasit einmal gefunden.

Ein sehr interessanter Fall von Echinococcus des Kleinhirns ist von Sonnenburg bekannt gegeben. Ein Patient, der vor seiner Hirnerkrankung an einem Aneurysma der Arteria axillaris, welches ebenfalls durch Echinococcusblasen bedingt war, erkrankt war, ging später an einem Echinococcus des Kleinhirns zugrunde; in diesem Fall hat sicher eine Verschleppung durch die Blutbahn ins Kleinhirn stattgefunden.

Die Form, in welcher der Echinococcus sich im Gehirn vorfindet, ist verschieden. Er kommt sowohl als isolierte Geschwulst, als auch in mehreren Exemplaren vor, bis zu 100 sind in einem Falle gefunden worden. Der Lieblingssitz ist wohl zwischen den Häuten und dem gegenüberliegenden Schädelknochen, zuweilen werden auch die Hirnsubstanz und die Ventrikel mit ergriffen. In bezug auf die Größe sind solche von Haselnußgröße bis Mannsfaustgröße zur Beobachtung gekommen.

König schreibt in seinem Lehrbuch der speziellen Chirurgie in betreff der Häufigkeit der Lokalisation der Echinococcengeschwülste am Schädel folgendes: Echinococcusgeschwülste sind am Schädel in seltenen Fällen beobachtet worden. Zunächst hat Guttmann eine cystische Geschwulst der weichen Schädeldecken gesehen, welche sich bei der Incision als Echinococcus herausstellte. Etwas häufiger sind die Echinococcen in den Schädelknochen zur Beobachtung gekommen. Wohl noch etwas häufiger sind Echinococcen im Schädelinnern, bald zwischen Dura und Knochen, den Schädel ähnlich wie die Sarkoma der Dura zum Schwund bringend und auf der Außenseite als fluktuierende Geschwülste zum Vorschein kommend, bald unter der Dura und nach dem Gehirn sich ausbreitend.

Der von uns beobachtete Fall von Gehirnechinococcus ist nun in verschiedener Hinsicht besonders interessant.

Die 20jährige Patientin war bis 3 Tage vor ihrer Aufnahme im Krankenhaus völlig wohl und konnte ihrer Beschäftigung als Dienstmädchen zur vollen Zufriedenheit ihrer Herrschaft nachgehen. An diesem Tage traten plötzlich Schmerzen auf in der Nackengegend. Patientin fühlte Beschwerden beim Schlucken, Mattigkeit und Leibschmerzen. Dieses Krankheitsgefühl führte sie erst ärztlicher Behandlung zu. Das einzige Moment, welches bei der späteren Untersuchung vielleicht auf das Leiden hinwies, war die Angabe der Patientin, daß sie mit 16 Jahren einen Ausschlag gehabt habe und geschlechtlichen Umgang mit Männern gepflogen hatte und dadurch der Verdacht auf eine luetische Erkrankung geweckt werden mußte.

Bei der Untersuchung, kurz nach der Aufnahme der Patientin im Krankenhause, konnte irgend etwas Pathologisches nicht gefunden werden. Die inneren Organe ergaben völlig normalen Befund, das Sensorium war völlig frei, die Pupillen reagierten prompt, das Sehvermögen zeigte keine auffallenden Defekte, nur eine kleine Schwellung in der Gegend der Nackendrüsen ließ sich nachweisen. Nachdem die Patientin 4 Wochen lang im Krankenhause beobachtet war, klagte sie über heftiges Schwindelgefühl, Schwerhörigkeit (woran Patientin früher nie gelitten haben will), Kopfschmerzen, welche hauptsächlich beim Gehen auftraten, und außerdem, was uns die Hauptsache scheint, über stetes Abnehmen des Sehvermögens in der kurzen Zeit ihres Aufenthaltes im Krankenhause und über zunehmende Vergeßlichkeit.

Der am 23. April aufgenommene ophthalmologische Befund, der bereits genau geschildert ist, zeigte dann die hochgradige Veränderung des Nervus opticus, und die perimetrische Untersuchung ergab dann den in der Tabelle angezeigten Gesichtsfelddefekt.

Die Entscheidung, ob es sich hier um einen Tumor, ein Gumma oder sonst ein das Schädelinnere raumbeschränkendes Moment handle, war selbstverständlich äußerst schwer, auch dann noch, als eine gründliche antiluetische Kur keinerlei Erfolg zeigte. Dazu kam noch, daß die Geschwulst am Nacken, die ja einzig Aufschluß hätte geben können, ob es sich um einen Echinococcus handle, zwar etwas größer wurde, daß aber sämtliche Punktionsversuche resultatlos blieben, daß der Knochen unter der Haut der Geschwulst fühlbar blieb und daß die Geschwulst auf Druck nicht verschwand. Die stets zunehmende Schwächung des Sehvermögens gab die Veranlassung zur Operation,

da mit Sicherheit angenommen werden mußte, daß im Schädelinnern ein raumbeschränkendes Moment vorhanden sei.

Den wichtigsten Befund in diesem Falle lieferte aber die Operation. Es fand sich an der Außenfläche des Schädeldaches ein großer Echinococcussack, der alle für einen Echinococcus charakteristischen Merkmale enthielt, der am äußern Knochen eine Ostitis hervorgerufen hatte, und trotzdem war es nicht möglich, auch mit den feinsten Sonden ein Foramen zu finden, durch das man in das Innere des Schädeldaches hätte gelangen können. Auch die anatomische Untersuchung des ausgemeißelten Knochenstückes, welche Herr Dr. Simmonds vorzunehmen die Güte hatte, ergab nur die Diagnose: chronische Ostitis in der Umgebung des Echinococcus.

Da bei der Operation diese äußere Geschwulst keine genügende Erklärung abgab für den ophthalmologisch objektiv festgestellten Befund, so mußte notwendig angenommen werden, daß innerhalb der Schädelhöhle pathologische Veränderungen vorhanden sein müßten, und da die äußere Geschwulst einen Echinococcus ergab, so war es das Wahrscheinlichste, für das innerhalb des Schädels gelegene raumbeschränkende Moment ebenfalls eine Echinococcusgeschwulst anzunehmen. Da gleichzeitig die Untersuchung ergeben hatte, daß dieses raumbeschränkende Moment wesentlich auf einen Druck in der Gegend des Occipitallappens bezogen werden mußte, so schien es berechtigt, trotz Fehlens einer direkten Kommunikation, hier direkt durch den Knochen einzugehen. Der Befund entsprach diesen Erwartungen völlig, denn gerade an dieser Stelle fand sich ein ausgebreiteter Echinococcusherd.

Die Größe des durch die Operation entstandenen Defektes des Schädelgewölbes zeigt am besten, in wie großer Ausdehnung das Cerebrum durch die intracerebral gelegenen Echinococcus komprimiert worden ist.

Das Außergewöhnliche in diesem Falle ist, daß ein extra- und intracranieller Echinococcus sich bei der Operation vorfand, sowohl intra- wie extracraniell an derselben Stelle, ohne daß auch nur im geringsten eine Kommunikation von außen nach innen oder umgekehrt sich nachweisen ließ.

Nur die Annahme kann uns für den Befund eine Erklärung verschaffen, daß der Echinococcus zunächst intracraniell gelegen hat und dann auf dem Wege der Blutbahn, ohne eine Usur oder Zerstörung des Knochens zu verursachen (vielleicht durch ein Emissarum santorini), an die Außenseite des Schädeldaches verschleppt wurde und so den zuerst als Drüse angesprochenen Tumor vortäuschte.

Als direkte Folgen des operativen Eingriffes in chirurgischer Beziehung ist in diesem Falle anzuführen, daß

I. die schweren Erscheinungen, welche die Patientin vor der Operation zeigte, sich rasch zurückbildeten, daß der Kräftezustand der Patientin wuchs und daß

II. das ganze psychische Verhalten der Patientin ein anderes wurde, sie wurde lebens- und arbeitsfroh, zeigte Interesse an ihrer Umgebung,

III. wurde durch den rechtzeitigen operativen Eingriff die Patientin vor schwererer Schädigung ihrer Gesundheit bewahrt. Der Erfolg der Operation war in diesem Falle so ausnahmsweise günstig, daß die Patientin bereits nach Ablauf eines Vierteljahres ihre volle Arbeit wieder aufnehmen konnte.

Als Resultat des chirurgischen Eingriffs in ophthalmologischer Hinsicht wäre hier anzuführen:

I. Die Abhängigkeit der beiderseitigen Stauungspapille von der Zunahme des intracraniellen Druckes, denn die rasche Rückbildung der hochgradigen Stauungspapille binnen 18 Tagen, bis zur Norm, läßt eine bestehende Entzündung als solche ausschließen. Bei der extraduralen Lage ist auch der Übergang von Entzündungserregern in die Cerebrospinalflüssigkeit, durch welche die Stauungspapille hätte erklärt werden können, nicht anzunehmen, deshalb hatte die Patientin auch nie Fieber.

II. Die Tatsache, daß mit dem Ausschlusse eines extra- und intraduralen Tumors, und bei dem raschen Verschwinden des temporal-hemianopischen Gesichtsfelddefektes, weder eine Tumormetastase, noch ein entzündlicher Vorgang (luetische Erkrankung, Meningitis, Encephalitis) jene Gesichtsfelddefekte und Stauungspapille hervorgerufen haben konnten.

Daß III. die Stauungspapille und Gesichtsfelddefekt auf die Zunahme der Cerebrospinalflüssigkeit im Schädelinnern und speziell auf einen vermehrten Druck im III. Ventrikel, respektive auf dem Boden des Recessus zurückgeführt werden mußten, weil mit dem Aufhören des pathologisch gesteigerten, intracraniellen Druckmoments jene beiden vorhin erwähnten ophthalmologisch-pathologischen Symptome sehr rasch in Wegfall kamen.

Zum Schlusse erübrigt mir noch die angenehme Pflicht, Herrn Oberarzt Dr. Wiesinger für die gütige Überlassung des Materials und für seine Unterstützung bei der Arbeit, sowie den Herren Dr. Wilbrand und Saenger für ihre liebenswürdige Hilfe meinen verbindlichsten Dank auszusprechen.

Literaturverzeichnis.

1) Oppenheim. Geschwülste des Gehirns, Nothnagel Band IX. 2. 1897. Specielle Pathologie und Therapie.
2) v. Monakow, Gehirnpathologie, Nothnagel Band IX. 1.
3) v. Bergmann, Verletzungen und Erkrankungen der Weichteile und der Knochen des Schädels, Handbuch der praktischen Chirurgie, Band 1. 2. Auflage. 1903. v. Bergmann-Bruns Mikulicz.
4) König, Lehrbuch der speciellen Chirurgie. Band 1. 1898.
5) Mosler und Peiper, Tierische Parasiten, Nothnagel, Specielle Pathologie und Therapie, Band VI. 1894.
6) Franke, Über einen Echinococcus des Stirnhirns von außergewöhnlicher Größe, nebst Bemerkungen über die Operation des Hirnechinococcus. Deutsche Zeitschrift für Chirurgie. Band 67.
7) Orlowski, Zur Casuistik des Echinococcus mit seltener Lokalisation. Zentralblatt für Chirurgie. 1903. S. 1306.
8) Morquio, Sobre quistes hidaticos del cerebro. Zentralblatt für Chirurgie. 1903. S. 104.
9) Jacob, Über einen Fall von Gehirnechinococcus (Fortschritte der Medizin, 1903, Nr. 1) referiert Zentralblatt für Chirurgie, 1903, S. 593.
10) Oliver, Profilaxia de la enfermadad tridatidica, ref. Zentralblatt für Chirurgie. 1903. Nr. 11.
11) Ziehen, Krankheiten des Nervensystems. Handbuch der praktischen Medizin von Epstein und Schwalbe. Band IV. Stuttgart 1900.
12) Sonnenburg, Fall von Echinococcus des Kleinhirns. Berlinische klinische Wochenschrift. 1891. S. 155.
13) Neißer, Die Echinococcuskrankheit. Berlin 1877.
14) Frey, Beitrag zur Lehre der Taenia echinococcus. Dissertation, Berlin 1882.
15) Bruns, Gehirnkrankheiten (Parasiten). Eulenburgs Realencyklopädie. Band VIII. 3. Auflage.
16) Ewald, Echinococcuskrankheit. Eulenburgs Realencyklopädie. Band VI. 3. Auflage.
17) Westphal, Über einen Fall von intracraniellen Echinococcus mit Ausgang in Heilung. Berliner klinische Wochenschrift. 1873, Nr. 18.
18) Mangold, Über den multiloculären Echinococcus und seine Taenia. Berliner klinische Wochenschrift. 1892, Nr. 2 und 3.
19) Kocher, Hirnerschütterung, Hirndruck, chirurgische Angriffe bei Hirnkrankheiten Nothnagel IX. B. III.
20) Wilbrand und Saenger, Neurologie des Auges. Band III. Seite 109.

X.

Aus dem pathologischen Institut der Universität Bonn.

Studien über Knorpelregeneration,

nach experimentellen Untersuchungen am Kaninchenohr.

Von

Dr. **M. Mori** aus Japan.

(Mit 2 Abbildungen im Text und Tafel II).

Daß das Perichondrium bei der Regeneration des Knorpels die Hauptrolle spielt, wird allgemein anerkannt, wenn auch die Ansichten darüber je nach Knorpelarten und Tierspecies verschieden ausfallen. Dagegen gehen die Ansichten über die Rolle, die der Knorpel hierbei spielt, auseinander. Dieser letzteren Frage hat man große Aufmerksamkeit geschenkt. Die im folgenden mitgeteilten Beobachtungen sollen jedoch eine weitere, bisher meines Wissens noch nicht genügend beachtete Möglichkeit der Knorpelregeneration dartun, die sich ohne Beteiligung des Perichondriums und des Knorpels selbst vollzieht.

Auf Anregung des Herrn Priv. Doz. Dr. B. Fischer habe ich eine größere Reihe von experimentellen Untersuchungen über die Knorpelregeneration — zum größten Teil am Kaninchenohr — unternommen.

Galten diese Untersuchungen zunächst im wesentlichen der Entwicklung elastischer Fasern im jungen wachsenden Knorpelgewebe — über ihr Ergebnis in dieser Hinsicht wird an anderer Stelle berichtet werden — so ergaben sich bei ihrer Durchführung doch auch neue Gesichtspunkte bezüglich der Knorpelregeneration im allgemeinen. Es sei mir in folgenden gestattet, über diese Versuche und ihre Ergebnisse zu berichten.

Das Studium über die Regeneration des Knorpels ist von Alters her mit großem Eifer betrieben worden. Hippokrates und Celsus haben schon hierüber berichtet; dementsprechend gibt es darüber eine sehr ausgedehnte Literatur. Es würde zu weit führen, diese hier vollständig zu berücksichtigen, vielmehr erscheint es mir gerechtfertigt, nur die wesentlichsten der

auf mein Thema bezüglichen Arbeiten aus nicht allzuweit entlegener Zeit ins Auge zu fassen.

Dörner (1)[1]) gelangte auf Grund zahlreicher Experimente über die Wundheilung bei Ohr-, Nasen-, Rippen- und Gelenkknorpeln zu dem Ergebnis, daß der Knorpel weder nach Durchschneidung, noch nach Entfernung von Stückchen große Neigung zur Wiederherstellung zeigte, daß aber die Knorpelneubildung vom Perichondrium ausginge. Archangelsky (2) sucht zu beweisen, daß die Knorpelheilung durch neuerzeugten Knorpel zu stande käme. Die Knorpelränder der Wunde scheinen ihm aber an der Heilung der Wunde keinen Anteil zu haben und weder progressive noch regressive Veränderungen zu zeigen. Ebenso nimmt Peyrand (3) das Perichondrium als Erzeuger des neuen Knorpels an. Gussenbauer (4) schließt den Knorpel von jedem Anteil an der Neubildung des Knorpels aus und ist der Meinung, daß die angrenzenden Knorpelzellen, sowie die Intercellularsubstanz keine Veränderung aufweisen. Genzmer (5) fand nach traumatischen und chemischen Veränderungen der Rippenknorpel bei jungen Kaninchen Auflockerung der Grundsubstanz, vermehrte Tinktionsfähigkeit und wellenförmige Zerfaserung der Grundsubstanz. Die eigentliche Narbe wurde vom Perichondrium aus gebildet; ihre Spindelzellen wandelten sich successiv in Knorpelzellen um, indem diese in die des alten Knorpels übergehen. Der Ansicht, daß die Neubildung des Knorpels vom Perichondrium ausgehe, schloß sich auch Schwalbe (6) an, welcher mit dem Locheisen kreisrunde Löcher in Kaninchenohren schlug. Zu demselben Schluß wurde Sieveking (7) durch Versuche an Kaninchen- und Mäuseohren geführt. Er sprach sich dahin aus, daß die Neubildung durch appositionelles Wachstum vom Perichondrium aus zu stande komme. Nach Marchand (8) wird die Heilung der Rippenknorpelwunde durch die Bildung eines richtigen vom Perichondrium gelieferten Knorpelcallus herbeigeführt, an dessen Bildung sich der Knorpel selbst nicht beteiligt. Daß der Knorpel an und für sich fast regenerationsunfähig, hingegen das Perichondrium zum Produzieren des neuen Knorpels disponiert ist, haben auch die Versuche von Ribbert (9) bestätigt; derselben Ansicht huldigt Matzuoka (10). Nach Beclard (11) bringen die entblößten Rippenknorpel keine Granulation hervor, sondern sind von denjenigen der Nachbarschaft bedeckt. Gebrochen vereinigen sie sich nicht durch eine Knorpelsubstanz, sondern eine Zellenlamelle wird zwischen ihnen erzeugt und die Bruchstelle ist von einem knöchernen Ring, der vom Perichondrium umgeben ist, umhüllt. Rollet (12) bezeichnet es als eine alte Beobachtung, daß die Regeneration vom Bindegewebe ausgeht, womit er das Perichondrium zu meinen scheint. Schaffer (13) fand ebenso wie die anderen Forscher, daß die Neubildung von Knorpelgeweben stets vom Perichondrium ausgehe.

Dieser Gruppe von Forschern steht eine Reihe anderer gegenüber, welche die Neubildung des Knorpels vom Perichondrium und Knorpel ableiten. Diese Meinung vertritt Wetzky (14); nach ihm nehmen die Knorpelzellen selbst, wie auch die Perichondralelemente an der Regenera-

1) Die Zahlen beziehen sich auf das am Schlusse dieser Arbeit befindliche Literaturverzeichnis.

tion des Skleralknorpels der Frösche teil. — Auch Solger (15) folgt dieser Anschauung, er studierte das Knorpelwachstum bei Hechten und stellte zwei Haupttypen auf, die er als perichondrales, appositionelles Wachstum und als intracartilaginäres Wachstum bezeichnete. Ziegler (16) vertritt auch die Meinung, die Knorpelbildung ginge am häufigsten von dem wuchernden Perichondrium und dem Knorpel selbst aus. Wendelstadt (17) konstatierte, daß eine Neubildung bei Axolotlin nur vom Knorpel selbst oder vom Perichondrium aus erfolge.

Eine dritte Gruppe von Gelehrten endlich ist der Ansicht, daß die Regeneration des Knorpels allein vom Knorpel selbst ausgehe. So stellte Redfern (18) eine große Reihe von Versuchen bei verschiedenen Tieren an, die ihn zudem Schluß führten, daß die vollständige Heilung der Knorpelwunden sich durch Bildung eines fibrösen Gewebes aus der Knorpelsubstanz vollziehe. Notwendig dabei sei die Erweichung der Grundsubstanz, das Freiwerden der Kerne, die Bildung eines weißen Fasergewebes aus der Zwischensubstanz und von Kernfasern durch Verlängerung der freien Kerne. Sklarewsky (19) studierte an Hunden den Heilungsprozeß von Knorpelwunden und fand, wenn die Wunde eiterte, zuerst eine vom Perichondrium gebildete Bindegewebsnarbe, nach 2—3 Wochen Proliferationen der benachbarten Knorpelzellen, und spätere Umwandlung derselben in Bindegewebe. Tizzoni (20) gibt an, daß die Wiederherstellung des mit Perichondrium bekleideten Knorpels durch diesen selbst erfolgt. Hiervon hätten ihn die Experimente an den Gelenkknorpeln überzeugt, man könnte die Vergrößerung und Vermehrung der Knorpelzellen selbst an den Schnitträndern der zunächst liegenden Schichten wahrnehmen. Wendelstadt (21) konnte nachweisen, daß Knochen und Knorpel sich bei den Urodelen nur von Knochen und Knorpelzellen und nicht von irgend einem anderen Gewebe aus regeneriere. Barth (22) incidierte die Rippen von Kaninchen und Hunden, um den Regenerationsprozeß des Knorpelgewebes zu beobachten. Er kann nicht mit Bestimmtheit aussagen, wie das die getrennten Knorpelenden vereinigende Bindegewebe entsteht und läßt die Frage der Beteiligung des Perichondriums, der weißen Blutkörperchen etc., offen.

Nach dieser kurzen Literaturübersicht wende ich mich meinen eigenen Untersuchungen zu.

Die Versuche, über die im folgenden berichtet wird, betreffen ausschließlich die Knorpelregeneration am Kaninchenrohr.

Zunächst wurde die Heilung einfacher Schnitt- oder Stichwunden des Ohres, dann solcher mit keilförmiger Excision oder Ausschneidung größerer Knorpelstückchen nach den verschiedenen Zeiträumen studiert. Hierbei ergaben sich nun histologische Bilder, welche für eine aktive Beteiligung des weiter vom Knorpel abliegenden Bindegewebes sprachen. Ich kam daher auf den Gedanken, daß auch ohne Beteiligung des Perichondriums eine Knorpelregeneration von indifferentem Bindegewebe ausgehen könne, und versuchte nunmehr, auf experimentellem Wege Unterlagen für diese Anschauung zu gewinnen. Um dies zu erreichen, mußten Knorpelwunden studiert werden,

bei deren Heilung die Mitbeteiligung des Perichondriums ausgeschlossen war.

Die von mir zu diesem Zweck entworfene Versuchsanordnung war folgende:

Nachdem das Ohr des Kaninchens rasiert und mit Seife und Alkohol gründlich gereinigt ist, wird zunächst ein ziemlich langer Längsschnitt durch die Haut — und zwar auf der äußeren behaarten Seite des Ohres — bis zum Perichondrium angelegt. Dann löst man die Haut soweit ab, daß etwa ein Quadratcentimeter des Perichondriums freiliegt, durchschneidet dasselbe nunmehr an den Seiten dieses Quadrates bis auf den Knorpel und löst es in der ganzen Ausdehnung des freigelegten Bezirkes ab. Wenn sich die Operation nicht glatt ausführen läßt, so entfernt man sorgfältig den ewaigen Rest des Perichondriums durch Präparieren mit dem Messer. Hat man dies ausgeführt, so schneidet man in diesem perichondriumfreien Bezirk aus dem Knorpel einen Keil aus, der etwa $^1/_2$ cm lang und an der Basis 1 mm breit ist und dessen Spitze der gesunden, dessen Basis der verletzten Seite zugekehrt ist. Es wird also ein dünnes keilförmiges langes Stückchen Knorpel entfernt. Dieser Schnitt ist an einer möglichst dicken Stelle des Ohres vorzunehmen, damit die Spitze des Keils nicht die ganze Schicht des Knorpels durchschneidet, was jedoch nicht immer glückte. Mitunter trafen die beiden Schnitte nicht zusammen, sodaß ein Keil nicht abgelöst werden konnte, sondern zwei Spalten entstanden, die jedoch auch zur Untersuchung verwandt wurden, ja sehr oft sogar bessere Dienste leisteten. Gegenüber dieser Methode stellte ich entsprechende Parallelversuche, also mit Erhaltung des Perichondriums an. Dies geschieht auf folgende Weise: Man wiederholt den obigen Versuch, ohne jedoch die Haut des Ohres abzulösen. Um zum Knorpel zu gelangen, durchschneidet man das Perichondrium. Bei den ersten Versuchen mit Erhaltung des Perichondriums habe ich auch das Perichondrium umgeklappt und nach Beendigung der Knorpeloperation das Perichondrium und die Haut wieder aufgelegt und hierauf genäht. Da mir aber die Methode das Perichondrium leicht lädierte und zudem die Ablösung desselben von der Unterlage nicht ganz glatt vor sich ging, habe ich später auf die letzte Methode verzichtet. Die angewandte Asepsis bewährte sich, sodaß eine wesentliche Eiterung in keinem einzigen Fall eintrat.

Zur Härtung der Präparate wurde Alkohol, zur Einbettung Paraffin und zum Färben Hämatoxylin- van Gieson und die Weigertsche Methode zur Färbung der elastischen Fasern nach den Angaben von B. Fischer (23) mit Alkoholdifferenzierung in Anwendung gebracht.

Ich gehe nunmehr über zur Beschreibung der bei diesen Versuchen gewonnenen mikroskopischen Präparate, indem ich die Befunde an den Knorpelstückchen, deren Perichondrium (auf der einen Seite des Ohrknorpels) entfernt worden war, gegenüber stelle den Kontrollversuchen, in denen das Perichondrium nicht entfernt wurde. Hier sei die Bemerkung vorausgeschickt, daß in den mikroskopischen Präparaten das Ende des Perichondriums je nach Ausdehnung des Schnittes bald außerhalb des Präparates liegt, bald sich auf einer Seite zeigt, selten auf beiden Seiten zugleich sichtbar ist.

1. Am 6. Tage nach der Operation ohne Perichondrium.

Die ganze Schicht des Knorpels mit dem Perichondrium der gegenüberliegenden Seite ist durchschnitten. Die beiden Enden des Knorpels sind ziemlich weit voneinander entfernt, und ihre Färbung ist etwas ausgeprägter, als die der übrigen Teile. In der Mitte des Keils findet sich ein abgesprengtes Knorpelstückchen, welches gar keine Veränderung aufweist, jedoch sind seine Wundränder — ebenso wie die anderen Knorpelwundränder — von Fibrin und Leukocyten bedeckt. Irgendwelche Proliferationserscheinungen an den Knorpelzellen, deren Lakunen sich nach der Wunde zu öffnen, konnte ich nicht konstatieren. Die Verdickung des einen von dem Wundrand ganz zurückliegenden Endes des abgetragenen Perichondriums ist zn erkennen. Das andere Ende des letzteren tritt am Präparat nicht zu Tage. An der Stelle, wo das Perichondrium abgeschnitten ist, finden sich fibrinreiche Exsudatmassen auf der Operationsseite. Das Gewebe selbst ist mit Blut durchtränkt und fleckweise sehr zellreich — auch die fixen Bindegewebszellen scheinen sich zu vermehren —; außerdem fallen zahlreiche, sehr weite und strotzend mit Blut gefüllte Gefäße auf. Wie erwähnt, hat der Operationsschnitt auch das Perichondrium der anderen Seite des Knorpels durchtrennt, hier findet sich ebenfalls geronnenes Exsudat und ein zellreiches Bindegewebe. Die elastischen Fasern treten an den Knorpelenden etwas deutlicher hervor, als an anderen gesunden Stellen.

2. Mit Erhaltung des Perichondriums am 6. Tage.

Der ganze Knorpel wurde durchschnitten, selbst das Perichondrium an der anderen Seite. Die beiden Enden des Knorpels sind abgerundet und zeigen tieferen Farbenton, als die übrigen Stellen. In der Mitte des Keils findet sich auch ein abgesprengtes Knorpelstückchen. Zwischen dem Knorpel und dem abgehobenen Perichondrium finden sich massenhafte Lymphocyten und Leukocyten nebst Fibrin und Zelltrümmern, außerdem auch in der Wundspalte. Die ganze Umgebung zeigt starke zellige Infiltration. Von der der Operationswunde gegenüberliegenden Seite dringt junges, zellreiches, stellenweise Fasern bildendes Gewebe in den Wundspalt ein. Die Wundlücke ist hier mit Zelldetritus und zahlreichen weißen Blutkörperchen und Fibrin angefüllt. An einem abgerundeten Knorpelende sehen die Knorpelzellen getrübt und die Kernkonturen undeutlich aus. Die Ränder der Knorpelschnittwunde zeigen eine deutliche Vermehrung der Knorpelzellkerne, sodaß fast überall zwei Kerne in einer Knorpelkapsel liegen. Die beiden Enden des Knorpels zeigen eine tiefere Farbennüance. Das Verhalten der elastischen Fasern wie oben.

Im wesentlichen sehen wir also nach 6 Tagen in beiden Versuchen nur akut-entzündliche Veränderungen an der Knorpelwunde mit geringer Bindegewebswucherung und beginnender Wucherung von Granulationen in den Wundspalt hinein. Daneben fand sich Kernvermehrung an den Knorpelzellen in den Schnitträndern.

3. Am 8. Tage ohne Perichondrium.

Bei diesem Präparat ist auch die ganze Knorpelschicht durchschnitten bis zur Mitte des Perichondriums der gesunden Seite. Die beiden Enden des Knorpels sind ziemlich weit voneinander entfernt. Das eine Perichondralende liegt von der Wundlücke ziemlich weit entfernt, während das andere am Präparat gar nicht zu sehen ist. An der Stelle, wo das Perichondrium seinen Sitz hatte, befindet sich eine schmale Lage jungen, von zarten Fäserchen und Kapillaren durchsetzten Bindegewebes. Dieses junge neugebildete Bindegewebe steht nicht mit dem Perichondralstumpf in innigerer Verbindung, dagegen wohl mit dem jungen Granulationsgewebe, welches die gesamte Knorpelwunde bis dicht unter das Epithel der Haut bedeckt. Als Fortsetzung der eben beschriebenen Bildung erstrecken sich zahlreiche Bindegewebsfasern und Zellen in die Wundlücke hinein. Abgesehen von diesen Fasern wuchern auch die zelligen Bindegewebselemente von der oberflächlichen, dem subcutanen Gewebe zunächst liegenden Schicht in die Lücke hinein. Diese beiden Faserzüge füllen ungefähr die Hälfte der Wundlücke, während die andere Hälfte von weniger faserigem Bindegewebe der andern Seite angefüllt ist, welches zum größten Teil vom Perichondrium ausgeht. Die Knorpelränder zeigen keine abnorme Färbung; in einige durch den Operationsschnitt eröffnete Knorpelkapseln sind junge Bindegewebszellen hineingewuchert, die noch durch Fasern mit der Umgebung zusammenhängen. Die Wundlücke ist ganz dicht gefüllt mit lockerem fibrillären Bindegewebe. Am Präparat eines andern Kaninchens entstand bei der Operation zufällig ein kleiner Riß unweit der beabsichtigten Wundlücke. Dieser Riß bildet einen Keil, dessen Basis an der Operationsseite, dessen Spitze mitten im Knorpel liegt. Insofern ist dieses Präparat sehr lehrreich, als diese Spalte sich im Bereich befindet, wo das Perichondrium vollständig entfernt ist und die Spitze derselben nicht bis zur andern Seite hinzieht. In dieselbe wuchert großzelliges Bindegewebe tief hinein, das nur aus dem benachbarten indifferenten Bindegewebe entstanden sein kann, also unter keinen Umständen vom Perichondrium abzuleiten ist.

4. Mit Erhaltung des Perichondriums nach 8 Tagen.

Bei diesem Präparat ist auch die Knorpelschicht bis jenseits des Perichondriums der andern Seite durchschnitten. Von dieser her wuchern wellenförmige, mäßig zellreiche Bindegewebszüge in die Wundlücke hinein, die von dem bei der Operation abgehobenen Perichondrium herstammen. In einige durch den Operationsschnitt eröffnete Knorpelzellkapseln sind Bindegewebszellen eingewuchert. An den übrigen Knorpelzellen ist keine Veränderung wahrzunehmen. Die Lücke zwischen den Knorpelenden ist mit zellreichem feinfibrillären Bindegewebe ausgefüllt, wie im vorhergehenden Fall.

Wir sehen also Knorpelwunden nach 8 Tagen ausgefüllt mit jungem, zellreichem feinfaserigen Bindegewebe, für dessen Entwickelung die Erhaltung oder Entfernung des Perichondriums ganz gleichgültig ist. Da, wo das Perichondrium ganz entfernt ist, entsteht das Granulationsgewebe aus den vom Knorpel weiter abliegenden Gewebsschichten.

5. Am 15. Tage ohne Perichondrium.

Die Spitze des Keils gelangt nicht nur durch die ganze Knorpelschicht hindurch, sondern auch durch das Perichondrium der andern Seite. Das eine Ende des abgetragenen Perichondriums steht sehr weit vom Wundrand ab, zeigt mäßige Verdickung, aber es gehen von dort aus keine Gewebszüge in die Wundlücke hinein. Das andere Ende findet man am Präparat überhaupt nicht. An der Stelle, wo früher das Perichondrium lag, findet man zellreiches, stellenweise mit Rundzellen infiltriertes junges Bindegewebe. Die Wundlücke ist mit Bindegewebe gefüllt, das teils zellarm und faserig, teils zellreich ist. Ein großer Teil dieser jungen Bindegewebsfasern stammt vom Granulationsgewebe der verletzten Seite her, während der kleinere Teil vom Perichondrium und vom indifferenten Bindegewebe der andern Seite aus hineinwächst. Die Knorpelenden zeigen dasselbe Bild, wie bei den vorhergehenden Präparaten.

6. Am 15. Tage, mit Erhaltung des Perichondriums.

Die Wundlücke ist mit zell- und faserreichem Bindegewebe ausgefüllt. —

7. Am 19. Tage, ohne Perichondrium.

An diesem Präparat sieht man keine scharfen Kanten, wie an den anderen, sondern eine abgerundete flache Aushöhlung des Knorpels. Dieselbe ist wahrscheinlich auf eine oberflächliche Nekrotisierung des Knorpels, die sich nach der Operation abgespielt hat, zurückzuführen. Das eine Perichondralende liegt vom Wundrand weit zurück; es ist mäßig verdickt. An der Stelle des früheren Perichondriums findet man zellarme derbe kompakte Bindegewebsmassen, von der einige Faserzüge in die Wunde ziehen. Die obige Aushöhlung ist von ziemlich derbfaserigem, zellreichem Bindegewebe angefüllt. Während das die Wunde ausfüllende Gewebe in seinen oberen Teilen faserreich ist, schließt sich nach dem Knorpel zu eine von Fasern fast gänzlich freie Schicht an, welche aus Zellen mit großen runden Kernen und zarten Kapseln besteht. Diese Schicht junger Knorpelzellen schließt sich direkt den Knorpelrändern an, doch kann man stärkere Proliferationserscheinungen an den Zellen des alten Knorpels nicht feststellen. Sowohl bei der Gieson- wie bei der Elastinfärbung sieht man nämlich die Grundsubstanz und die Kapseln des alten Knorpels sehr deutlich von dem jungen Knorpelgewebe abgegrenzt. Je näher man den Knorpelrändern kommt, desto weniger Spindelzellen liegen zwischen den jungen Knorpelzellen.

8. Am 19. Tage, mit Erhaltung des Perichondriums.

Der Versuch ist mißlungen, denn die betreffende Stelle des Knorpels wurde ganz nekrotisch und ausgestoßen. An den Rändern des stehenge-

bliebenen Knorpels und in der Wundlücke sieht man dieselben Erscheinungen wie an dem soeben beschriebenen Präparat.

Nach 19 Tagen sieht man also schon deutliche Regeneration von Knorpelzellen, welche von dem die Wundspalte ausfüllenden Granulationsgewebe ausgeht. Für die Entstehung dieses jungen Knorpels ist es ganz gleichgültig, ob das Perichondrium bei der Operation entfernt war oder nicht.

Das Präparat am gleichen Tage mit Erhaltung des Perichondriums werde ich von jetzt ab nicht mehr berücksichtigen, da beide Versuche gar keinen Unterschied in den histologischen Erscheinungen aufweisen.

9. Am 30. Tage, ohne Perichondrium.

Die Operation ist sehr gut ausgeführt, sodaß das Eindringen des Perichondriums von der anderen Seite und von der verletzten undenkbar ist. Das abgeschnittene Perichondralende läßt sich sehr gut verfolgen; es zeigt eine mäßige Verdickung, aber keinen Zusammenhang mit dem die Wunde ausfüllenden Gewebe. Das andere Ende zeigt sich gar nicht am Präparat. Die Wundspalte gestaltet sich unregelmäßig und ist mit faserigem Bindegewebe erfüllt, das bei der Giesonfärbung teils rot, teils gelb gefärbt ist. Zwischen den Fasern macht sich eine homogene Substanz bemerkbar, in welcher sich einzelne Zellen mit Kapseln finden. Die Zellen sind bald klein, bald groß. Ihre Gestalt ist auch verschieden, bald spindelförmig, bald rundlich usw. An den Wundrändern findet man mäßige Proliferationserscheinungen (Kernvermehrung) der Knorpelzellen in den äußeren Schichten. Die elastischen Fasern treten dort klarer hervor.

10. Am 33. Tage, ohne Perichondrium.

Neben der beabsichtigten Wunde, die wieder die ganze Knorpelschicht durchtrennt hat, entstand eine zweite Spalte bei der Operation. An dieser Stelle treten die Verhältnisse der Regeneration besonders deutlich hervor. Das eine Perichondralende liegt weit vom Wundrand zurück und weist eine mäßige Verdickung auf. Das andere ist gar nicht im Präparat sichtbar. Bei diesem Präparat ist das Perichondrium bei der van Giesonfärbung orangefarben, deshalb tritt der Unterschied zwischen der verletzten und der gesunden Seite scharf hervor. Die Spalte ist schon mit homogener Substanz gefüllt, in welcher sich große Bindegewebszellen, stellenweise schon mit deutlicher Kapsel versehen, also junge Knorpelzellen zeigen. Die letzteren besitzen eine längliche Gestalt; die Kerne sind ziemlich groß. An der Übergangsstelle von der Spalte nach außen hin häufen sich besonders viele junge Knorpelzellen an. Einige Knorpelzellen der Außenschicht zeigen Proliferation. Das zukünftige Perichondrium, eine faserige Bindegewebsschicht, kann man in seinem Verlauf deutlich beobachten, es geht wiederum vom subcutanen Bindegewebe aus.

Die zeitlichen Zwischenräume zwischen den einzelnen Präparaten sind kleine, da einige Versuchskaninchen zufällig hintereinander eingingen.

11. Am 40. Tage ohne Perichondrium.

Bei diesem Versuche muß ein größeres Stück Knorpel nekrotisiert

und ganz ausgestoßen worden sein. Die beiden Perichondralenden lassen sich nicht scharf abgrenzen. Zwar bringt das Präparat für die Entscheidung der vorliegenden Frage keinen Beitrag, da die Entwickelung des Knorpelcallus vom Perichondrium der gesunden Seite her stattgefunden hat, aber dessenungeachtet ist das Präparat erwähnenswert, weil der Knorpelcallus hier außerordentlich stark entwickelt ist. Die Form der Zellen im Callus variiert sehr, bald sind sie rundlich, bald spindelförmig usw. Manche Zellen besitzen reichlich Protoplasma, andere sehr wenig. Der neugebildete Knorpel ist sehr verschieden beschaffen; in der Mitte ist er noch in sehr jugendlichem Stadium, während er nach den alten Knorpelrändern zu schon fast das Aussehen richtigen Knorpels hat. Das neugebildete Perichondrium tritt deutlich hervor. Die Ränder des alten Knorpels sind natürlich nicht so glatt, wie sonst, sondern sie sind zackig und unregelmäßig. An der einen Ecke zeigt der alte Knorpel lebhaftere Proliferation.

12. Am 50. Tage, ohne Perichondrium (Abbildung 1 u. 2).

Dieses Präparat ist höchst ausschlaggebend, weil das alte Perichondrium bei der van Giesonfärbung sich stark gelb gefärbt hat und infolgedessen ein Kontrast zwischen diesem und dem umgebenden Bindegewebe scharf zu Tage tritt, da das letztere rot gefärbt ist. Das eine Ende des Perichondriums kommt hier nicht zum Vorschein. Das andere weist bedeutende Verdickung und Zusammenballung auf (Abbildung 1 a); aber ein Zusammenhang mit den Fasern des neugebildeten Perichondriums ist nicht nachzuweisen. Hier hat der Schnitt keine keilförmige Gestalt, sondern zwei Spalten sind entstanden (Abbildung 2, s und sp.), die den Knorpel nicht völlig durchtrennen. Ich will eine erste und eine zweite Spalte unterscheiden. Die erste weist einen gewundenen Verlauf auf und hat am Anfang eine Nebenspalte, die sich quer in das dreieckige Knorpelstück hinein erstreckt und zwar direkt unter der corticalen Knorpelschicht her, sodaß wieder ein kleiner Streifen Knorpel abgetrennt ist (Abbildung 2, c.) Die erste Spalte ist fast mit dem neuen Knorpel gefüllt mit Ausnahme eines Hohlraumes, dessen Entstehung durch die Alkoholhärtung verursacht ist. Die Zwischensubstanz hat stellenweise faserigen, aber meist schon hyalinen Charakter. Diese Masse vereinigt sich mit dem alten Knorpel so innig, daß sich an einigen Stellen fast gar keine strenge Grenze ziehen läßt. Die Größe und Form der jungen Knorpelzellen ist sehr wechselnd, sie sind meistens stark gekörnt. Einige davon besitzen schon Kapseln, besonders am Eingang des Spaltes. Der alte Knorpel an den Knorpelrändern hat etwas tieferen Farbenton, wie sonst; die Zellen sehen dort leicht trübe aus; an einzelnen sind im Schnitt keine Kerne zu sehen. Die elastischen Fasern treten an den Rändern des alten Knorpels auffällig hervor. Das neugebildete Perichondrium ist schon deutlich erkennbar, wenn es auch einen sehr unregelmäßigen Verlauf nimmt. Die Zellen sind dort sehr reichlich entwickelt und stehen parallel zur Längsachse des Knorpels. Die zweite Spalte ist mit dem noch faserigen Bindegewebe gefüllt, aber man findet stellenweise bereits ziemlich ausgebildete neue Knorpelzellen. Hier ist die Callusbildung eine ganz bedeutende. Das übrige Verhalten gleicht demjenigen der ersten Spalte. In einiger Entfernung von diesen Wundspalten sieht man einen kleinen mit zellreichem Bindegewebe ausge-

fülltem Riß (Abbildung 1 b), der offenbar beim Abpräparieren des Perichondriums durch Eindringen der Messerspitze enstanden ist.

13. Am 60. Tage, ohne Perichondrium (Abbildung 4).

Hier ist die Regeneration schon weit vorgeschritten. Der Spalt ist von zellreichem Gewebe ausgefüllt, das ohne Grenze in das umliegende

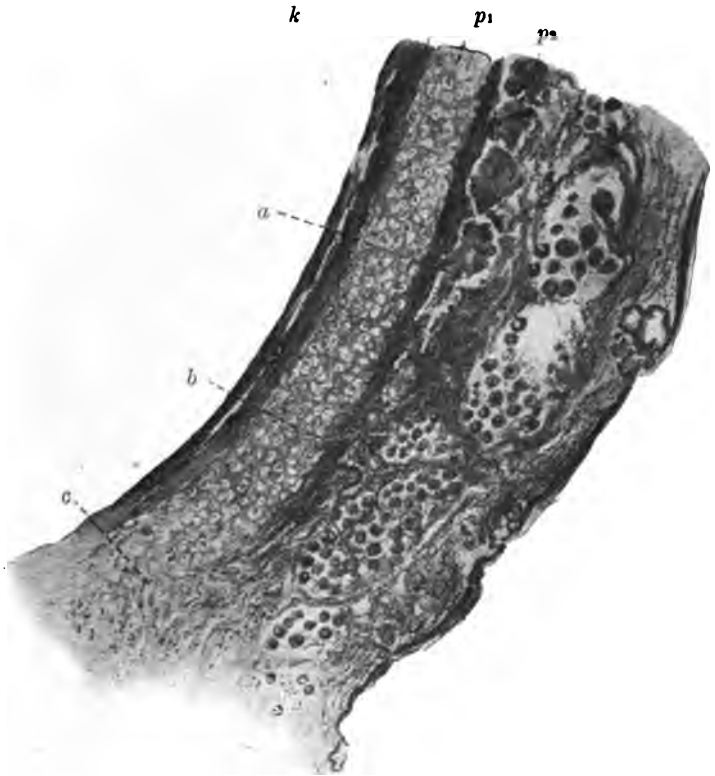

Fig. 1. Heilung einer Knorpelwunde.

Übersichtsbild, Versuch 12 nach 50 Tagen.

Ganz schwache Vergrößerung. Leitz, Obj. 2, Okul. 1. Zeichentisch in Höhe des Objekttisches. Färbung: Haematoxylin, van Gieson.

c = Wundspalt. *b* = bei der Operation entstandener (zufälliger) Riß im Knorpel.
k = Ohrknorpel. p_1 = Perichondrium der gesunden, p_2 = der operierten Seite.
a = Stelle, bis wohin das Perichondrium abgetragen wurde.

Bindegewebe übergeht. Im Bereich der Knorpelspalte, mit deren Rändern das Gewebe sehr fest verwachsen ist, haben die Zellen dieses jungen Gewebes bereits überall Kapseln, das Zwischengewebe wird homogen, wenn es sich auch von dem des alten Knorpels noch deutlich unterscheidet (Abbildung 4, Tafel II).

Die 13 Versuche haben also dargetan, daß auch aus dem Granulationsgewebe, das nach Entfernung und ohne Beteiligung des Perichondriums die Wundspalten des Knorpels ausfüllt, Knorpel entsteht In sämtlichen Parallelversuchen mit Erhaltung des Perichondriums fand sich im wesentlichen dasselbe Bild und dasselbe Stadium von Regeneration des Knorpelgewebes.

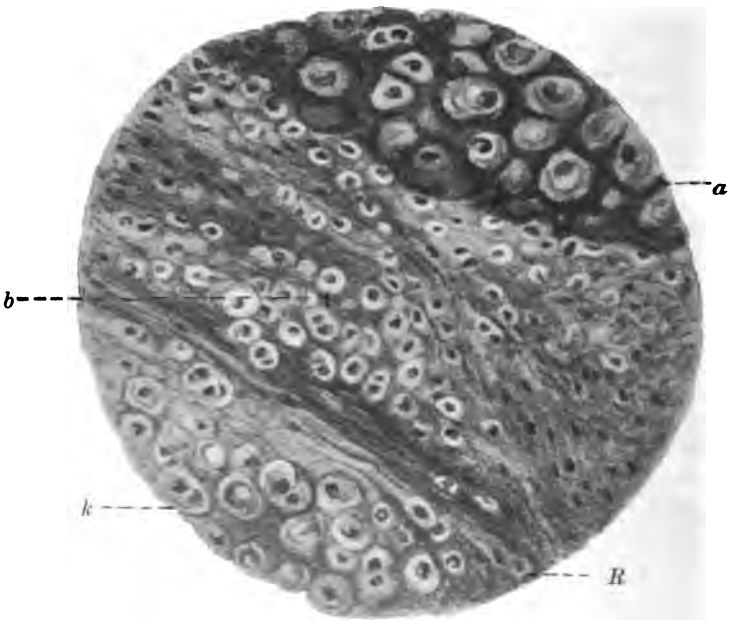

Fig. 3. Verlagerung eines Knorpelstückchens.

Versuch 13 nach 60 Tagen,

Färbung: Fuchselin-Lithioncarmin. Starke Vergrößerung, Zeiß, Objekt. E, Okul. 3. Zeichentisch 4 cm höher als der Objekttisch.

k = alter Knorpel. R = Rindenschicht desselben. a = verlagertes Knorpelstückchen. b = neugebildeter Knorpel.

Aus dem letzten beschriebenen Präparat (Nr. 13) fiel nun noch ein Befund auf, der mir der Beschreibung wert erscheint (Abbildung 3).

Ziemlich weit von den beabsichtigten Wunden entfernt, befindet sich ein abgesprengtes keilförmiges Knorpelstückchen (Abbildung 3, a). Es ist dies ein Teil des bei der Operation excidierten Knorpelstückes. Zwischen ihm und dem Ohrknorpel (k) selbst ist ein ziemlich breiter Zwischenraum. Das abgesprengte Knorpelstückchen nimmt einen Teil der Stelle ein, wo das abgeschnittene Perichondrium sich befand. Aus der beschriebenen Anordnung unserer Experimente ergibt sich, daß auch dieses Knorpelstückchen kein Perichondrium mehr hatte.

Das Wichtige und Interessante ist nun der Umstand, daß der Zwischenraum durch neugebildeten Knorpel ausgefüllt ist, der beide Teile des Knorpels ganz innig verbindet (Abbildung 3, b). Dort findet man stellenweise sehr ausgebildete Knorpelzellen und hyaline Substanz, während an anderen Stellen weniger ausgebildete Knorpelzellen und eine weniger homogenisierte Zwischensubstanz auftreten. Die meisten Zellen besitzen schon Kapseln; sie sind reich an Protoplasma und enthalten je einen großen Kern. In einigen Kapseln finden sich sogar zwei Zellen. In der corticalen Schicht des alten Knorpels, wo gewöhnlich kleine, spindelförmige, schmale Knorpelzellen zu sitzen pflegen, zeigen sich große, umfangreiche Knorpelzellen. Durch die neugebildete Zwischensubstanz ziehen deutlich elastische Fasern hindurch. Das abgesprengte Knorpelstückchen bietet keine Veränderung dar mit Ausnahme der sehr intensiven Färbung der elastischen Fasern und eines trüben Aussehens einiger Knorpelzellen. An dem äußeren, in der Abbildung nicht sichtbaren Rand des Knorpelstückchens sieht man derbes, sehr zellarmes Gewebe, welches später zum Perichondrium wird.

Aus den mannigfaltigen Vorgängen, die bei dem Regenerationsprozeß des Knorpels sich abspielen, greife ich nur zwei Punkte, allerdings die wichtigsten, heraus. Der eine betrifft die Beteiligung der Knorpelzellen, der andere, dem die vorliegenden Untersuchungen in erster Linie gewidmet waren, die Inanspruchnahme des Perichondriums bei der Regeneration. Wie aus der Literatur ersichtlich, ist die Majorität der Autoren der Ansicht, daß der Knorpel selbst keinen Einfluß auf die Regeneration hat, während ein anderer Teil der Autoren die entgegengesetzte Meinung vertritt.

Wie aus meinen Versuchsprotokollen hervorgeht, zeigen die meisten der der Wundlücke zunächst liegenden Knorpelzellen, deren Kapseln bei der Operation eröffnet worden sind, Proliferationserscheinungen. Dies kann auf zweierlei Weise erklärt werden. Eine Möglichkeit ist: Wenn die Lacune der Zellen mit der Wunde kommuniziert, so dringen die jungen in die Wunde hineinwuchernden Bindegewebszellen in die Knorpelkapseln hinein und vermehren sich dort. Die andere Möglichkeit ist die, daß die alten Knorpelzellen selbst sich vermehren. Daß in vielen Fällen die erstere Form eintritt, ergibt sich zweifellos aus unseren Präparaten: Man sieht die in der Knorpelkapsel liegenden Zellen durch Fasern in direkter Verbindung stehen mit dem übrigen Granulationsgewebe. Besonders zu betonen ist auch, daß nur diejenigen Knorpelzellen eine Kernvermehrung aufweisen, welche bei der Operation oder infolge der letzteren ihre Kapseln öffnen, und selbst diese nicht sämtlich. Gegenüber diesen Zellen sieht man bei denjenigen, die ihre Kapsel unverletzt erhalten haben, auch am Wundrande des Knorpels keine Veränderungen, selbst wenn sie nur durch eine dünne Membran von der Wundlücke getrennt sind. Diese Tatsache deutet

ebenfalls daraufhin, daß Kernvermehrung im Wundrande des Knorpels im wesentlichen durch Hineinwachsen von Bindegewebszellen in die eröffneten Knorpelkapseln zustande kommt. Deshalb bin ich der Meinung, wie viele andere Autoren, daß die Anteilnahme der Knorpelzellen an der Regeneration, wenn überhaupt vorhanden, sehr gering zu veranschlagen ist.

Auf die Beteiligung des Perichondriums an der Knorpelregeneration gehe ich nicht näher ein. Dagegen haben, wie ich glaube, die mitgeteilten Untersuchungen mit Sicherheit dargetan, daß auch das ohne jede Beteiligung des Perichondriums in Knorpelwunden entstehende Granulationsgewebe echten Knorpel erzeugen kann.

Man wird diesem verschiedenes entgegenhalten können: Erstens wird man behaupten können, daß erst das regenerierte Perichondrium die Fasern erzeugt. Tatsächlich wird die Stelle des abgetragenen Perichondriums je nach dem Stadium entweder durch Exsudatmasse oder durch junges Bindegewebe ersetzt. Dieses wird aber nicht von den weit entfernten Perichondralenden, sondern von dem umgebenden indifferenten Bindegewebe hervorgebracht. Das abgetragene Perichondrium zeigt mit dem neugebildeten Bindegewebe gar keinen innigen Zusammenhang. Ein weiterer Einwand wäre, daß das Perichondrium nicht gründlich abgetragen ist. Das kann unter Umständen auch vorkommen, aber ich habe nur diejenigen Präparate benutzt, bei welchen ein Zurückbleiben des Perichondriums ausgeschlossen war und sich auch Reste desselben bei der mikroskopischen Untersuchung nicht fanden. Selbst gesetzt, daß ein kleiner Rest Perichondrium zurückbleibt, so wirkt dieser doch in keiner Hinsicht störend, weil der Gang der Faserzüge sich verfolgen läßt. Ein dritter Einwand, daß die Regeneration vom Perichondrium der unverletzten Seite ausgehe, kann nur bei denjenigen Versuchen in Frage kommen, bei denen die Knorpelschicht ganz durchgeschnitten ist. Aber auch hier gilt dasselbe wie oben, daß nämlich der Verlauf der Fasern uns über ihren Ursprung belehrt. Überdies kann dieser Einwand niemals in Betracht kommen, wenn die Operation auf gewünschte Weise vor sich geht und überhaupt keine totale Durchschneidung des Knorpels erfolgt.

Endlich noch einige Worte über den Versuch Nr. 13. Dafür, daß das abgesprengte Knorpelstück auf den anderen Knorpel gebracht, durch Regeneration angeheilt, nicht durch Narbengewebe, hat der Versuch einen bindenden Beweis gegeben. Auch diese Tatsache an und für sich ist sehr interessant, da sie neben ihrer großen histologischen Tragweite auch in der plastischen Chirurgie einige Wichtigkeit besitzt.

Fig. 2.

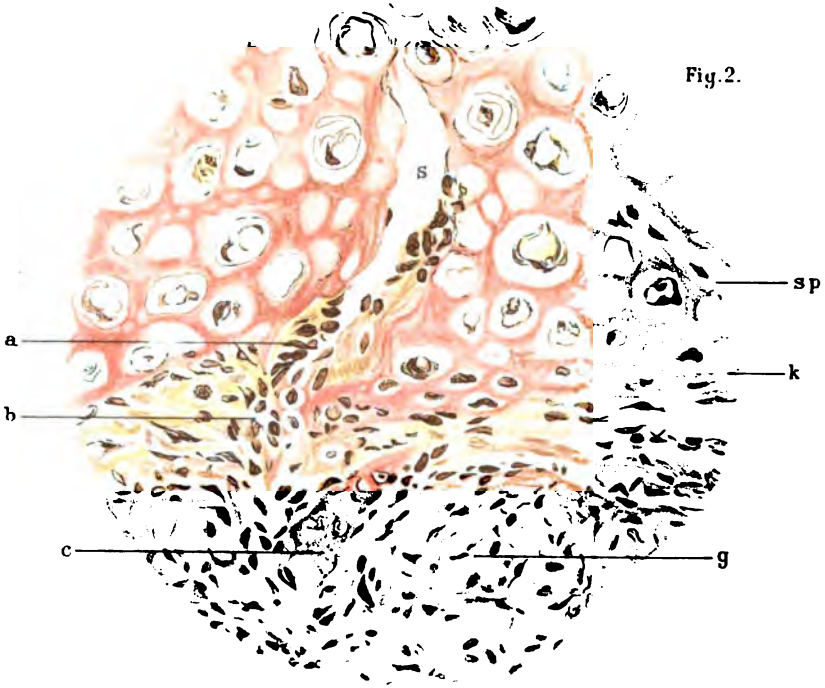

Fig. 4.

Mori

Lith Anst Julius Klinkhardt Leipzig

F. C. W. Vogel

Zudem weist diese Tatsache uns fast notwendig auf die Annahme hin, daß die Umwandlung des zwischen den Knorpelwundrändern sich entwickelnden Granulationsgewebes einem großen Einfluß vom alten Knorpel aus unterworfen ist.

Für die vielfache Unterstützung bei den vorliegenden Untersuchungen spreche ich Herrn Priv.-Doz. Dr. B. Fischer, I. Assistenten am pathologischen Institut Bonn, meinen besten Dank aus.

Erklärung der Abbildungen

(aufgenommen mit Hilfe des Zeißschen Zeichenprismas).

Fig. 1 im Text. Versuch 12, mit Abtragung des Perichondriums nach 50 Tagen. Übersichtsbild. Ganz schwache Vergrößerung, Leitz, Obj. 2, Okul. 1. Zeichentisch in Höhe des Objekttisches. Färbung: Haematoxylin, van Gieson.

c = Wundspalt. *b* = bei der Operation entstandener (zufälliger) Riß im Knorpel. *k* = Ohrknorpel. p_1 = Perichondrium der gesunden, p_2 = der operierten Seite. *a* = Stelle, bis wohin das Perichondrium abgetragen wurde.

Fig. 2 auf Tafel II. Der Wundspalt *c* aus Fig. 1 bei starker Vergrösserung. Leitz, Obj. 7, Okul. 1. Zeichentisch 4 cm höher als der Objekttisch.

s = erste, *sp* = zweite Wundspalte. *k* = alter Knorpel. *c* = bei der Operation verlagertes Stückchen desselben. *g* = Granulationsgewebe, bei *a* in den Wundspalt eindringend, bei *b* junge Knorpelzellen.

Fig. 3 im Text. Versuch 13. Anheilung eines verlagerten Knorpelstückchens nach 60 Tagen. Starke Vergrößerung, Zeiß, Obj. E, Okul. 3. Zeichentisch 4 cm höher als der Objekttisch. Färbung: Fuchselin (Weigert)-Lithioncarmin.

k = alter Knorpel. *R* = Rindenschicht desselben. *a* = verlagertes Knorpelstückchen. *b* = neugebildeter Knorpel.

Fig. 4 auf Tafel III. Versuch 12 mit Abtragung des Perichondriums nach 60 Tagen. Starke Vergrößerung, Zeiß, Obj. E, Okul. 3. Färbung: Haematoxylin, van Gieson. Das den Wundspalt ausfüllende Granulationsgewebe bildet junge Knorpelzellen.

Literaturverzeichnis.

1) Dörner, De Gravioribus quibusdam cartilaginum mutationibus, Tubingae. 1798.
2) Archangelsky, Centralbl. f. d. Mediz. Wissenschaften. 1868.
3) Peyrand, Études expér. sur la regén. des tissus cartilagineux et osseux. 1869.
4) Gussenbauer, Langeck' Archiv f. klin. Chirurgie 12. 1871, S. 797.
5) Genzmer, Virchows Archiv f. pathol. Anatomie und Physiologie u. f. klin. Medizin Bd. 67. 1876, S. 75.
6) Schwalbe, Sitzungsberichte der Jenaischen Gesellschaft für Medizin und Naturwissenschaften für das Jahr 1878. LXIII.
7) Sieveking, Morph. Arbeiten von Schwalbe, Bd. I. 1892, S. 121.

8) Marchand, Wundheilung. Deutsche Chirurgie Bd. 16. 1901, S. 277.
9) Ribbert, Lehrb. d. allgem. Pathologie. 1901.
10) Matzuoka, Virchows Archiv f. pathol. Anatomie und Physiologie u. f. klin. Medizin, Bd. 175, Heft 1. 1904.
11) Reclard, Elemens d'Anatomie générale. Paris 1823, p. 471.
12) Rollet, Strickers Handb. f. d. Lehre v. d. Geweben, p. 73, 1. L.
13) Schaffer, Zeitschrift f. wissenschaftl. Zoologie von Kölliker und Ehlers. Bd. 61. 1896, S. 649.
14) Ewetzki, Untersuchung aus dem pathol. Institut zu Zürich 1875.
15) Solzer, Fortschritte der Medizin, VII. Jahrgang. 1889, S. 852.
16) Ziegler, Allgemeine Pathologie 1901.
17) Wendelstadt, Archiv f. mikroskop. Anatomie und Entwicklungsgeschichte, Bd. 63, S. 799.
18) Redfern, The Monthly Journal of medical science, Vol. X. 1851, S. 229.
19) Sklarewsky, Inaug.-Dissertation, Petersburg. Ref. im Centralbl. f. Chirurgie. 1875, Nr. 47.
20) Tizzoni, Archiv per le science mediche, T. II. 1878, S. 28.
21) Wendelstadt, ebenda, Bd. 57, S. 818.
22) Barth, Centralbl. f. d. mediz. Wissenschaften, 1869, Nr. 40, S. 225.
23) Fischer, Technik und Chemismus der Weigertschen Elastinfärbung. Virchows Archiv, Bd. 170.

XI.

Aus der chirurgischen Abteilung (Prof. Dr. Jul. Hochenegg) und dem radiographischen Laboratorium der Wiener allgem. Poliklinik.

Über Fracturen der Fingerphalangen.

Casuistische Mitteilungen.

Von

Dr. O. E. Schulz.

(Mit 17 Abbildungen).

Wenngleich die exponierte Lage der Finger, ihr unaufhörlicher täglicher Gebrauch in allen Berufsphären, besonders in der Industrie und im maschinellen Betriebe es erwarten läßt, daß deren Knochengerüst gröberen Läsionen häufig ausgesetzt wird, sind doch die Mitteilungen über Fingerfracturen in der Literatur nicht sehr zahlreich, so daß nach den übereinstimmenden Angaben der Autoren Fingerbrüche zu den selteneren Verletzungen zu rechnen sind. Dies gilt besonders von den subcutanen Fingerfracturen. So schreibt Albert[1]: „An Phalangen kommen subcutane Fracturen selten vor, am ehesten noch an der Grundphalanx". Auch Helferich[2] geht in seinem Atlas der Fracturen und Luxationen mit wenig Worten über dieses Thema hinweg. Mehr findet man bei Bardenheuer angegeben, der den Querbruch, den Schrägbruch, die Comminutiv- und Längsfractur anführt. Nach dem Handbuch der praktischen Chirurgie machen diese Fracturen 4.8 % sämtlicher Brüche aus; dabei werden die subcutanen als ein verhältnismäßig seltenes Ereignis bezeichnet.[3] Auch Hoffas[4]

1) E. Albert, Lehrbuch der speziellen Chirurgie. Fünfte Auflage. Band I.

2) Helferich, Atlas und Grundriß der traumatischen Fracturen und Luxationen.

3) Bergmann, Mikulciz, Bruns, Handbuch der speziellen Chirurgie.

4) Hoffa, Fracturen und Luxationen. 1903.

„Fracturen und Luxationen“ differieren hiervon kaum in den Angaben. In den beiden zuletzt zitierten Werken findet man auch die Radiogramme einzelner Fälle, Querfracturen betreffend, abgebildet. Die meisten Autoren betonen das Prävalieren der direkten, contondierenden Gewalt bei der Entstehung der Fingerfracturen, so insbesondere König[1]), der sich besonders mit dem Ausriß der Strecksehnen befaßt.

Die neuere Zeit die uns durch die Radiographie eine exakte und detaillierende Untersuchungsmethode schenkte, brachte reichlichere Mitteilungen über dieses Thema. Es scheinen die Fracturen, besonders die unvollständigen, nicht so selten zu sein, wenn man auf sie achtet und jede Kontusion der Finger, sofern sie nur halbwegs höhere Grade erreichte, röntgenographisch untersucht. Daß diese Fracturen nicht schwer zu diagnostizieren wären, scheint allerdings bei der oberflächlichen, der Palpation leicht zugänglichen Lage dieser Knochen naheliegend, die Diagnose aber kann sich schwierig gestalten, wenn eine Dislocation fehlt und wegen starker lokaler Schwellung die Palpation behindert ist. Dies kommt umsomehr in Betracht, als vielfach die subjectiven Beschwerden gar nicht sehr bedeutend sein müssen. So liegen Beobachtungen Obersts[2]) vor, wo radiographisch Absprengungen der Gelenkflächen an Phalangen konstatiert wurden, anamnestisch aber Verletzungen nicht eruiert werden konnten. Hier kann dann nur das Röntgenbild das entscheidende Wort sprechen, besonders dann, wenn es sich um nicht durchgängige Fracturen oder um Continuitätstrennungen in der Längsrichtung des Knochens handelt. Über diese Form des Phalangenbruches findet man im Handbuch der praktischen Chirurgie folgende Angaben: „Ein sehr seltenes Ereignis stellen die Längsfracturen der Phalangen dar, welche die Mitbeteiligung der Gelenke auszeichnet.“

Anschließend nun an 3 von Krönlein[3]) beobachtete Fälle von Längsfractur der Fingerphalangen publizierten in den letzten Jahren Bähr[4]) und Oberst[2]) analoge Beobachtungen. Querfracturen, Schrägbrüche und multiple Zersplitterungen besprechen eingehend

---

1) König, Handbuch der Fracturen und Luxationen.

2) Oberst, Halle a/S., Die Fracturen und Luxationen der Finger und des Carpus, die Fracturen des Metacarpus und der Vorderarmknochen. Hamburg 1901.

3) Krönlein, Archiv für klinische Chirurgie, Band XXI, Seite 6.

4) Bähr, Centralblatt für Chirurgie. 1898, Seite 641.

Schmidt[1]), Köllicker[2]), Kronacher[3]), Schijering Thöle und Voss.[4])

Immerhin scheint dieses Thema noch manches interessante Detail bieten zu können. Die Form der Fracturen ist hier so mannigfaltig und wechelnd, repräsentiert fast alle bekannten Arten des Knochenbruches, so daß es angezeigt erscheint, die in kurzer Zeit beobachteten Fälle zu besprechen, umsomehr als darunter einige seltenere Formen sich vorfinden.

Fall I. Ein linkshändiger Patient erhielt vor mehreren Jahren einen Säbelhieb über den Zeigefinger der linken Hand, bald darauf einen Pistolenschuß in die Grundphalanx des linken kleinen Fingers. Die Kugel drang volarwärts ein, dorsalwärts aus. Beide Verletzungen heilten ohne Komplikationen aus. An der Streckseite des Zeigefingers findet man eine lineare, volar und dorsal an der Grundphalanx des Zeigefingers je eine strahlige Narbe; das proximale Interphalangealgelenk des Zeigefingers ist nur wenig beweglich, der Kleinfinger etwas radialwärts rotiert frei beweglich.

Fig. 1

Das Röntgenbild dieses Falles (Fig. I, a) zeigt eine besonders im Vergleiche mit den analogen Phalangen der übrigen Finger deutlich ausgeprägte Verbreiterung des distalen Köpfchens der Grundphalanx am Zeigefinger. Die Struktur verwischt und undeutlich, die Bandgrübchen weniger

1) Schmidt, Casuistische Beiträge zur Röntgenuntersuchung aus dem Krankenhause Herisau und der eigenen Praxis. Fortschritte auf dem Gebiete der Röntgenstrahlen. Band III, Heft I, S. 14.

2) Köllicker, Mehrfache Brüche von Fingerphalangen, ebenda. Band III, Heft 4, S. 147.

3) Kronacher, Die Verletzungen der kleinen Röhrenknochen, ebenda. Band II, Heft 6, S. 207.

4) Schijering, Thöle und Voß, Die Schußverletzungen, Hamburg, Lucas Gräfe & Silem. 1902.

stark prominent, dabei etwas dunkler saturiert, der Gelenkspalt etwas verengt. In der Mitte der Trochlea eine keilförmige, mit der Spitze proximalwärts gekehrte helle, strukturlose Zone. — An der Grundphalanx des Kleinfingers (b) zahlreiche verschieden gestaltete Schatten (Metallsplitter) und eine ausgeheilte nur mehr an der Deformität des Knochens kenntliche Fractur der Grundphalanx.

Diagnose: Längsfractur der Grundphalanx des Zeigefingers, Comminutivfraktur am Kleinfinger.

Fall II. Ein 31jähriger Schmiedegehilfe erhielt vor zehn Tagen eine Quetschung des Mittelfingers der linken Hand durch zwei schwere eiserne Gußformen. Unmittelbar nach dem Trauma schwoll der Finger stark an, war sehr schmerzhaft und kaum beweglich. Die Schwellung ging nach einigen Tagen zurück, die Beweglichkeit blieb jedoch beschränkt. Der jetzt erhobene Status zeigt Herabsetzung der passiven und aktiven Beweglichkeit, leichte Schwellung und Schmerzhaftigkeit, die sich bedeutend steigert, wenn man versucht, die Mittelphalanx seitlich zusammenzudrücken. Abnorme Beweglichkeit oder gar Crepitation fehlen.

Das Röntgenbild bot Aufklärung (Fig. II). An demselben sieht man etwas radialwärts von der Mitte der Trochlea beginnend, einen längs verlaufenden feinen Spalt, der sich sehr bald in zwei Schenkel teilt, die nahezu parallel in der Längsrichtung der Mittelphalanx verlaufen, bis sie sich ungefähr an der Grenze zwischen proximalem und distalen Drittel des Knochens verlieren.

Fig. 2.

Diagnose: Längsfraktur der Mittelphalanx.

Fall III. Ein 13jähriger Schulknabe stürzte vor drei Tagen nach vorn stolpernd auf die ausgestreckte linke Hand. Der Kleinfinger, welcher schon seit langer Zeit (Patient kann keine genaueren Angaben machen) in den peripheren Gelenken ankylotisch war, kann jetzt auch im Metacarpo-phalangealgelenk nicht bewegt werden. Der Finger steht in Beugestellung seine volare Seite ist etwas nach radialwärts gekehrt, sodaß in einer dorsovolaren Aufnahme (Fig. III) der Finger nahezu in Seitenansicht zu Tage tritt. Die Palpation ergibt normale Beweglichkeit an der Basis der Grundphalanx. Auf der photographischen Platte sieht man oberhalb der noch offenen Epiphysenfugen (b) eine Querfractur der Grundphalanx (a), erkenntlich an der beiderseits auffallenden deutlichen Stufe.

Diagnose: Querfractur der Grundphalanx.

Fall IV. 38jähriger Arbeiter erhielt 2 Tage vor der Untersuchung einen Hammerschlag auf das Nagelglied des Mittelfingers. Der Nagel erscheint jetzt stark suffundiert, blauschwarz verfärbt, das Endglied des Fingers etwas geschwollen und stark druckempfindlich.

Das Röntgenbild (Fig. IV) zeigt eine Zersplitterung der Tuberositas unguicularis, derart, daß 5 Fracturlinien fächerförmig angeordnet gegen einen gemeinsamen Vereinigungspunkt konvergieren. Der Bruch liegt, wie man am Radiogramm deutlichst sieht, genau unter dem Nagel.

Diagnose: Comminutivfractur der Tuberositas unguicularis.

Fall V. Einem 52jährigen Postbeamten wurde vor 30 Tagen der linke Mittelfinger zwischen die Schubtür und die Wand eines Waggons

eingeklemmt. Unmittelbar nach dem Trauma bestand neben lokalen heftigen Schmerzen durch mehrere Stunden Übelkeit und Brechreiz. Der Finger schwoll während dieser Zeit etwas an und verfärbte sich blauschwarz. Patient gebrauchte durch längere Zeit Dunstumschläge, worauf aber die Schmerzen fast gar nicht nachließen.

Wegen der heftigen, vom Finger bis in die Achselhöhle ausstrahlenden Schmerzen, die angeblich so intensiv sind, daß der Patient nicht schlafen kann, sucht er das Spital auf. Am Finger ist außer einer noch jetzt bestehenden schwärzlichen Verfärbung und hochgradiger Empfindlichkeit des Nagelgliedes nichts Pathologisches nachweisbar.

Fig. 3.

Fig. 4.

Das Röntgenbild (Fig. V) zeigt eine von ulnarwärts die Tuberositas unguicularis und einen Teil der Endphalanx in nahezu gerader längsverlaufender Richtung durchsetzende Fractur.

Diagnose: Fractura longitudinalis der Endphalanx.

Fall VI. Eine 56jährige Frau stolperte vor 19 Tagen und fiel nach vorne auf die ausgestreckte rechte Hand. Im Fallen kam sie an die Kante eines Tischfußes an, so zwar, daß letztere in den Interdigitalraum zwischen Klein- und Ringfinger eingepreßt wurde, wobei die beiden Finger stark auseinandergezerrt wurden. Seitdem steht der Finger in halber Beugestellung fixiert. Passive Bewegungen, Beugung und Streckung sehr schmerzhaft, dabei verspürt man deutlichste Crepitation. Den distalen Teil des Fingers kann man sehr leicht und ohne besondere Schmerzen für die Patientin ulnarwärts abduzieren.

Die Aufnahme (Fig. VI), in dorsovolarer Richtung ausgeführt, zeigt einen schrägen Abbruch der radialen Hälfte der Trochlea mit Dislocutio ad axim cum abbreviatione. Die Fracturlinie beginnt etwa in der Mitte der

Trochlea der Grundphalanx und verläuft schräg nach außen radialwärts. Diagnose: Gelenkfractur des Kleinfingers.

Fall VII. Ein 51jähriger Arbeiter stolperte am Vortage im Laufen und stürzte auf die ausgestreckte rechte Hand, wobei die Finger stark überstreckt wurden. Die verletzte Hand schwoll nach den Angaben des Patienten in kürzester Zeit stark an, war heiß und bei Berührung schmerzhaft. Bewegungen mit den Fingern konnten nur in sehr geringem Maße ausgeführt werden. Am Tage der Untersuchung findet man starkes lokales Ödem, sodaß die Hand polsterartig dorsal und volar geschwollen erscheint. Der Ringfinger steht in starker Überstreckung. Bei Berührung sind der Ring- und Mittelfinger sehr schmerzhaft. Am Ringfinger kann man mit Leichtigkeit abnorme Beweglichkeit im Sinne einer Überstreckung und Abduktion nach beiden Seiten hin nachweisen.

Fig. 5.

Fig. 6.

Röntgenbild. Dasselbe (Fig. VII) zeigt je einen queren Spalt an der Basis der Grundphalanx des Mittel- und Ringfingers. Diese Frakturlinie verläuft leicht gewellt und durchsetzt am Ringfinger den Knochen seiner ganzen Breite nach, am Mittelfinger verliert sich die ulnarwärts deutlich ausgeprägte Fractur nach radialwärts zu vollständig. Am radialen Rande dieses Knochens ist eine deutliche Stufe in der Corticalis kenntlich.

Diagnose: Querfractur an der Basis der Grundphalanx des 3. und 4. Fingers.

Fall VIII. Am Vortage versuchte der 65jährige Patient ein Flaubertgewehr zu laden; dabei ging der Schuß los, die Kugel drang in den rechten Zeigefinger ein und blieb im Finger stecken.

Die Untersuchung ergab eine starke Verbreiterung der Grundphalanx des Zeigefingers. An der ulnaren Seite des Zeigefingerrückens, woselbst auch die Haut stark suffundiert, ist eine übererbsengroße, rundliche Wunde, aus welcher zermalmte Gewebsstücke hervorquellen. Bei der Palpation tastet man deutlich mehrere aneinander sich reibende Knochenstücke. Eine Dislokation fehlt, läßt sich aber seitlich nach ulnar- und radialwärts zu, allerdings etwas schwierig erzielen.

Das Radiogramm (Fig. VIII) zeigt außer einem großen rundlichen Schatten und einigen kleinen dunkleren Punkten (Projektil- und Metallsplitter) eine vom Knochen abgesprengte Lamelle, der Knochen selbst in zahlreiche längsverlaufende Splitter zerteilt. Die Gelenkflächen intakt; die Fractur also nur auf den Schaft der Phalanx beschränkt.

Diagnose: Splitterfractur der Grundphalanx.

Fall IX. Vor 8 Tagen stürzte die Patientin am Glatteis, fiel nach rückwärts und schlug sich gegen die geballte rechte Hand, die sie zum Schutze ausstreckte, an. Heftige Schmerzen und Schwellung des 4. Fingers traten unmittelbar nach der Verletzung auf. Der Finger ließ sich kaum gebrauchen und war bei dem geringsten Versuche, ihn zu beugen, sehr empfindlich. Die Palpation zeigt eine Verbreiterung des Fingers an der Grundphalanx. Abnorme Beweglichkeit, Abduktion nach ulnar- und radial-

wärts ist in diesem Falle leicht ausführbar, schwieriger ist es, Überstreckung zu erzielen.

Das Röntgenbild zeigt eine deutliche Y-förmige Fractur der Grundphalanx (Fig. IX). Die Form ist etwas schräg; keine Dislokation.

Fall X. Einen Tag vor der Untersuchung wollte die 34jähr. Patientin einen großen, von einem Ständer fallenden Kübel voll Wasser auffangen. Wie sie zugriff und ob sie mit dem Finger sich angestoßen habe, weiß die Frau nicht anzugeben. Unmittelbar nach dem Trauma bestanden heftige Schmerzen im Mittelfinger der rechten Hand, welche aber bald etwas nachließen. Der verletzte Finger ist geschwollen; besonders auffällig ist die Breitenzunahme

Fig. 7.

Fig. 8.

in der Gegend des proximalen Fingergelenkes, die den ganzen Finger spindelförmig erscheinen läßt. Die Achse des Fingers ist geknickt und bildet einen stumpfen Winkel, dessen Spitze, im proximalen Fingergelenk gelegen, radialwärts gekehrt ist. Die Prüfung auf aktive Beweglichkeit ergibt folgenden Befund. Die Patientin kann den Finger ohne wesentliche Beschwerde bis nahezu zum rechten Winkel beugen und wieder langsam strecken. Hie und da aber vernimmt man ein leises Knacken, die Frau hält inne in der intendierten Bewegung und äußert Schmerz. Bei Palpation findet man zwischen Mittel- und Grundphalanx eine kleine harte dorsale Prominenz. Bei passiven Bewegungen verschwindet sie bisweilen, um dann plötzlich unter leichtem Knacken wieder aufzutreten. Dabei verspürt die Patientin wiederum einen intensiven stechenden Schmerz.

Das dorsovolare Röntgenbild (Fig. X) zeigt zunächst die bereits erwähnte winkelige Abknickung der Fingerachse. Die proximale Gelenk-

fläche der Mittelphalanx steht nur mit ihrer radialen und einem Teile der ulnaren Hälfte in Kontakt mit der Trochlea der Grundphalanx und überragt dieselbe ulnarwärts. Der Gelenkspalt ist ulnar verengt, radialwärts verbreitert. An der Trochlea der Grundphalanx zwei zarte, den Knochen ulnarwärts überragende Schatten, von denen der eine bis über das Bandgrübchen reicht. Ihre Struktur ist zart und fein. Das zweite in der Seitenansicht angefertigte Bild (Fig. Xa) gibt folgenden Befund. Die concave Gelenkfläche der Mittelphalanx normal gestaltet, der Gelenkspalt fehlend, ausgefüllt von einem zarten, strukturreichen Schatten, welcher pilzförmig

Fig. 9.

das Köpfchen der Grundphalanx nach beiden Seiten hin, dorsal- und volarwärts überragt; mit seinem dorsalen Teil steht in Artikulation auch die Gelenkfläche der Mittelphalanx, so daß hieraus eine dorsale Stellung derselben resultiert. Diese Schattenmassen lassen sich ungezwungen nur als die volar und dorsal abgesprengten Teile der radialen Trochleahälfte deuten.

Fall XI. Ein 15jähriger Bursche erlitt vor mehreren Wochen eine Verletzung der rechten Hand. Über den Grad derselben, sowie über den Mechanismus läßt sich anamnestisch nichts eruieren. Sehr bald nach dem

Trauma soll sich Schwellung des Ringfingers entwickelt haben, die anfangs rasch zunahm, seit Wochen aber stationär geblieben ist; die Beweglichkeit soll nie wesentlich behindert gewesen sein. Nur die bestehende Deformität veranlaßte den Patienten, die Anstalt aufzusuchen. Auf den ersten Blick bot der stark geschwollene, verbreiterte und spindelförmig verdickte Finger den Eindruck einer Spina ventosa, das blühende Aussehen des Jungen schien aber dagegen zu sprechen. Die Palpation ergab nur eine Verdickung der Grundphalanx.

Fig. 10.

Das Röntgenbild (Fig. XI) zeigt einen in schräger Richtung die Grundphalanx durchsetzenden Spalt, der ziemlich weit klafft. Die Gelenkenden in seinem Verlaufe verschont und geradlinig verläuft. Dislokation fehlend.

Diagnose: Schrägfractur der Grundphalanx.

Fall XII. 40jähriger Kutscher. Vor 5 Tagen erhielt der Mann einen Hufschlag gegen die rechte Hand. Der Zeigefinger ließ sich nicht gebrauchen, schwoll an und war sehr schmerzhaft. An der Haut des Zeigefingers einige unbedeutende Exkoriationen. Die Palpation ergibt abnorme Beweglichkeit nach allen Richtungen.

Fig. 10 a.

Die Röntgenaufnahme zeigt eine V-förmige Fractur (Fig. XII.).

Fall XIII betrifft einen 40jährigen Fabrikarbeiter, der durch die Flügel eines Windmotors einen Schlag gegen die rechte Hand erhielt. Am Daumen findet man eine kleine Rißwunde der Haut mit stark gequetschten Rändern, am Zeigefinger eine quere, bis auf die Sehnen-

scheide reichen die ganze Fingerbreite einnehmende Rißwunde. Bei der Untersuchung findet man deutliche abnorme Beweglichkeit an der Grundphalanx nach allen Richtungen. Die Fracturstelle liegt nach dem Palpationsbefund nahe dem proximalen Fingergelenk. Die Photographie (Fig. XIII) zeigt eine Querfractur der Grundphalanx nahe ihrem distalen Ende mit glatten scharfen Rändern und einer geringen Dislocatio ad axim.

Die 6 Wochen später ausgeführte Aufnahme zeigt, obwohl die Fractur palpatorisch sich als konsolidiert erwies, den Bruch noch deutlich sichtbar umgeben von undeutlichem Callus. Am ganzen Finger ist eine ausgesprochene deutliche Atrophie des Knochens sichtbar. Die Corticalis ist zum

Fig. 11.

Fig. 12.

großen Teil aufgefasert, die Spongiosa scheinbar weitmaschiger, siebartig und dabei besonders scharf gezeichnet (Fig. XIII a).

Fall XIV. P. v. H., 13 Jahre alt. Die Patientin fiel am 23. April a. c. auf die linke Hand; nach einigen Stunden trat Schwellung der Hand und bald auch des Kleinfingers auf, die nach einigen Tagen an der Hand zurückging, am Finger als deutlich sichtbare Verbreiterung bestehen blieb.

Das Röntgenbild (Fig. XIV) zeigt eine Schrägfractur der Grundphalanx des linken Kleinfingers, die schräg von radial- nach ulnarwärts zieht, das Gelenk aber frei läßt.

Fall XV, XVI und XVII, deren Radiogramme nicht dargestellt sind, betreffen Kontusionen der Endphalangen, stets entstanden durch direkte stumpfe Gewalt. In allen Fällen zeigte das Röntgenbild mehr oder weni-

ger ausgedehnte Zersplitterungen der Tuberositas unguicularis, die meist schräg verlaufend, durch den Nagel gestützt, nie ohne Röntgenbild diagnotiziert werden konnten.

Die Fälle XVIII, XIX und XX betreffen Absprengungen der dis-

Fig. 13.

talen Daumenphalanx, entstanden durch Fall und Überstreckung oder durch Anstoßen gegen die Fingerspitze (Fall XIX in Fig. XV).

Der klinische Befund war in allen Fällen der gleiche. Außer wechselnd intensiven subjektiven Beschwerden bei Palpation war der Befund stets negativ.

Die in der vorliegenden Beobachtungsreihe zusammengestellten 20 Fracturen von Fingerphalangen repräsentieren, nach der Form der Fractur geordnet, 3 Längsfracturen (Fall I, II, V), 4 Querfracturen (Fall III, VII, XII, XIII), 9 Splitterbrüche (Fall I, III, VIII, XV—XX), 2 Schrägbrüche (XI, XIV), eine Y-Fractur (IX) und 2 Gelenksfracturen (VI, X). Nur drei von diesen Fracturen waren offene, alle anderen subcutane Verletzungen.

Die Continuitätstrennungen der Fingerphalangen kann man nach Oberst Vorgang in solche des Schaftes und solche der Gelenkenden, welch letztere die Mitbeteiligung der Gelenke auszeichnet, einteilen. Die Längsfracturen verdienen, schon der Seltenheit ihres Vorkommens wegen, und weil man sie weder in die eine noch in die andere Gruppe einreihen kann, in einer besonderen Gruppe besprochen zu werden.

Fig. 13 a.

Schaftbrüche. Dieselben zerfallen in zwei Gruppen, in die Querfracturen und in solche Brüche, die in einer anderen als queren Richtung den Knochen durchsetzen (id est Schräg-, Y-, Splitter etc. fracturen). Der verschiedene Verletzungsmechanismus in den einzelnen Fällen, die Verschiedenheit des radiographischen und klinischen Befundes rechtfertigt diese Einteilung. Das wesentliche und allen Schaftbrüchen zukommende Moment aber ist die Verschonung des Gelenksspaltes, die Beschränkung der Verletzung auf das Mittelstück des Knochens. Dabei muß allerdings zugegeben werden, daß es Übergänge zwischen den beiden von Oberst aufgestellten Gruppen von Schaftbrüchen gibt, und es im einzelnen Falle schwer fallen mag, diese Trennung aufrecht zu erhalten.

Die Fracturlinie der Querbrüche ist wohl selten eine völlig gerade, viel häufiger eine zackige oder leicht gewellte. Durchsetzt dieser Bruch den Knochen seiner ganzen Breite nach, so ist meist

auch eine deutliche Deviation vorhanden. Diese kommt klinisch zum Ausdrucke in Form einer Rotation des distalen Fragmentes beziehungsweise des daran sich anfügenden Skelettteiles um seine Längsachse, oder es besteht eine Dislocatio ad axim, meist im Sinne einer Überstreckung mit einer seitlichen Deviation. Die Dislocation läßt sich stets leicht beheben oder auch umgekehrt vergrößern, wodurch abnorme Beweglichkeit erwiesen ist, denn Interposition von Fragmenten oder Einkeilung schließt eo ipso die reine Quer-

Fig. 14.

fractur aus. Die Schmerzhaftigkeit ist meist nicht besonders groß, oft aber begleiten starke ödematöse Schwellung der ganzen Hand, besonders des Handrückens und ausgedehnte Suffusionen die Verletzung.

Die Querbrüche des Schaftes entstehen entweder durch stumpfe direkt einwirkende zermalmende Gewalt (Schmidt, Köllicker, Kronacher, Oberst) z. B. Zahnrad (Köllicker), Hufschlag etc. oder indirekt durch Sturz. Der Verletzungsmechanismus ist dabei ein ganz interes-

santer und gestaltet sich etwa folgendermaßen. Ein Individuum ist in rascher Vorwärtsbewegung begriffen verliert das Gleichgewicht und stürzt nach vorn (Fall vom Rade bei Schmidt) auf die zum Schutze ausgestreckte Hand. — Es ist dies ein gewiß häufiger Verletzungsmechanismus, der vor allem die Radius- und Clavicularfractur zur Folge haben kann. Stellt man sich nun vor, die Finger wären stark gestreckt, berührten als erste den Boden und würden dadurch fixiert, während der ganze Körper des Fallenden infolge der Trägheit sich weiterbewegt, so werden hiedurch die Finger im höchsten Grade überstreckt. Es kann zu einer Phalangenfractur kommen. Diese wird eine quere sein und nahe dem Metacarpophalangealgelenk liegen. Schmidt, der, wie oben erwähnt, einen analogen Fall entstanden durch Sturz vom Rade beobachtete, hält diese Fractur für einen Epiphysärbruch. Selbst bei jugendlichen Individuen, wo die Epiphysenfugen völlig noch erhalten sind kann aber diese Fractur auch distalwärts von den Epiphysenfugen liegen.

Fig. 15.

Sonstige Fracturen des Schaftes. Die übrigen am Schafte der Phalangen beobachteten Fracturen sind Schräg-, Y- und Splitterfracturen. Ihre Symptome können je nach der Form der Fractur verschieden sein, stets aber erscheint der verletzte Finger verbreitert und verdickt, am meisten an der Stelle der Fractur selbst, bisweilen sogar so stark und so in die Angen fallend, daß besonders dann, wenn die Anamnese im Stiche läßt, der Gedanke, es könnte eine Spina ventosa vorliegen, nicht ganz von der Hand zu weisen ist und erst die genauere palpatorische Untersuchung Aufklärung schaffen kann. Im allgemeinen sind die Symptome aber nicht wesentlich von denen des Querbruches verschieden: nur die abnorme Beweglichkeit ist meist nicht so ausgeprägt und läßt sich oft in der einen oder anderen Richtung weniger leicht, bisweilen gar nicht nachweisen. Bisweilen fühlt man nur ein unbestimmtes leichtes Reiben. Diese Formen sind neben der Querfractur die häufigeren, ihre Diagnose ist meist leicht und auch ohne Radiogramm, ebenso wie bei den Querfracturen zu stellen.

Gelenkfracturen. Nach Obersts Darstellung kommen diese

Fracturen selten durch direkte, meist durch indirekte Gewalteinwirkung zu stande, „oft wird Fall oder Schlag gegen die Fingerspitze anamnestisch angegeben". Die Fracturlinien können dabei T-, Y- oder V-förmig verlaufen. Köllicker beschreibt einen Fall von T- und Y-Fractur entstanden durch direkte contondierende Gewalt. Mit Recht bemerkt zu diesen Verletzungen Oberst, „daß ihnen eine besondere Dignität zukomme, schon deshalb, weil sie immer zu lang andauernder Steifigkeit und Ankylosenbildung Veranlassung geben". Den dabei von Oberst abgebildeten 6 Fällen können zwei weitere hinzugefügt werden. Klinisch bieten dieselben das Bild der Breitenzunahme eines Gelenkes in radioulnarer oder dorsovolarer Richtung, es besteht Beweglichkeitsbeschränkung und abnorme Stellung des distalen Fingerteiles. —

Außerdem kann man bisweilen abnorme passive Beweglichkeit nachweisen. Die Empfindlichkeit eines solchen verletzten Fingers ist sehr groß, sie besteht auch oft dann, wenn der Finger vollständig geschont und in Ruhe gehalten wird, selbst Temperaturschwankungen werden schmerzhaft empfunden.

Der eine von den vorliegenden Fällen zeigt im Radiogramm (Fig. 6) eine Fractur, die in der Mitte der Trochlea beginnend zunächst den Knochen eine kurze Strecke weit der Länge nach durchsetzt, alsbald aber seitlich, radialwärts abweicht. Diese Läsion ist wohl so aufzufassen, daß die beiden stark ulnarwärts abduzierten distalen Phalangen keilförmig in die proximale Phalanx eingetrieben wurden; das nun proximal und dorsalwärts dislocierte Fragment veranlaßte die pathologische Stellung [1]).

In der Literatur, soweit mir dieselbe zugänglich war, konnte ich eine dem zweiten Falle von Gelenkbrüchen (Fall X) analoge Beobachtung nicht vorfinden. Versucht man, sich diesen Fall zu erklären, so ist wohl die Annahme gerechtfertigt, daß durch einen Schlag oder Stoß gegen die Fingerspitze die ulnare Hälfte der Trochlea in zwei zu einander senkrechten Richtungen abgebrochen wurde; eines dieser Fragmente wurde durch den Stoß dorsalwärts, das andere volarwärts dislociert.

Die Wichtigkeit dieser Verletzungen, die von Oberst so besonders betont wurde, ist aus den Bildern ersichtlich. Eine Reposition, eine genügend gute Adaption ist wegen der geringen Größe des Fragmentes, wenigstens auf unblutigem Wege nicht gut ausführbar. Der

1) Ein ähnliches Röntgenbild, allerdings eine Zehenfractur betreffend, ist in Helferich, Atlas und Grundriß der Fracturen und Luxationen. Lehmann Band VIII, Seite 315, 1901 dargestellt.

Bruch heilt also in ungünstiger, dislocierter Stellung und die am Ende der Phalanx schief angeheilte Gelenkfläche kann entweder gar nicht oder nur in unrichtiger Weise mit der korrespondierenden Gelenkfläche der anderen Phalanx in Artikulation treten. Das Resultat ist daher in funktioneller Beziehung meist ein wenig günstiges. Hierzu kommt noch die große Empfindlichkeit des verletzten Gliedes, die bei Versuchen, durch Massage oder passive Bewegungen das Leiden zu bessern, einen derartigen Widerstand seitens des Kranken zur Folge hat, daß endlich die Geduld des Patienten erlahmt und das funktionelle Resultat ein schlechtes bleibt. Die Empfindlichkeit bessert sich nach vielen Wochen allerdings etwas, dann aber ist von mechanotherapeutischen Maßnahmen wiederum wenig zu erwarten.

Längsläsionen: Die Längsläsionen der Röhrenknochen stellen ein besonders in der älteren Literatur viel umstrittenes, oft erörtertes Gebiet dar, welches erst wieder durch die Röntgendiagnostik abermals genaueren Besprechungen unterzogen wurde. Nach Gurlt[1]) versteht Krönlein[2]) unter dem Längsbruch eines Röhrenknochens (Fractura longitudinalis) „jene Art von Bruch, bei welcher der Knochen vollständig und seiner ganzen Länge nach von einem Gelenk zum anderen und durch beide hindurch in zwei Fragmente zerfällt". Weiterhin bemerkt Gurlt: „Diese ideelle, vollkommenste Art von Längsbrüchen, das heißt eine Spaltung eines Röhrenknochens seiner ganzen Länge nach ..... scheint nur auf künstlichem oder experimentellem Wege erreicht werden zu können, wenigstens sind mir keine unzweifelhaften derartigen, während des Lebens entstandenen Verletzungen bekannt". Trotzdem kann man nach Gurlt auch in jenen Fällen, wo nicht die ganze Länge eines Knochens von der Fracturlinie durchsetzt wird, von einer Längsfractur sprechen. „Wenn Fissuren ein Knochenstück derart begrenzen, daß es außer an einer wenig umfangreichen Stelle überall vollständig abgetrennt erscheint und dabei vermöge der Elasticität der noch ungetrennten Knochenfasern auch etwas beweglich ist, so daß sich die Spalträuder klaffend von einander entfernen, ist es in praktischer Beziehung durchaus gerechtfertigt, eine solche Verletzung, wenn sie eine Strecke weit in der Längsrichtung des Knochens sich hinzieht, eine Längsfractur zu nennen, während streng genommen doch nur eine unvollständige Fractur (Fissur) vorliegt".

1) Gurlt, Handbuch der Lehre von den Knochenbrüchen. I. u. II. Teil. Berlin 1862.

2) Krönlein, Über Längsfracturen. Deutsche Zeitschrift für Chirurgie, Band III.

In der Literatur finden wir zunächst Krönleins[1]) oft citierte und besprochene 3 Fälle von Längsfracturen der Fingerphalangen, ferner einen Fall von Bähr[2]) nebst 4 Fällen von Oberst[3]) die hierher zu rechnen sind. Manche von diesen und auch der Fall V der vorliegenden Beobachtungsreihe sind wohl etwas Analoges, wie der von Felix Würtz[4]) beschriebene „Kleckbruch". „Er versteht darunter keinen eigentlichen Bruch, sondern nur einen Spalt, der durch ein Trauma, es sei ein Schlag, Stoß, Wurf oder Fall, entstanden ist, oder anders gesagt, eine Fissur".

Der Verletzungsmechanismus der Längsfracturen ist ein sehr variabler und kann Stoß, Schlag oder schneidende Gewalt sein. Trifft eine breitflächige, stumpfe Gewalt eine Phalanx von dorsal- nach volarwärts oder umgekehrt, so werden die einzelnen Knochenbälkchen, sofern die Gewalt nicht besonders intensiv einwirkte, dort eher und leichter gebrochen werden, wo sie zarter und feiner sind. Dies ist bei den Phalangen an den queren Knochenbälkchen der Fall, und daher kann eine Längsfissur resultieren. An der Endphalanx, wo die längsverlaufenden Knochenbälkchen gegen die Tuberositas unguicularis zu fächerförmig auseinandertreten, kann wohl die Fissur auch diesen Weg nehmen (Fall V). Für die durch schneidende Gewalt entstandenen Längsfracturen (Fall I. Fall Bähr) sind natürlich andere Faktoren maßgebend.

Phalangenfracturen der Länge nach oder in einer von der Längsrichtung nur wenig abweichenden Linie zeigen als ein wichtiges klinisches Symptom eine deutliche Verbreiterung des erkrankten Gliedes, daneben, wenn die Fractur nur unvollständig war, nur Schmerzhaftigkeit und Suffusion. Die Anamnese und der objektive Befund lassen die Fracturen nur vermuten, sicherstellen kann sie nur das Röntgenbild. Eine vortreffliche Schilderung dieser Symptome finden wir schon bei Fabricius ab Aquapedente: Quod si os secundum longitudinem fractum sit, primum adest membri crassities ultra naturalem statum, deinde dolor tum membri inaequalitas.[5])

Was nun die Häufigkeit des Vorkommens der Fingerfracturen anbelangt, so wird dieselbe, gestützt auf die Angaben im Handbuche

---

1) Vgl. Anm. 3, S. 233.

2) Vgl. Anm. 4, S. 233.

3) Vgl. Anm. 2, S. 233.

4) Felix Würtz, Wundartztney. Basel 1620. Citiert nach Krönlein a. a. O.

5) Fabricii ab Aquapedente: „Opera chirurgica. Citiert nach Krönlein, Deutsche Zeitschrift für Chirurgie, Band III.

der speziellen Chirurgie[1]) (Bergmann,[5] Mikulicz, v. Brunns) mit 4.8 % sämtlicher Fracturen angegeben. Ihr Verhältnis zu den Fracturen der oberen Extremität allein, wie es in älteren Statistiken angeführt ist, differiert nicht wesentlich von diesen Angaben.[2]) Wohl möglich ist es, daß sich die Zahl der Fingerfracturen um ein geringes vermehren würde, wenn in allen suspekten Fällen die Radiographie als diagnostisches Hülfsmittel beigezogen würde. Dieser Beobachtungsvorgang führt dann zu der Tatsache, daß die Continuitätstrennungen der Fingerphalangen oft nur unter dem Zeichen einer einfachen Kontusion, einer scheinbar unbedeutenden Schwellung verlaufen, oft gar nicht diagnostiziert und leicht übersehen werden, obgleich zweifellos gerade die Fingerverletzungen, wenn sie unrichtig behandelt werden, zu ziemlichen Gebrauchsbeschränkungen der betreffenden Hand führen können.

Umgekehrt wieder findet man bei ziemlich bedeutenden Weichteil verletzungen durch die Radiographie einen der Annahme widersprechenden Befund. Leichenexperimente, die auf Obersts Anregung hin unternommen wurden, ergaben im wesentlichen ein den klinischen Befunden analoges Resultat. —

Was die Behandlung anbelangt, so besteht dieselbe im wesentlichen bei completten Fracturen in Fixation. Man besorgt durch Zug und Gegenzug am Finger die Reposition, verbindet ihn dann durch Heftpflasterstreifen mit dem gesunden Nachbar und lagert beide auf eine geeignete Schiene. Als Material hiezu kann alles, was die Chirurgie an Verbandmaterial bietet, verwendet werden. Als praktisch und ihrem Zwecke genügend empfiehlt sich die sogenannte Wellpappe, wie sie als Packung in Glasgefäßen in chemischen Fabriken verwendet wird: Aus solchen größeren Stücken, die sich in jedem Laboratorium finden, werden entsprechende Stücke zugeschnitten, so zwar, daß die Wellen der Fingerachse parallel verlaufen; derartige Schienen sind leicht, besitzen, eventuell in doppelter Lage, eine für den Finger genügende Festigkeit und üben keinen Druck aus). Bei Fracturen der Nagelphalanx allein, sowie bei Längsfissuren kann eventuell von einem fixierenden Verbande abgesehen werden. Möglichst frühzeitig empfiehlt

---

1) Vgl. Anm. 3, S. 232.

2) Ältere Statistiken sind bei Gurlt a. a. O. angegeben und zwar:
Malgaigne 912: 42 = 4,6 %, Wallace 612: 20 = 3,3 %,
Matejowsky 380: 22 = 5,8 %.
Aus dem von mir beobachteten Materiale eine Statistik zu bilden, wäre nicht am Platze, da die Beobachtungen zu spärlich und vielleicht durch zufällige Häufung auf eine kurze Zeit zusammengedrängt sind.

es sich mit Massage und passiven Bewegungen zu beginnen und heiße Bäder zu verordnen.

Die Resultate sind, sofern es sich um Schaftbrüche handelt gute, bisweilen sehr gute, die Beweglichkeit kehrt in unbeschränktem Grade wieder, eine Deformität ist nicht zu erkennen. Bei offenen oder mit Wunden complizierten Verletzungen tritt dieses Resultat, besonders wenn Eiterung der Hautwunde hinzutritt, viel später ein, da sich inzwischen eine, oft recht beträchtliche Knochenatrophie einstellen kann (Fall 13). Bei Gelenkfracturen ist die Sache allerdings viel trauriger, hier stellt sich gerne Ankylosenbildung ein, die an die Ausdauer des Arztes und des Patienten große Anforderungen stellt. Die schließlichen Resultate sind daher meist wenig zufriedenstellend.

Zum Schlusse sei es mir gestattet, Herrn Prof. Jul. Hochenegg für die gütige Überlassung des ambulatorischen Materiales und Herrn Prof. Frühwald für die Überlassung des Falles XIV meinen wärmsten Dank auszudrücken.

XII.

Aus der chirurgischen Abteilung der Magdeburger Krankenanstalt Sudenburg (Oberarzt: Dr. Habs).

Über pathologische Frakturen (Spontan-Frakturen).

Von

Dr. Grunert,
Oberarzt im Regiment Elisabeth, kommandiert zur Krankenanstalt.

Die letzte größere zusammenfassende Darstellung der pathologischen Frakturen stammt aus dem Jahre 1886 von Bruns und ist enthalten in dessen „Lehre von den Knochenbrüchen". Seit dieser Zeit ist nun die Kasuistik, wenigstens betreffs mancher Arten der pathologischen Frakturen bedeutend gewachsen. Man hat Erkrankungen als Ursachen erkannt, die man früher nicht in Zusammenhang mit den Frakturen brachte, oder die überhaupt erst in den letzten Jahrzehnten genauer studiert sind, wie die Syringomyelie. Anderseits hat es bei manchen Arten die Kasuistik nicht mehr der Mühe für Wert gehalten, neue Fälle anzuführen, wo sie doch nichts Neues mehr bringen konnte. Denn die erwähnte Darstellung von Bruns, wie die Behandlung des Themas in dem schon viel früher erschienenen großen Werke Gurlts aus dem Jahre 1862 sind so erschöpfend, daß bei manchen Arten der Knochenbrüchigkeit kaum wesentlich Neues mehr gebracht werden konnte.

Ich habe die Literatur seit dem Jahre 1886 bis zum Frühjahr 1904 durchgesehen und sie als Grundlage vorliegender Abhandlung gemacht. Auch die an dem städtischen Krankenhaus Magdeburg-Sudenburg gemachten Beobachtungen habe ich an den betreffenden Stellen mit verwandt.

In fast allen chirurgischen Lehrbüchern werden die in Rede stehenden Frakturen als Spontanfrakturen bezeichnet; und doch ist diese Bezeichnung durchaus ungenau. Stets muß die Fraktur das Resultat des Zusammenwirkens zweier Faktoren sein, einerseits des

Fehlens der Widerstandsfähigkeit, anderseits der Einwirkung einer äußeren Gewalt oder einer Muskeltätigkeit; und zwar ist es für die beiden letzteren Faktoren bei den in Frage stehenden Frakturen charakteristisch, daß sie außerordentlich gering sein können.

Die sogenannte Spontanfraktur kann immer nur stattgefunden haben, wenn der Knochen auf irgend eine Weise schon vorher in seiner Textur verändert war, wenn er infolge einer Prädisposition, hereditär oder erworben, seine normale Solidität und Widerstandskraft verloren hatte.

Wenn man nun anerkennt, daß es Spontanfrakturen im eigentlichen Sinne nicht gibt — und daß diese Bezeichnung eine ungenaue ist, darüber sind sich wohl alle Autoren einig —, warum soll man da auf dem halben Wege stehen bleiben und sich damit begnügen, daß dieser Name sich einmal eingebürgert, daß der lange Gebrauch ihn geheiligt hätte! Als Schüler Virchows haben wir die Pflicht, das, was wir uns unter einer Sache vorstellen, auch logisch und prägnant zu bezeichnen. Hier in diesem Fall wird es uns um so leichter, als wir in der Bezeichnung der in Rede stehenden Frakturen als pathologische Frakturen eine Bezeichnung haben, die durchaus die Ätiologie dieser Frakturen berücksichtigt.

Die Ätiologie der Knochenbrüchigkeit, wie man die Prädisposition des Knochengewebes zur Erwerbung einer pathologischnn Fraktur genannt hat, ist eine sehr mannigfache.

Während in den beiden erwähnten Arbeiten von Gurlt und Bruns die einzelnen Arten lose aneinander gereiht sind, lassen sich doch wenigstens zwei große Gruppen von einander scheiden, wenn auch, wie wir sehen werden, beide häufig ineinander greifen. Die erstere umfaßt alle die Fälle von Knochenbrüchigkeit, welche die Folge einer lokalen Veränderung des Knochengewebes sind, während die andere Art der Knochenbrüchigkeit durch eine allgemeine Erkrankung des gesamten Organismus bedingt ist.

I. Knochenbrüchigkeit infolge lokaler Veränderung des Knochensystems.

1. Durch Geschwülste.

Es ist ohne weiteres verständlich, daß bei einer lokalen Affektion des Knochengewebes, die in der Regel mit Substanzverlust verbunden ist, die wenigen Reste normalen Knochengewebes schon durch eine geringfügige Veranlassung leicht ihren Zusammenhang verlieren müssen.

Hier stehen bei weitem die bösartigen Neubildungen der Knochen obenan und von diesen wieder die Sarcome.

Bei den Sarcomen handelt es sich fast ausschließlich um primär im Knochen entstandene Neubildungen. Ich habe in der Literatur nur zwei Fälle von Fraktur eines Knochens gefunden, der erst metastatisch von Sarcom befallen war. Es handelte sich einmal um eine Fraktur des Femur nach Sarcom des Diaphragma (Dalzell); das andere Mal um eine Fraktur des Humerus nach Sarcom des Os ilium (Legrand).

Bei diesen Frakturen durch Knochen-Sarcom ist es häufig erst die Fraktur, welche uns eine schon längere Zeit bestehende Erkrankung des Knochens erkennen läßt. Wir können hier, zumal wenn es sich um ein myelogenes Sarcom handelt, auf große diagnostische Schwierigkeiten stoßen.

So teilt v. Burckhardt einen Fall mit, wo ein achtjähriges Mädchen schon längere Zeit an schmerzlosem Hinken litt, ohne daß man sich die Ursachen erklären konnte. Da fiel das Kind auf ebener Erde plötzlich zu Boden, und es stellte sich heraus, daß der rechte Oberschenkel gebrochen war. B. machte eine Incision und legte unter einer ganz dünnen Knochenschale Sarcomgewebe frei. Die ursprüngliche Knochengestalt war nur unterhalb des Tochanters verändert, indem die an der Frakturstelle gewucherte Geschwulst durch neugebildetes Knochengewebe begrenzt war.

Mit Recht weist v. Burckhardt darauf hin, daß man in solchen Fällen, wenn keine Coxitis zu diagnosticieren und keine Druckempfindlichkeit des Beines vorhanden sei, nicht immer gleich mit einer Störung des Nervensystems zur Hand sein solle. So finden sich in der Literatur noch viele Fälle, wo die Fraktur das erste Zeichen der Erkrankung war.

Einen wichtigen Hinweis auf die Art der Erkrankung muß uns ihr Verlauf geben; denn es wird bei bösartigen Tumoren in der Regel selten wieder zu einer knöchernen Vereinigung der Frakturstelle kommen.

Es kann zwar, wie Cornil und Ranvier nachgewiesen haben, bisweilen zur Bildung von Knorpelinseln kommen; jedoch führen dieselben selten zur Bildung von Callus, und wenn eine solide Masse sich zwischen den Fragmenten zu bilden scheint, so ist dieselbe doch gewöhnlich ebenso schnell wieder zerstört.

In der Regel also tritt die Zerstörung der Callusmassen sofort wieder ein, jedoch nicht immer; bisweilen scheint eine wirkliche Konsolidation vorzukommen und auch längere Zeit bestehen zu können.

Bruns führt 4 Fälle an, wo durch die Sektion die eingetretene Konsolidation nachgewiesen war.

Ich fand drei weitere; einen bei Verneuil:

November 1886 brach der Patient bei einer geringfügigen Veranlassung das linke Bein; er lernte, wenn auch mit Krücken, wieder laufen.

September 1887 erschien auf der Innenfläche der Tibia an der Grenze des oberen und mittleren Drittels ein Tumor.

Mitte Dezember 1887 brach der linke Unterschenkel an derselben Stelle beim Heraussteigen aus dem Bett.

Die Konsolidation hatte hier also über ein Jahr gedauert.

Die beiden anderen Fälle sind von Desprès (cit. bei Picqué) beobachtet:

1. Fraktur des Femur bei Sarcom. Die Fraktur konsolidierte sich und der Kranke lebte noch ein Jahr.

2. Fraktur infolge eines ganz leichten Traumas. Es bestand ein beträchtlicher Tumor. Nichtsdestoweniger Konsolidation nach einem Monat. Einen Monat später erneute Fraktur, ebenfalls wieder Konsolidation; doch Exitus an zunehmender Kachexie.

Da es nach den Untersuchungen von Thiersch und Waldeyer einen echten epithelialen, primären Knochenkrebs nicht gibt, muß bei Carcinom der Knochen immer schon ein anderes Organ befallen gewesen sein, was die Diagnose der Atiologie einer pathologischen Fraktur in diesen Fällen wesentlich erleichtern wird.

Dieses Verhalten der Knochen-Sarcome und -Carcinome muß auch principiell bestimmend für unser therapeutisches Verhalten bei in diesen Fällen auftretenden Frakturen sein. Während wir bei den Frakturen durch Sarcom an die sofortige Absetzung des Gliedes gehen müssen, wäre es bei Carcinom ein Unrecht, die doch dem Tode verfallenen Patienten während ihrer letzten Lebenstage noch psychisch durch den Verlust einer Extremität zu deprimieren.

Im Gegensatz zum Sarcom, scheint es bei Carcinom, d. h. bei wirklichen Carcinom-Metastasen in den Knochen überhaupt nicht wieder zu einer Konsolidation kommen zu können; es ist bisher kein derartiger Fall beschrieben.

Einzelne Fälle von Knochenbrüchigkeit bei Carcinom gehören eigentlich in unsere 2. Gruppe, wo die Knochenbrüchigkeit die Folge nicht einer lokalen Erkrankung, sondern einer allgemeinen Diathese, einer allgemeinen Knochenatrophie ist. Man findet dann an der Frakturstelle keine Spur von Carcinomzellen. In diesen seltenen Fällen ist es vielleicht allein möglich, daß die Fraktur sich wieder consolidiert. So deute ich mir wenigstens den Fall von Richet (cit. bei Picqué), bei dem es sich um eine Frau handelte, die sich den Unterschenkel

brach, als sie in einen Wagen steigen wollte. Es war keine Spur irgend eines Tumors zu entdecken. Einige Zeit später zeigte die Kranke Richet ein kleines ulceriertes Carcinom der Brust; inzwischen war aber die Fraktur nach 2 Monaten fest consolidiert. Die Aetiologie der Fraktur war klar; es handelte sich zweifellos um eine Folge des Brustkrebses; doch spricht der Verlauf der Fraktur aller Wahrscheinlichkeit dafür, daß es sich nicht um eine lokale Erkrankung des Knochengewebes, sondern um die in Frage stehende allgemeine Diathese gehandelt hat, von der Bruns noch weitere 3 Fälle, die durch die Sektion bestätigt wurden, anführt.

Beim Carcinom kann es nun auch zu einer allgemeinen Erkrankung des Knochensystems kommen, bei der dann auch zahlreiche wirkliche Metastasen gefunden werden, die zu Frakturen Veranlassung geben können, und zwar, wie es in der Natur der Sache liegt, häufig zu multiplen. Diese seltene Erkrankung verläuft dann ganz unter dem Bilde der Osteomalacie, weshalb man ihr auch den Namen Osteomalacia carcinomatosa gegeben hat.

Einen exquisiten derartigen Fall beschreibt Ritchie, der besonderes Interesse noch verdient wegen des langen Zeitraumes, der nach der Entfernung des primären Krebses bis zum Auftreten von Symptomen einer sekundären Erkrankung verfloß, zweitens wegen des Ausbleibens jedes lokalen oder Drüsenrecidives.

Bei der 47jährigen Kranken war 1885 wegen eines scirrhotischen Carcinoms der rechten Mamma die Amputation mit Entfernung einiger Achseldrüsen ausgeführt worden. Februar 1892, d. h. 6 Jahr 8 Monate p. o. bekam die Kranke, die schon öfters an Rheumatismus gelitten haben wollte, heftige Schmerzanfälle im Rücken und in den Gliedern, die auch unabhängig von Bewegungen oft auftraten. Die betroffenen Muskeln waren dabei druckempfindlich. Es wurde Rheumatismus angenommen. Nach einigen Wochen schien die Kranke genesen.

Im Sommer 1892 und Oktober 1893 ähnliche Anfälle. Nach dem letzten Anfalle Fortdauer der Beschwerden. Im Oktober 1894 ergab die Untersuchung der anämischen und entkräfteten Patientin am Becken und Thorax Veränderungen, wie sie für Osteomalacie charakteristisch sind. Im November bekam sie bei einer Bewegung im Bett eine Fraktur der 4. rechten Rippe. Einige Tage darauf Anfälle von Dyspnoe. Tod.

Sektion: An sämtlichen Rippen eine starke Verdünnung besonders am Sternalende in der Weise, daß die Rippenknorpel dicker erschienen, wie die Rippen selbst. Die 4. rechte Rippe zeigte eine Fraktur nahe dem Rippenknorpel. Callus fehlt. Rippe bis zur Durchsichtigkeit verdünnt. Schwund der Knochensubstanz an einzelnen Stellen bis zur Dicke einer Eischale bei Erhaltung der äußeren Rippenkonturen. In der Marksubstanz Infiltration mit Ca-Zellen.

Was den Sitz der zu Frakturen disponierenden Sarcome betrifft, so ist derselbe fast ausschließlich an den langen Röhrenknochen. Ich fand unter den neueren Fällen in 56% den Femur (in einem Falle [Keim et Dartigues] waren beide Femora symmetrisch gebrochen), in 21% den Humerus und in 14% die Tibia befallen; und zwar sind es besonders die im Mark beginnenden Sarcome, welche zu Frakturen führen.

Der primäre Sitz bei pathologischen Frakturen infolge von Carcinom war auch in den mir zugänglichen Fällen besonders häufig die Brustdrüse, nämlich in 60%, und zwar war in über der Hälfte der Fälle ein Femur Sitz der Fraktur.

Wir beobachteten einen Fall von pathologischer Humerusfraktur nach Mammacarcinom.

Während in der Zusammenstellung von Bruns sich kein Fall findet, in dem sich die zur Fraktur führende Metastase in den Rippen befand, fand ich in der neueren Literatur zwei derartige Fälle: einmal war es bei einem Carcinom des Oesophagus zur Fraktur zweier Rippen gekommen (Dupasquier); das andere Mal bei Mammacarcinom Fraktur einer Rippe (Ritchie).

Vorwiegend sind es die scirrhotischen Krebsformen, welche zu Knochenmetastasen führen.

Bisweilen kommt es auch zu Knochenerkrankung mit folgender Fraktur bei gewissen Schilddrüsentumoren, bei den malignen Adenomen derselben. Einen hierher gehörigen Fall beschreibt Middeldorpf:

Es handelte sich um eine 56jährige Frau, die vor 1½ Jahren zuerst Schmerzen im linken Fuß bekam und zu hinken anfing; einige Wochen darauf bemerkte sie eine Anschwellung an der linken Seite des Beckens etwas oberhalb der linken Kreuzdarmbeinfuge. Sehr starke ins Bein ausstrahlende Schmerzen. Nach einiger Zeit machte Patientin auf einen schmerzhaften, ca. apfelgroßen Tumor am Hinterkopf aufmerksam. In der Annahme eines tuberkulösen Prozesses wurde zur Operation geschritten. Dieselbe wurde nicht vollendet; es fand sich ein außerordentlich stark blutendes Tumorgewebe, dessen Untersuchung ergab, daß es sich um eine Geschwulst von dem Bau eines Schildrüsenadenoms handelte. Bei genauer Untersuchung fand sich denn auch am Halse ein taubeneigroßer Kropfknoten.

Die Kranke erlitt später ohne größeres Trauma Frakturen beider Oberarme und Oberschenkel, die sämtlich heilten.

Tod in 3 Jahren nach Beginn der ersten Symptome.

Das Auffallendste an diesem Falle ist, daß es zu einer völligen Heilung sämtlicher Frakturen gekommen ist. Wie wir oben gesehen

haben, ist dies bei den reinen metastatischen bösartigen epithelialen Geschwülsten bisher nicht beobachtet. Wie ist nun hier die Heilung zu erklären? Es muß unzweifelhaft eine Wechselwirkung zwischen Schilddrüse und Knochensystem bestehen.

Daß neben den Lungen es besonders häufig die Knochen sind, welche bei Schilddrüsentumoren befallen sind (v. Eiselsberg fand in 8 Fällen von Schilddrüsenadenomen jedesmal auch das Knochensystem erkrankt), muß auffallen.

Man hat ferner eine deutliche Abhängigkeit einer Art Osteomalacie vom Morbus Basedowii gefunden. Bei einem Fall, der an Morb. Based. gestorben war und von Recklinghausen seziert wurde, war eine auffallende Weichheit des gesamten Knochensystems zu bemerken. Die Knochen ließen sich wie faules Holz schneiden. Von einer Fraktur ist allerdings im Sektionsprotokoll nicht die Rede. Beim Myxoedem sind derartige hochgradige Knochenveränderungen bisher scheinbar noch nicht beobachtet.

Hofmeister u. A. stellten experimentelle Untersuchungen über die Folgen des Schilddrüsenverlustes an und fanden bei allen im jugendlichen Alter ihrer Schilddrüse beraubten Tieren, daß das Knochenwachstum, vor allem die Längenzunahme eine hochgradige Hemmung erleidet.

Steinlin ging in seinen Untersuchungen, wenigstens so weit das uns hier interessiert, noch einen Schritt weiter. Er exstirpierte die Schilddrüse und brach gleichzeitig den Versuchstieren einen Knochen. Er fand dabei, daß durch Verlust der Schilddrüse eine Störung der Frakturheilung eintritt, die auf einer Verzögerung der Callusentwicklung und auf einer Callusrückbildung beruht.

Diese Tierexperimente haben dann zu Versuchen bei Menschen geführt, bei denen eine acquirierte Fraktur sich nicht konsolidieren wollte. Namentlich französische Forscher berichten von manchmal überraschenden Erfolgen der Schilddrüsentherapie bei Frakturen mit verzögerter Callusentwicklung. So beschreibt Pascal einen Fall von Fraktur des rechten Femur, der nach $5^1/_2$ Monaten noch nicht konsolidiert war. Patient bekam dann während 8 Tagen täglich eine frische Thyreoideadrüse vom Hammel, dann 5 Tage Pause, dann wieder 8 Tage lang Schilddrüsenfütterung, und am Ende der zweiten Periode hatte sich die Konsolidation eingestellt, nach weiteren 9 Tagen stand Patient auf. Fürwahr ein verblüffender Erfolg.

Alle diese Tatsachen und Experimente zeigen deutlich, daß ein Zusammenhang zwischen Schilddrüse und Knochensystem vorhanden sein muß. Welcher Art derselbe ist, läßt sich noch nicht mit Sicher-

heit sagen; ob es sich lediglich um auf nervöser Basis beruhende, vasomotorische Störungen handelt, erscheint mir nicht ganz sicher zu sein.

Bei dem Morbus Basedowii mag es wohl zutreffen; denn bei dieser Krankheit sind ja immer vasomotorische Störungen vorhanden, die ihrerseits eine arterielle Hyperämie in den Knochen setzen können. Bei den Adenommetastasen und bei der Frakturheilung durch Schilddrüsenfütterung ist aber doch nichts von vasomotorischen Störungen zu bemerken.

Nach diesen Erwägungen und, wie gesagt, aus dem Umstand, daß es in dem Middeldorpfschen Falle wieder zur Heilung der Frakturen gekommen ist, nehme ich an, daß diese Frakturen nicht lediglich durch die etwaigen Metastasen des Adenoms der Schilddrüse veranlaßt sind (Geschwulstbildung war am Sitz der Frakturen nicht festzustellen), sondern zum großen Teil durch die Alteration der Schilddrüse als solcher; und daß dann der Rest der Schilddrüse wieder vicariierend eingetreten ist, um die Heilung der Frakturen zu stande zu bringen.

Sonach gehört dieser Fall eigentich in unsere II. Gruppe der pathologischen Frakturen, in denen die Fraktur die Folge einer allgemeinen Diathese ist.

Während es bei den bösartigen Knochentumoren also verhältnismäßig häufig zu pathologischen Frakturen kommt, werden dieselben bei den sonstigen mehr gutartigen Geschwülsten sehr viel seltener beobachtet.

Hier sind es eigentlich nur die Enchondrome der Extremitätenknochen, bei denen hin und wieder Frakturen ohne gröbere Gewalteinwirkung vorkommen, besonders wenn das Chondromgewebe durch schleimige Erweichung zugrunde gegangen ist, und an seiner Stelle bald größere, bald kleinere Erweichungscysten sich gebildet haben.

Diese Knochencysten sind bisweilen über zahlreiche Knochen verteilt, sodaß es dann dementsprechend zu multiplen Frakturen kommen kann, wie in einem Fall von Engel, wo innerhalb eines halben Jahres infolge einfacher Körperbewegungen 6 Frakturen an beiden Oberarmen und Oberschenkeln und dem rechten Vorderarm sich einstellten.

Während ich den pathologischen Frakturen bei reinen Enchondromen den von Gross (zit. bei Bruns) erwähnten 5 Fällen keinen zufügen kann, sind seit der Arbeit Bruns' die Frakturen bei den Knochencysten etwas häufiger beobachtet. Bruns führt 4 Fälle an,

ich habe in der neueren Literatur 8 weitere gefunden (s. Literaturverzeichnis).

Immer nur hatten die Knochencysten die langen Röhrenknochen befallen, und zwar war bei weitem der Femur in seinem oberen Drittel Sitz der Cyste und der darauffolgenden Fraktur, nämlich in den 12 Fällen 10 mal, je einmal die Tibia (Froriep) und der Humerus (Corsen).

Dazu ist zu bemerken, daß jedoch in dem Froriepschen Falle die Cystenbildung fast in allen Teilen des Knochensystems eingetreten war, und es ist wohl nur als ein Zufall zu betrachten, daß lediglich die Tibia kurz vor dem Tode der Patientin brach.

In dem Engelschen Falle waren, wie oben erwähnt, noch andere Knochen außer beiden Femora gebrochen. In dem Körteschen Falle bestand ein doppelseitiger Schenkelhalsbruch.

Die Cysten sind meist einkammerig, taubenei- bis apfelgroß, bisweilen jedoch auch multiloculär (Nélaton, König).

Hauptsächlich ist das jugendliche Alter befallen; der älteste Patient war 40 Jahr (Körte), der jüngste 4 Jahr alt (Schlange).

Die beachtenswertesten klinischen Symptome sind allmählich sich steigernde rheumatoide Schmerzen, Anschwellen der erkrankten Knochenpartie, Knochenverbiegungen, schließlich Fraktur bei geringfügigster Veranlassung, und das sog. Pergamentknistern.

Diese Symptome können natürlich leicht zu Verwechslungen mit anderen Knochenerkrankungen geben, namentlich mit bösartigen Geschwülsten, den Sarcomen, die ebenfalls cystisch entarten können; allerdings wird der Verlauf bei den aus Enchondromen sich entwickelnden Cysten im allgemeinen ein sehr viel langsamerer sein.

Hier will nun Beck als ein wertvolles Mittel zur Sicherstellung der Differentialdiagnose zwischen Osteosarcom und Knochencysten die Röntgenstrahlen gefunden haben. Nach ihm sollen beim Osteosarcom die Grenzlinien des Knochens stets mehr oder weniger abnorm und unbestimmt, an manchen Stellen sogar völlig durchscheinend sein, während bei den Knochencysten die Knochenschalen zwar dünn und schmal, aber stets deutlich und regelmäßig sein sollen; ebenso zeigt bei ihnen der leichte Schatten des völlig durchscheinenden flüssigen Centrums die gleiche Regelmäßigkeit.

So interessant auch diese Tatsachen an sich sein mögen, so ist doch, wie ich glaube, der praktische Wert derselben nicht so hoch anzuschlagen, wie manche es tun, da wir, wenn anders wir völlig gewissenhaft vorgehen wollen, auch bei der Annahme einer bösartigen

Geschwulst, erst eine Probeincision und -excision vornehmen werden, bevor wir zur Absetzung des Gliedes schreiten.

Die Behandlung der Knochencysten, auf die wir durch die Fraktur aufmerksam gemacht sind, muß natürlich eine konservative sein. Die Cyste wird mit dem Meißel oder dem scharfen Löffel soweit entfernt, bis gesunder Knochen vorliegt; dann werden auch die frakturierten Knochenenden wieder völlig fest verheilen, wenn die Patienten nicht inzwischen an intercurrenten Krankheiten oder an Erschöpfung, wie sie besonders bei der multiplen Cystenbildung vorkommt, zugrunde gehen.

Es wäre noch zu erwähnen, daß, wie Ziegler gezeigt hat, auch die Arthritis deformans zur Cystenbildung im Knochen führen kann. Pathologische Frakturen in einem solchen Falle sind bisher noch nicht beobachtet.

Eine ganz andere Art von Cysten im Knochen sehen wir sich als die Folge der Tätigkeit eines verderblichen Fremdlings, des Hundebandwurms entwickeln. Mag aber die Entstehungsart derartiger Echinococcuscysten nun auch eine ganz andere, als die in den oben aufgeführten Fällen, sein, das Endergebnis ist schließlich doch dasselbe. Hier wie dort wird der Knochen ausgehöhlt und die Knochenwand allmählich immer mehr verdünnt, sodaß ein ganz geringer Anlaß leicht zu einer Fraktur führen kann.

Entsprechend der ungemein seltenen Lokalisation des Ecchinococcus in den Knochen — es finden sich nur etwa 3,5 Proz. von sämtlichen beim Menschen beobachteten Echinococcen in den Knochen — muß natürlich die Casuistik der pathologischen Frakturen bei den Echinococcen ebenfalls eine sehr spärliche sein. Gurlt erwähnt in seiner Ausgabe vom Jahre 1862 4 Fälle, und Schuchardt in „Die Krankheiten der Knochen und Gelenke“ vom Jahre 1899 14 Fälle: d. h. in einem Zeitraum von 37 Jahren sind nur 10 derartige Frakturen vorgekommen. Von 1899 bis jetzt ist mir in der deutschen, französischen, englischen und italienischen Literatur kein weiterer Fall begegnet; und ich glaube nicht, daß bei der jetzt herrschenden großen Sucht der Autoren, durch casuistische Mitteilungen zu glänzen, ein weiterer etwa vorgekommener Fall der Mitwelt nicht mitgeteilt wäre.

Bei den Knochen-Echinococcen kommt es verhältnismäßig häufig zur Fraktur, ohne daß irgend welche Symptome vorhergegangen zu sein brauchen.

Erst die Fraktur bei geringfügigem Anlaß führt dazu, die Krankheit zu erkennen.

Hierin besteht ein wesentlicher Unterschied zu den aus Enchondromen sich entwickelnden Cysten, wo uns als außerordentlich charakteristisches Symptom eine langsam, mitunter viele Jahre hindurch allmählich zunehmende Verbiegung des Knochens an der späteren Bruchstelle entgegentritt. Bei den Enchondromcysten kann man also den Eintritt der Fraktur in den meisten Fällen schon voraussehen.

Wie schwierig bisweilen die Diagnose des Echinococcus ist, lehrt der von Bergmann mitgeteilte Fall, bei dem selbst die ersten Phasen der Operation nicht sofort und ohne weiteres die richtige Diagnose stellen ließen: „Als der Knochen bloßgelegt war und die gelbe Masse hervortrat, lag der Gedanke an ein Sarcom nahe. Als der Einschnitt gemacht war, schien eine Osteomyelitis vorzuliegen. Endlich, als der Eiter weggewischt war und die Blasen zum Vorschein kamen, war die Diagnose klargestellt."

Wiederholt ist auch eine Verwechselung mit Lues vorgekommen; wenn bei von außen absolut unverändertem Knochen und bei anscheinend völliger Gesundheit es plötzlich ohne gröberes Trauma zu einer Fraktur kommt, so ist es nicht zu verwundern, da an Lues zu denken, zumal wenn man bedenkt, daß es bei Lues, wie wir später sehen werden, auch ohne deutliche Gummigeschwulstbildung häufig zu Frakturen kommt.

Die Prognose der Frakturen bei Knochen-Echinococcus ist sehr ungünstig, nicht allein quoad functionem, da man wiederhielt zur Amputation schreiten mußte, sondern auch quoad vitam, da es häufig zu langwierigen Eiterungen und amyloider Entartung der inneren Organe kam.

Mit dem Fortschritt der Diagnostik wird sich vielleicht durch frühzeitiges Operieren auch hier ein besseres Resultat erzielen lassen, als bisher.

2. Durch entzündliche Prozesse.

a) bei infectiöser Osteomyelitis.

So häufig wir auch derartige Osteomyelitiden zu Gesicht bekommen, so relativ selten beobachtet man doch bei ihnen abnorme Knochenbrüchigkeit. Diese Seltenheit wird dem Umstand verdankt, daß es an Stelle der destruktiven Veränderungen fast immer gleichzeitig zu produktiven Veränderungen kommt, die den Folgen der ersteren zuvorkommen und die Abschnitte des Skelettes, welche durch die Entzündung verändert sind, wieder solide machen.

Die neuere Literatur über dieses Kapitel ist recht spärlich. Nur

in der französischen Literatur fand ich einige Fälle, die jedoch der Darstellung Bruns nichts wesentlich Neues hinzufügen können.

Der Seltenheit der Lokalisation wegen wäre vielleicht nur der Fall von Manny hervorzuheben, wo die Osteomyelitis das Os ileum befallen hatte, und es zu einer Fraktur der Gelenkpfanne kam mit nachfolgender Septicaemie und Exitus letalis.

Unter unseren 77 Fällen von acuter und chronischer Osteomyelitis im Laufe der letzten 10 Jahre war es niemals zu einer Fraktur gekommen.

Die pathologische Fraktur eines Knochens, welcher lange Zeit Sitz entzündlicher Affektionen war, kann sich nun mit einem serosanguinolenten Erguß complicieren, welcher einen Absceß vortäuscht. Dieses Exsudat, welches durch eine plastische oder besser hydropische Osteoperiostitis hervorgerufen wird, zeigt dieselben Charaktere wie das der Osteoperiostitis albuminosa.

Derartige Fälle scheinen sehr selten zu sein. Eine besonders interessante Beobachtung, als einzige, fand ich bei Poncet:

Ein 45jähriger Mann war in seinem 15. Lebensjahre an einer Osteomyelitis des linken Oberschenkels erkrankt, welche bis zum 29. Jahre öfters unter schweren entzündlichen Symptomen rekurrierte. Dann fühlte sich Patient 16 Jahre lang vollkommen gesund und konnte sein linkes Bein gerade so gut, wie das rechte, gebrauchen. Anfang November 1887 traten ohne bekannte Veranlassung wieder heftige Schmerzen im linken Oberschenkel auf, welche den Patienten zur Ruhe zwangen. Am 28. November stürzte Patient beim Gehen vom Sofa zum Bett nieder und konnte sich nicht wieder erheben. Nach einiger Zeit bildete sich nach vorn und außen eine deutlich fluktuierende, nur bei Druck schmerzhafte Anschwellung. Haut darüber nicht gerötet; Hüft- und Kniegelenk in Ordnung.

Durch Incision wurden reichliche Mengen einer serösen, etwas rötlich gefärbten Flüssigkeit entleert. Der Femur war in der Mitte frakturiert. Drainage. Verband.

Außerordentlich reichliche seröse Absonderung. Auf Weglassen des Drainrohres langsame Heilung. Reichliche Callusbildung. Konsolidation.

Patient wurde am 31. März 1888 geheilt entlassen.

Unzweifelhaft ist die pathologische Fraktur auf Basis der alten Osteomyelitis die Veranlassung zu der Entstehung der neuen Erkrankung gewesen, sodaß der Ausspruch Riedingers nicht in vollem Umfang zu Recht zu bestehen scheint; Riedinger sagt nämlich: „Bis jetzt sind wir nur imstande zu erklären, daß es sich um eine eigentümliche Ansammlung von Flüssigkeit zwischen Knochen und Periost, oder auch auf dem Periost handelt. Wir kennen die chemische Zusammensetzung des Exsudates und die mikroskopischen

Befunde, aber unter welchen Bedingungen sich die Periostitis albuminosa bildet, ist nicht zu konstatieren."

Ein aetiologisches Moment hätten wir hier wenigstens gefunden.

b) bei Tuberkulose der Knochen.

Noch seltener als bei der Coccen-Osteomyelitis sind die pathologischen Frakturen bei der tuberkulösen Osteomyelitis.

Nach Bruns sind sie noch relativ am häufigsten bei Caries der Rippen und der kurzen Knochen des Metacarpus und Metatarsus.

Außer den von Bruns mitgeteilten Fällen fand ich als weitere: 2 mal Fraktur der Wirbelsäule im Verlauf der Wirbel-Caries, einmal Fraktur des Femur im Bereich der Epiphysenlinie und als Unicum Fraktur des Unterkieferknochens, die bei Lebzeiten nicht erkannt war:

1 Jahr 10 Monate altes Kind, das infolge allgemeiner Knochentuberkulose zu Grunde ging.

Bei der Sektion fiel eine schmutzig-blaurote Verfärbung der Haut in der Mitte des Kinnes auf. An dieser Stelle deutliches Reiben bei Bewegung des Unterkiefers und Verschiebbarkeit der beiden Hälften des Knochens. Bei Incision auf die Stelle fand sich der Knochen durch eine dünne Schicht jauchigen Eiters von den Weichteilen des Kinnes abgelöst, vom Periost entblößt, die Knochensubstanz selbst cariös, schmutzig verfärbt und in der Mittellinie eine durch die ganze Tiefe des Knochens gehende Spalte.

Während in den bisher betrachteten Fällen die veranlassende Ursache zu den Frakturen, mag sie nun in einem Tumor oder in einer Entzündung bestanden haben, immer im Knochen selbst ihren Ursprung hatte, kann es sich bisweilen auch ereignen, daß diese Ursache in einer ursprünglich mit dem Knochen in keinem Zusammenhang stehenden Erkrankung gelegen ist; der an sich ganz gesunde Knochen wird durch eine von außen wirkende Kraft allmählich so verändert, daß er bei einer geringfügigen Veranlassung seinen Zusammenhalt verliert.

Im allgemeinen müssen die Tumoren, gutartige oder bösartige, die in der Nachbarschaft von Knochen entstehen, um eine Fraktur zu erzeugen, erst den Knochen selbst befallen; die Tumormassen müssen erst in den Knochen hineinwuchern; so haben wir gesehen, daß ein Haut-Carcinom des Unterschenkels dadurch, daß es eben auf den Knochen selbst übergreift, zu einer Fraktur des letzteren führen kann.

Lediglich durch Druckwirkung des Tumors erzeugte Frakturen des sonst gesunden Knochens sind bei den gewöhnlichen Tumoren also nicht beobachtet.

Wohl aber gibt es eine Art von Tumor, wenn man sie so nennen darf, welche lediglich durch ihr Wachstum den Knochen infolge der

Druckwirkung allmählich so verdünnt, daß derselbe leicht frakturiert; ich meine das Aneurysma der Aorta.

Bekanntlich wird in der Regel, wenn eine Aneurysma der Aorta ascendens oder des Aorta-Bogens eine beträchtliche Größe erreicht, die Brustwand rechts neben dem Manubrium sterni, meist auch gleichzeitig das Manubrium selbst vorgewölbt, durch Usur können die Knochen dieser Stelle allmählich schwinden, und das Aneurysma tritt dann als ein rundlicher, pulsierender, nur von häutigen Wandungen umschlossener Tumor auf der Brust hervor, um schließlich zu perforieren.

Dies ist relativ häufig der Fall, doch kann man diese allmähliche Usur des Sternums eigentlich nicht als eine Fraktur betrachten; die charakteristischen Symptome und das Plötzliche des Eintretens werden immer fehlen.

Wohl aber kann das wachsende Aneurysma auf andere Knochen einen solchen Einfluß ausüben, daß sie ohne große äußere Einwirkung plötzlich brechen und auch die charakteristischen Symptome einer Fraktur darbieten.

Außer dem Sternum sind es nur zwei Knochensysteme, welche dem verderblichen Drucke des Aneurysma der Aorta ausgesetzt sein können, die Rippen und die Wirbelsäule. Beide Möglichkeiten sind anscheinend sehr selten, für beide fand ich nur je ein Beispiel:

1. Bei Turney Horace und Charles Ballance:

35jähriger Mann, der vor 7 Jahren einen harten Schanker gehabt hatte; es kam bei ihm plötzlich ohne Vorboten zu einer Fraktur des 6. bis 8. Dorsalwirbels mit Lähmungserscheinungen. Es wurde zur Laminektomie geschritten, doch starb der Patient.

Bei der Sektion stellte sich heraus, daß die Zerstörung der Wirbel durch Druckwirkung von seiten eines Aorten-Aneurysmas veranlaßt war.

2. Bei Boinet:

43jähriger Mann, bei dem sich allmählich im Laufe von ca. 3 Jahren mit verschiedentlichen Remissionen ein großes Aneurysma der Aorta ascendens entwickelt hatte.

Am 14. April 1895 bei einem heftigen Hustenstoß hatte der Kranke ein schmerzhaftes Zerreißungsgefühl (une sensation douloureuse de déchirure) in der Höhe seines Tumors. Gleichzeitig bildete sich ein falsches extrathorakales Aneurysma.

Der Tumor wuchs dann immer mehr, bis es schließlich durch Ruptur am 11. Mai 1896 zu einer tödlichen Blutung kam.

Bei der Sektion fand sich die dritte linke Rippe 5 cm weit vom Sternalansatz frakturiert. Das vordere Bruchstück war beweglich und lag in einem falschen extrathorakalen Aneurysma das durch eine Perforationsöffnung mit dem primären Aneurysma der Aorta ascendens communicierte.

Außerdem noch Fraktur der 4. linken Rippe 6 cm vom Sternalansatz.

3. bei Syphilis.

Die pathologischen Frakturen bei Syphilis sind anscheinend verhältnismäßig selten beobachtet, wenn man bedenkt, wie die Syphilis allgemein verbreitet ist.

Eine größere Statistik lieferte im Jahre 1884 Gangolphe, der bei 39 Individuen 52 Brüche fand. Davon waren der Oberarm 18 mal, Oberschenkel und Schlüsselbein je 12 mal betroffen; dann folgt der Radius 5 mal, die Rippe 2 mal, Tibia und Rotula je einmal. In der neueren Literatur fand ich 12 weitere Fälle (Clavicula und Tibia je 3 mal, Humerus 4 mal, Femur und Collum femoris je einmal).

Dazu kommt noch eine eigene Beobachtung aus der Krankenanstalt Magdeburg-Sudenburg, wo ein 39jähr. Mann, der sich früher inficiert hatte, sich beim Kegeln eine Fraktur des linken Oberschenkels zuzog.[1])

Die frühere Annahme, daß die Knochenbrüchigkeit bei der Lues durch eine Behandlung der Lues mit Quecksilber bedingt sei, gilt heutzutage wohl allgemein als abgetan.

Anders die Frage, ob schon die syphilitische Diathese an sich ohne lokale Veränderung des Knochens imstande ist, zu einer Knochenbrüchigkeit zu disponieren. Picqué und mit ihm die meisten anderen Autoren stehen auf dem Standpunkt, daß es sich bei den syphilitischen Frakturen nicht um eine Folge der Diathese handelt, sondern daß immer eine gummöse Osteomyelitis vorhanden sein muß, die charakterisiert ist durch Porositäten, Wurmfraß (vermoulures) Löcher und Tunnels, welche die Diaphysenschale durchziehen und die subperiostalen Räume mit dem gewöhnlich erweiterten Markkanal kommunizieren lassen.

Und wenn man auch in vivo bisweilen keine objektiven Veränderungen am Knochen finden sollte, so berechtigt doch dieses, nach Piqué wenigstens, nicht auf die Abwesenheit einer solchen Veränderung zu schließen.

Piqué gibt also selbst zu, daß bisweilen keine Veränderungen sich am Knochen feststellen lassen, die auf eine lokale Erkrankung schließen lassen.

Und so hat vielleicht Charpy mit seinen Untersuchungen nicht so ganz Unrecht. Charpy glaubt nämlich die erhöhte Knochenbrüchigkeit bei Syphilis zum Teil auf eine Abnahme der Kalksalze zurückführen zu müssen. Wenigstens fand er bei einer Vergleichung

1) Dieser Patient hatte, obwohl s. Z. besonders darauf gefahndet wurde, kein Zeichen der Tabes an sich. Jetzt nach ca. 4 Jahren bietet er das Bild der ausgesprochenen Tabes.

der Ziffern der Aschenbestandteile eines Wadenbeines eines Gesunden eines Phthisikers und eines Syphilitikers auf 100 Teile je 2.43, 2.92 und 1.99 Fluor-Calcium.

Vielleicht spielt also die Diathese doch eine gewisse Rolle, freilich um zu einer sicheren Entscheidung darüber zu kommen, bedarf es wohl noch weiterer eingehender Untersuchungen und vor allem auch Sektionen möglichst bald nach dem Eintritt der Verletzung, ohne daß schon eine Hg-Behandlung die etwaigen lokalen Prozesse hätte beeinflussen können.

Meines Erachtens spricht für eine Mitbeteiligung der syphilitischen Diathese auch der Umstand, daß die Frakturen ausschließlich erst in einem sehr späten Stadium der Lues sich einstellten, während doch die gummösen Prozesse häufig schon in einem viel früheren Stadium vorkommen.

Der kürzeste Zeitpunkt der Fraktur post infectionem war 6 Jahre (Fall Tavernier); meist handelte es sich um Individuen in den 40er und 50er Jahren.

Auch bei der Syphilis verläuft die Fraktur, wie bei der Tabes, häufig ohne großen Schmerz.

So kam ein 44jähriger Mann, der seit 24 Jahren syphilitisch war, mit multipler Drüsen- und Knochen-Syphilis in Helferichs Behandlung. Bei genauer Untersuchung fand man an der stark periostitisch veränderten linken Tibia im unteren Drittel eine völlig bewegliche Fraktur, von deren Existenz Patient überhaupt nichts wußte (Fogt).

In anderen Fällen freilich klagen die Patienten über ganz excessive Schmerzen. So erzählte im Fall Lewin der 52jährige Mann, daß, als er vor einigen Tagen sehr behutsam mit der linken Hand sein Protefeuille aus der rechten Rocktasche nehmen wollte, er einen so lebhaften Schmerz in der linken Schulter empfunden habe, daß er fast ohnmächtig geworden und umgesunken wäre, wenn ihn nicht andere gehalten hätten; es handelte sich um einen Schlüsselbeinbruch.

Die gänzliche Schmerzlosigkeit im ersten Fall muß uns annehmen lassen, daß es schon zu vasomotorischen Störungen gekommen ist, daß also, auch wenn sonst kein weiteres Symptom mehr dafür vorhanden ist, es sich in derartigen Fällen vielleicht um Übergangsformen der Syphilis zur Tabes handelt.

Wiederholt sind auch pathologische Frakturen bei der Lues hereditaria beschrieben, teils vor, teils während, teils kurze Zeit nach der Geburt. Wenn schwere syphilitische Veränderungen, die ja gerade für die Lues hereditaria charakteristisch sind, die an sich schon zarten

Knochen der Neugeborenen befallen, und diese dadurch leicht einer Fraktur ausgesetzt werden, so kann dies nicht wunder nehmen.

Einzig steht wohl aber der Fall von Mériel da, bei dem es infolge einer Lues hereditaria tarda zu einer Fraktur des Humerus gekommen war:

Aus Anlaß eines Bruches des rechten Oberarmes wurde der etwa 32jährige Kranke ins Spital aufgenommen. Man fand bei genauer Untersuchung eine schmerzhafte Auftreibung des linken Oberarmes am oberen Drittel. Dieselbe bestand seit 2 Jahren ohne deutliche Ursache. Das Röntgenbild ergab, daß es sich um eine alte Kontinuitätstrennung infolge von syphilitischer Ostitis handelte, die unerkannt geblieben war.

Patient leugnete, selbst sich jemals an Lues inficiert zu haben. Vielmehr hätte man ihn im 12. Lebensjahr wegen Syphilis hereditaria tarda (Ostitis der rechten Tibia) mit Jodkali behandelt.

Die Prognose der Frakturen bei Lues ist durchaus gut. Die Konsolidation ist zwar etwas verzögert, trat aber in den mir bekannten Fällen unter Hg-Behandlung ausschließlich ein.

II. Knochenbrüchigkeit infolge einer allgemeinen Erkrankung.

die an und für sich keine Veränderung am Knochensystem zu setzen braucht.

Die verschiedensten Allgemeinerkrankungen des menschlichen Organismus haben bisweilen die Tendenz, das Knochengewebe derartig zu verändern, daß eine geringe Veranlassung schon genügt, eine Fraktur zu erzeugen.

Vor allem sind es die mannigfaltigen Erkrankungen des Centralnervensystems, besonders des Rückenmarkes, denen wir einen derartigen Einfluß unbedingt zuschreiben müssen.

Obenan ihrer Häufigkeit nach steht die Tabes dorsalis. Seitdem Charcot im Jahre 1873 in der anatomischen Gesellschaft zu Paris zum ersten Mal auf das Auftreten von pathologischen Frakturen im Verlauf der motorischen Ataxie aufmerksam machte, sind zahlreiche derartige Fälle veröffentlicht, und die Beziehung zwischen der Tabes und derartigen Frakturen steht heutzutage außer allem Zweifel.

Schon im Jahre 1888 konnte Kredel 73 Fälle zusammenstellen.

Besonders häufig sind dann weitere Fälle von französischen und englischen Autoren veröffentlicht, sodaß uns heute schon eine umfangreiche Casuistik zur Verfügung steht.

Die Frakturen kommen in jedem Stadium der Tabes vor.

In der Regel tritt der Bruch rasch und unerwartet ein, bald nach geringen Anstrengungen, bald bei Bewegungen ohne jede Anstrengung.

In seltenen Fällen gehen Schmerzen am Ort des Bruches, Parästhesien, Rötung, Oedem voraus. Die Schmerzen sind entweder lancinierende, oder sie deuten auf eine Periostitis. Auffallend ist es, daß bisweilen die Fraktur das allererste Zeichen der Erkrankung ist, daß dieselbe uns erst dazu führt, bei den bis dahin anscheinend völlig gesunden Patienten durch eine genauere Untersuchung die Tabes festzustellen.

So berichtet Dutil über eine Frau, die nach ihrer Angabe nie syphilitisch war und sich durch das Tragen eines Korbes am Arm einen Bruch des rechten Radius zuzog.

Dutil bemerkt ausdrücklich „tout cela était venu tout seul", sie hatte vor dem Unfall niemals eine Sensibilitätsstörung, wie Ameisenkriebeln, blitzartige Schmerzen, Hyperaesthesien gehabt, keine Urinstörung, keine gastrischen Krisen, kurz keinen der Vorläufer der manifesten Tabes.

Aber als der Bruch zustande gekommen war, stellten sich bald alle Symptome der Tabes ein.

Noch bemerkenswerter sind die Angaben von Tilmann, daß mehrere Kranke mit sogen. Torsionsfraktur des Femur, denen der Knochen beim Ausziehen der Stiefel mit den Händen oder bei ähnlichen Gelegenheiten gebrochen, und bei denen kein weiteres Tabeszeichen aufzufinden war, nach einigen Jahren zweifellose Tabes hatten.

Es scheint demnach in der Tat ein Knochenbruch als allererstes Symptom der beginnenden Tabes vorkommen zu können; und zwar kann derselbe sich schon viele Jahre vor dem Auftreten weiterer Symptome ereignen. So waren seit dem Knochenbruch bei dem einen Patienten 3½ Jahre, bei dem anderen sogar 8 Jahre verflossen; und beide hielten sich noch für vollkommen gesund; bei einer genaueren Untersuchung wurden aber deutliche Zeichen beginnender Tabes entdeckt, wie Puppillenstarre, Fehlen der Kniephänomene und Reißen in den Beinen.

In den meisten Fällen sind beim Eintritt der Fraktur freilich schon ausgesprochene Symptome der Tabes vorhanden gewesen.

Die Frakturen der Tabiker betreffen besonders die unteren Gliedmaßen. In der Statistik von Kredel war betroffen:

Der Oberschenkel 32 mal (darunter 9 Schenkelhalsfrakturen), die Unterschenkel 19 mal, Vorderarm 6 mal, Oberarm 4 mal, Schlüsselarm 2 mal, Fibula 2 mal, Unterkiefer und Radius je 1 mal. Multiple Frakturen kamen in 16 Fällen vor.

Unter 42 Brüchen bei Durand kamen:

17 auf den Femur, 10 auf den Unterschenkel, 6 auf den Vorderarm, 3 auf das Schlüsselbein, 2 auf den Oberarm, je 1 auf Schulterblatt, Becken, Unterkiefer und Rippen.

Auch in den zwei an unserer Krankenanstalt im letzten Jahre beobachteten Fällen war einmal der Femur, das andere Mal die Fibula der Sitz der Fraktur.

In der Regel sind an den Extremitäten die langen Knochen frakturiert.

Vor der Entdeckung der Röntgenstrahlen finden sich nur sehr vereinzelte Fälle von Fraktur eines kurzen Knochens z. B. des Astragalus bei einem Fall von Tabes-Fuß (Verneuil).

Interessant ist die Beobachtung Kortewegs (Schoonheid): Resektion des Kniees wegen wiederholten Kniescheibenbruches bei Tabes, später Amputatio femoris.

Wie es scheint, werden wir aber durch die Röntgenstrahlen jetzt vielleicht häufiger imstande sein, Frakturen auch kurzer Knochen nachzuweisen. Grunmach (Schulz) gelang es als erstem auf diese Weise Frakturen beim tabischen Fuß festzustellen: Es bestand eine Verdickung der Köpfchen des ersten und dritten Mittelfußknochens und eine Absprengung der Tuberoritas ossis navicularis.

Häufig sind die Frakturen multipel. Unter 26 von Simon (Verneuil) gesammelten Fällen war 14mal nur ein Knochen gebrochen. 12mal schwankte die Zahl zwischen 2—8. In einem Fall war die Häufigkeit der Frakturen derartig, daß die Kranke wie mit Beulen und Knoten bedeckt war (bosselée et noueuse) und gleichsam in einen Sack mit Nüssen umgewandelt.

Das Hauptkennzeichen des tabischen Bruches, — als eine Folge der vasomotorischen Störungen, denen man das Zustandekommen der Frakturen zuschreibt, ohne jedoch Genaueres über diese Störungen zu wissen — ist seine mehr oder weniger vollständige Schmerzlosigkeit; höchstens wird im Augenblick des Zustandekommens ein leichter Schmerz verspürt; sonst kann man die Bruchstücke hin und her bewegen, ohne daß der Kranke einen Schmerz empfindet.

So kommt es auch, daß viele Patienten von dem Vorhandensein ihres Bruches überhaupt nichts wissen, da ja der Schmerz wesentlich zu einer vorhandenen Funktionsstörung beiträgt.

Dies wird besonders bei Frakturen der Fibula der Fall sein, bei denen die Tibia dem Körper noch genügenden Halt bieten kann. Doch auch Frakturen anderer Knochen bleiben bisweilen völlig unerkannt. So entdeckte Féré (Verneuil) bei der Sektion eines Tabi-

kers eine Fraktur des rechten Os ileum, die während des Lebens nicht erkannt war.

Man könnte glauben, daß Frakturen, welche so leicht zu stande kommen, sich schlecht consolidieren, zumal die Veränderungen am Knochen in der Regel schwer sind, wie Verdünnung des compacten Knochengewebes, enorme Vergrößerung der Haversschen Kanäle, um so ausgesprochener, je näher man der Markhöhle kommt, Erweichung des Knochens, so daß man ihn bisweilen in Stücke schneiden kann.

Aber trotz dieser schweren Veränderungen consolidieren sich die Frakturen beinahe alle, wenn auch vielleicht in etwas längerer Zeit, und zwar häufig mit einer üppigen Callusbildung, die man vielleicht durch die infolge der Schmerzlosigkeit möglichen starken Reibung der Fragmente aneinander erklären kann.

Charcot hatte zu bemerken geglaubt, daß die Frakturen der Tabiker sich schneller consolidieren, als die gesunder Individuen, dem ist jedoch nicht so, wie aus einer Statistik von Bouglé hervorgeht, der in ca. 50 % Verzögerung fand.

Nur die kurzen Knochen scheinen weniger Tendenz zur Consolidation zu haben, so war dieselbe in dem oben angeführten Fall einer Fraktur des Astragalus nicht eingetreten.

Auch heilen die epiphysären Frakturen der Tabiker schwieriger, wie die diaphysären; von 3 Schenkelhalsfrakturen, die Rivington mitteilt, war in zwei Fällen keine Heilung zu erzielen gewesen.

Eine andere, besonders in den letzten Jahren genauer studierte Erkrankung des Centralnervensystems, die Syringomyelie führt ebenfalls häufig durch tropho-neurotische Veränderungen zu einer derartigen Atrophie der Knochen, daß dieselben leicht frakturieren.

13 Fälle von abnormer Knochenbrüchigkeit bei Syringomyelie fand ich in der Literatur, die hier in extenso folgen mögen.

Die sonstigen Zeichen der Syringomyelie waren bei diesen Fällen in mehr oder weniger ausgesprochener Weise immer fast sämtlich vorhanden, so daß ich dieselben nicht jedesmal anzuführen brauche.

1. Kimmel: 39jähriger Mann zog sich beim Heben eines Eimers Wasser einen Bruch der rechten Ulna zu, gleichzeitig eine Radiusverrenkung, die erst später festgestellt wurde. Es kam zur Bildung von reichlichen Callusmassen, die ihrerseits zu Funktionsstörungen des Armes führten.

2. Kofend: 54jährige Wäscherin hatte im Alter von 5½ Jahren einen heftigen Fußtritt in den Rücken bekommen. Im 23. Lebensjahre verspürte sie beim Wäscheausringen ein Krachen im rechten Oberarm, den sie dann nicht mehr erheben konnte. Dabei hatte sie nicht den geringsten

Schmerz. Im 25. Lebensjahre dieselben Erscheinungen links, ebenfalls beim Wäscheausringen.

Nach der Angabe der Patientin konnte sie die Oberarme anfänglich nach keiner Richtung hin bewegen.

Es handelte sich beidemal um eine Querfraktur im Collum chirurgicum.

Das Besondere dieses Falles ist noch, daß, als Kofend die Patientin sah, beide Humerusknöpfe resorbiert waren.

Derselbe Schwund des Humeruskopfes fand in den drei nächsten Fällen statt.

3. Sonnenburg: 50 Jahre alter Drehorgelspieler. Ein Trauma weiß Patient nicht anzugeben. Man fühlt das Ende des Humerus unterhalb der leeren Pfanne frei beweglich. Der Humeruskopf ist verschwunden.

4. Graf: 48jährige Köchin. Vor 9 Jahren beim Wäscheaufheben Krachen im rechten Schultergelenk mit bedeutender Anschwellung in der Gelenkgegend. Jetzt fehlt der Humeruskopf.

5. Dercum und Spiller: 45jähriger Mann. Bei der Sektion findet man den Humeruskopf verschwunden und beträchtliche Knochenauflagerung in der Gelenkhöhle der Scapula.

6. Gnesda I: 39jähriger Mann fühlte beim gewöhnlichen Gehen auf dem Trottoir, ohne daß er eine besondere Bewegung gemacht hätte, plötzlich im rechten Unterschenkel ein Krachen und einen leichten Stich; er wäre zusammengesunken, wenn er sich nicht mit der Hand an einer Mauer hätte stützen können. Schmerzen hatte er dabei nicht, nur war er nicht im Stande aufzutreten; nahezu querverlaufende Fraktur beider Unterschenkelknochen, 3 Querfinger über dem Sprunggelenke. Nach ca. 3 Wochen sehr energische Callusentwicklung; erst nach fast 5 Monaten völlige Konsolidierung infolge verzögerter Verknöcherung des Callus.

7. Gnesda II: 35jähriger Mann spürte, während er auf der Straße ging, plötzlich einen heftigen Schmerz im linken Bein, momentan konnte er nicht weiter, er mußte sich von einem Passanten halten lassen um nicht zu fallen, und erst nach 11 Minuten konnte er sich mit Beihilfe Fremder, hinkend, nach Hause begeben. Er hatte dabei das Gefühl, daß das Bein sich oben in der Nähe des Hüftgelenkes an annormaler Stelle bewege.

Es kam danach in kurzer Zeit zu einer mächtigen Tumorentwicklung im Bereich der oberen Hälfte des linken Femur; diese ließ es zweifellos erscheinen, daß es sich um einen malignen Tumor handelte. Deshalb wurde ca. 14 Wochen nach dem Unfall zur Absetzung des Beines geschritten. Am nächsten Tage Exitus letalis infolge von Lungen-Embolie. Die Sektion zeigte, daß es sich lediglich um eine Fraktur mit außerordentlich gewuchertem Callus gehandelt hatte.

8. Bernhardt: 20jähriger Mann. Fraktur der rechten Ulna, als er mit gebeugtem rechten Arm einen Gegenstand fest einstopfen wollte; ohne jede Schmerzempfindung. Unter Gipsverband Heilung innerhalb weniger Wochen.

9. Laehr: 30jähriger Mann, linksseitiger Radiusbruch beim Aufschippen von Lehm auf einen Wagen.

10. Oppenheim: Frau, brach beim Schuhanziehen plötzlich zusammen infolge einer Oberschenkelfraktur.

11. Schultze: 24jähriger Mann. Im Jahre 1882 beim Teigschneiden Bruch des rechten Oberarmes dicht über dem Ellenbogengelenk. Keine Schmerzen dabei.

1883 beim Teigkneten schmerzlose Fraktur des linken Radius in der Mitte. Nach 3 Wochen Heilung unter mäßig starker Callusbildung.

1884 Fraktur des 4. und 5. Metacarpalknochens.

12. Steudener: 35jährige Frau, rechter Ulnarbruch und Luxation des Radiusköpfchens. Exitus an Pyaemie ca. 5 Wochen nach der Fraktur infolge eitriger Periostitis.

13. Köhler: 39jährige Frau kam wegen einer Schwellung des linken Unterarmes, die seit 14 Tagen bestand, ins Krankenhaus, wo ein Bruch beider Unterarmknochen diagnosticiert wurde. Patientin will bis zuletzt trotz der Fraktur mit diesem Arm ohne größere Beschwerden gearbeitet haben. Sie hatte keine Ahnung von ihrer schweren Verletzung. Es war ein Querbruch.

Ganz übermäßig umfangreiche Calluswucherung.

Wir sehen, daß bei der Syringomyelie im Gegensatz zur Tabes es vorzugsweise die Kochen der oberen Extremitäten sind, welche brechen.

In 2 Fällen (Kofend und Schultze) war es wiederholt zu einem Bruch gekommen.

So finden wir befallen:

Humerus	6mal
beide Unterarmknochen	1 „
Ulna	3 „
Radius	2 „
Metacarpus	1 „
Femur	2 „
Unterschenkel	1 „

Also nur einmal Bruch von kurzen Knochen.

Die Frakturen des Humerus und des Femur scheinen besonders das Collum chirurgicum zu bevorzugen.

Überwiegen einer bestimmten Seite zeigen die 16 Frakturen nicht.

Eine Eigentümlichkeit der Frakturen auf syringomyelitischer Basis scheint zu sein, daß die Bruchlinie meistens quer verläuft. Wo sich Angaben darüber finden, handelte es sich immer um einen Querbruch.

Interessant ist in den Fällen 2—4 die völlige Resorption des Humeruskopfes, die vielleicht durch den weiteren Gebrauch des Armes und den dadurch gesetzten Reiz, welcher die Knochenenden allmählich abschleift und zum Schwinden bringt, zu erklären ist.

Die gebrochene Extremität weiter zu gebrauchen, kann nur möglich sein, wenn dieser Gebrauch so gut wie keine Schmerzen verursacht; und so finden wir auch in fast allen Fällen die Angabe, daß, wie bei der Tabes, die Brüche ganz ohne Schmerzen waren, sowohl im Moment des Entstehens, wie auch im weiteren Verlauf. Wiederholt wußten die Patienten überhaupt nichts von dem Vorhandensein ihres Knochenbruches.

Nur im Fall Gnesda II verspürte der Patient im Moment des Entstehens des Bruches einen heftigen Schmerz.

Der relativ geringe Schmerz, und die dadurch wenig gestörte Funktionsbeschränkung sind wohl auch die Ursachen, daß es im Laufe der Heilung, wieder genau so, wie bei der Tabes, zu ganz abnormen Calluswucherungen kommt.

Freilich die Umbildung der fibrösen Callusmassen in Knochengewebe, und die dadurch bedingte Consolidation läßt häufig zu wünschen übrig.

Häufig kommt es erst recht spät, wie im Fall Gnesda I bei einem Unterschenkelbruch nach 5 Monaten, zur völligen Consolidation. Überhaupt ganz auszubleiben scheint die Consolidation nicht.

In anderen Fällen war die Consolidation wieder rechtzeitig ohne excessive Calluswucherung erfolgt.

Die Diagnose der Ätiologie bereitet in ausgesprochenen Fällen der Syringomyelie, wenn man nur auf die Untersuchung des Nervensystems seine Aufmerksamkeit richtet, keine Schwierigkeiten.

Nur einmal ist ein folgenschwerer Irrtum untergelaufen (Gnesda II) wo man den übermäßig gewucherten Callus für eine maligne Neubildung hielt, infolgedessen zur Absetzung des Gliedes schritt, und wo dann der Patient infolge Lungen-Embolie ad exitum kam.

Von anderen Affektionen des Centralnervensystems sind es multiple Sclerose, progressive Muskelatrophie, Hemiplegie, die hin und wieder auffallende Knochenbrüchigkeit zeigen. Ich konnte in der neueren Litteratur keinen einschlägigen Fall mehr darüber finden.

Eine besondere Stellung nehmen die Geisteskrankheiten, unter diesen besonders die progressive Paralyse ein, und zwar deswegen, weil auch heute noch die Ansichten über die Entstehungsursache der Frakturen hierbei geteilt sind.

Die Mehrzahl der Autoren neigt sich der Ansicht zu, daß die Frakturen der Geisteskranken die Folgen einer Knochenatrophie auf neurotischer Basis sind.

Nun sind es aber vorwiegend die Rippen, welche frakturiern.

Diese Lokalisation hat man als Stütze der Behauptung angeführt, daß die Frakturen durch ein Trauma veranlaßt würden, daß sie auf rohe Behandlung seitens der Irrenwärter zurückzuführen wären; und daß, wenn das Pflegepersonal streng beaufsichtigt wird, auch keine oder nur selten Frakturen bei Geisteskranken ohne gröberes Trauma beobachtet werden.

So hat Christiani bei 250 Paralytikern nicht einen einzigen Fall von Fraktur gesehen.

Auf der Geisteskrankenabteilung unserer Krankenanstalt wurden vom 1. April 1893 bis 1. April 1903 2359 Kranke, darunter 235 Paralytiker beobachtet. Keiner hatte sich eine pathologische Fraktur zugezogen.

Christiani hält also die behauptete Knochenbrüchigkeit der Paralytiker für illusorisch. Er kommt zu dem Schluß: Die Paralyse an sich gibt keinen Grund zu vermehrter Knochenbrüchigkeit, und die etwa vorhandene Osteomalacie ist ein zufälliges coincidierendes Phänomen, die Folge anderer Ursachen. Diese Ursachen, wie Alkoholismus, Malaria, Diabetes, Syphilis haben danach zu zwei verschiedenen Krankheitserscheinungen geführt, einmal zu der Paralyse, das andere Mal zu der Knochenbrüchigkeit.

Auch der Umstand, daß nach der Statistik von Neumann über 327 Frakturen bei Geisteskranken bezüglich der Dauer der Heilung kein Unterschied gegenüber den Knochenbrüchen gesunder Individuen festgestellt werden konnte, spricht meines Erachtens nicht sehr zu gunsten derer, die die Knochenbrüchigkeit bei Geisteskranken auf neurotischer Grundlage beruhend ansehen; denn wir haben oben gesehen, daß bei den Nervenkrankheiten, die zweifellos zu einer wahren Knochenbrüchigkeit disponieren, wie Tabes und Syringomyelie, eine auffällige Verzögerung der Consolidation stattfindet.

Außer bei den nervösen Erkrankungen finden wir eine Knochenatrophie, die zur Knochenbrüchigkeit führt, noch aus sehr verschiedenen allgemeinen Ursachen.

Wie alle Gewebe, so verliert auch das Knochengewebe mit dem zunehmenden Alter seine Festigkeit; so sehen wir die Knochen der Greise schon bei geringfügigen Ursachen häufig sehr leicht brechen.

Für gewöhnlich werden Schenkelhalsbrüche bei alten Leuten als Folge der senilen Atrophie beobachtet. Doch können auch andere Knochen eben so gut frakturieren, wie ein Fall aus unserer Anstalt zeigt:

66 Jahre alte Frau im leidlichen Ernährungszustande hatte vor 10 Jahren angeblich einen linksseitigen Schenkelhalbruch erlitten. Das Bein ist seit dieser Zeit etwas verkürzt, sodaß sie einen hohen Stiefel tragen mußte.

Vor 3 Wochen verspürte sie plötzlich beim einfachen Treppenabsteigen heftige Schmerzen im rechten Unterschenkel. Oberhalb des Fußgelenkes bildete sich eine Anschwellung. Es wurde von einem Arzt in der Stadt ein Gipsverband angelegt; aus äußeren Gründen kommt Patientin in die Anstalt. Die vorgenommene Röntgenuntersuchung zeigt eine Fraktur beider Unterschenkelknochen zwischen oberem und mittleren Drittel mit erheblicher winkliger Abknickung nach außen; außerdem supra-malleoläre Fraktur der Fibula mit mäßiger Callusentwicklung.

Wegen der schlechten Stellung der Fragmente wurde am 26. Oktober 1901 in Narkose redressiert und ein neuer Gipsverband angelegt.

Wie nicht anders zu erwarten, wollte die Konsolidation nur außerordentlich langsam eintreten.

Wiederholt mußte ein neuer Gipsverband angelegt werden, so am 3. Dezember 1901, am 18. Januar 1902, am 29. März 1902 und am 16. Mai 1902. Erst nach Abnahme des letzten war die Konsolidation eingetreten. Die Frau bekam Phosphorleberthran, anscheinend also ohne großen Erfolg.

Doch nicht allein der Altersmarasmus führt zu einer derartigen Knochenbrüchigkeit, auch erschöpfende chronische Krankheiten bedingen bisweilen eine hochgradige Knochenatrophie.

So hat Chelmonski 13 Fälle von Rippenbruch infolge Muskelkontraktion beobachtet. Hiervon betrafen acht Phthisiker, die übrigen anderweitig herabgekommene Individuen. Bei Phthisikern pflegt nach ihm der Bruch zumeist bloß eine Rippe zu betreffen, bei Leuten, welche durch andere Leiden herabgekommen sind, oft mehrere. Die Frakturen saßen fast ausschließlich an den unteren Rippen. Unter den veranlassenden Ursachen ist in erster Reihe starker Husten zu erwähnen.

Gewöhnlich erfolgte glatte Heilung mittelst Callus.

Auch bei Diabetes und chronischer Nierenentzündung wird abnorme Knochenbrüchigkeit beobachtet.

Häufig ist die Knochenbrüchigkeit die Folge einer Inaktivitätsatrophie. Sie bleibt dann gewöhnlich auf einzelne Glieder beschränkt.

Wir beobachteten zwei derartige Fälle, in denen die Atrophie einmal die Folge eines chronischen Gelenkrheumatismus, das andere Mal einer Amputation war:

1. 30 Jahre alte Frau, die seit 2 Jahren an chronischem Gelenkrheumatismus litt; sie war nie ganz frei von Beschwerden und die meiste Zeit an das Bett gefesselt. Beim Umbetten erlitt sie einen rechtsseitigen Oberschenkelbruch mit stark spitzwinkliger Dislokation. Sie wurde deshalb bei uns aufgenommen und bekam eine Gipshose. Über die Heilungsdauer konnte nichts eruiert werden, da die Frau schon nach 3 Wochen die Anstalt verließ.

2. 38 Jahre alter Mann, dem vor ca. 15 Jahren beide Unterschenkel dicht unterhalb der Knie amputiert waren. Er hatte keine Prothese getragen, sondern bewegte sich nur mühsam auf beiden Stümpfen fort.

Seit 8 Tagen verspürte Patient, ohne einen Grund dafür angeben zu können, Schmerzen in der linken Hüfte. Bei der Aufnahme fand sich eine Anschwellung und starke Schmerzhaftigkeit des linken Oberschenkels dicht unterhalb des Schenkelhalses. Hier deutliche Krepitation fühlbar. Unter Extensionsverband Konsolidation in 4 Wochen; nach weiteren 4 Wochen konnte Patient seine Stümpfe wie früher gebrauchen.

Wir haben also hier einen auffallend schnellen Heilungsverlauf.

Auch Lähmungen infolge einer Apoplexie, wenn sie längere Zeit bestehen, führen zuweilen zu einer derartigen Inaktivitätsatrophie mit nachfolgender Fraktur.

Bruns erklärt die abnorme Knochenbrüchigkeit bei Inaktivität als die Folge einer Störung der normalen Architektur, die, wenn sie anders normal sein soll, auch auf ein normales Verhalten der statischen Bedingungen rechnen muß. Es kommt durch die Störung der statischen Bedingungen eben nur zu einer Resorption, nicht zu einer Apposition neuen Knochengewebes.

Sudeck faßt diese Knochenatrophie, wie sie nach Entzündungen und Verletzungen der Glieder vorkommt, als reflektorische Trophoneurose auf.

Knochenbrüchigkeit bei Skorbut.

Bei dem jetzt so seltenen Vorkommen der skorbutischen Erkrankungen müssen natürlich auch die dabei eintretenden Frakturen zu den größten Seltenheiten gehören.

Gurlt führt in seinem Handbuch 6 Fälle an, Bruns fügt diesen noch 4 weitere hinzu. Die letzteren sind ausschließlich von russischen Ärzten beobachtet.

Ich fand in der neueren Literatur nur eine Mitteilung, allerdings über mehrere Fälle (Sutherland). Bei der Seltenheit ist es wohl angebracht, dieselben hier etwas genauer anzuführen:

1. 4½ Monate altes, männliches Kind, das zuerst mit Milch, später mit Fleisch ernährt wurde. Vor 3 Wochen bemerkte die Mutter, daß das Kind, wenn man den rechten Arm bewegte, schrie. Derselbe war geschwollen, verfärbt und gelähmt. Die Schwellung erschien zuerst unter der rechten Schulter, breitete sich dann unter den Ellenbogen aus. 2 Tage später zeigte der linke Arm eine ähnliche Affektion, und in schneller Folge kam es zu Schwellung, Weichheit und Bewegungsverlust in beiden Oberschenkeln, Unterschenkeln und Vorderarmen. Heftige Schmerzen.

Aufnahmebefund: Anämisches, schlecht genährtes Kind. Zahnfleisch blaß, aber sonst gesund. Kein Zeichen von Rachitis. Ober- und Unterschenkel geschwollen, weich, im Zustand der völligen Pseudoparalyse.

Das Kind war apathisch, schrie aber bei den geringsten Bewegungen. Die Schwellungen waren unregelmäßig über die Knochen verteilt, bald im Laufe des Schaftes, bald an der Epiphyse. An den Unterarmen ausgedehnte Blutextravasate. Die Schwellungen waren anscheinend subperiostal; alle langen Knochen der Extremitäten waren afficiert. Verschiedene Knochen waren gebrochen: Der rechte Humerus an 2 Stellen, der linke Humerus, der linke Radius und die linke Ulna, beide Femora. Die eine von den beiden Frakturen am rechten Humerus saß an der Epiphyse, alle übrigen waren Schaftfrakturen. Die Frakturen waren vollständig, beide Enden frei beweglich.

Unter Milchdiät, Apfelsinen, Traubensaft, Malzextrakt schneller Rückgang der Schmerzen und Schwellungen in 4 Tagen. Nach 1 Monat konnte das Kind alle seine Glieder freiwillig bewegen. Feste Konsolidation, doch beträchtliche Deformität.

2. 12 Monate altes männliches Kind; war die ersten 5 Monate mit Muttermilch, dann mit Kuhmilch mit gleichen Teilen Hafermehlwasser, seit einiger Zeit mit Fleischsaft ernährt.

Bei der Aufnahme deutliche Zeichen des Skorbuts: Allgemeine Anämie mit Ödem der unteren Extremitäten. Das Zahnfleisch um die Schneidezähne war geschwollen, schwammig und gerötet. Subperiostale Schwellung und extreme Weichheit der Extremitätenknochen. Fraktur beider Humeri in der oberen Epiphysenlinie. Lösung der oberen und unteren Epiphysen beider Tibiae. Schaftfraktur der rechten Tibia.

Feste Vereinigung mit geringer Deformität unter entsprechender Diät.

3. $2^{1}/_{2}$ Jahr altes Kind war mit Brot, Wasser und Zucker aufgezogen und niemals gesund. Es hatte nicht gelernt zu sprechen, konnte nicht gehen, schrie vor Schmerz, wenn man es aufstellte.

Bei der Sektion fanden sich 5 Frakturen.

Der linke Femur wurde genauer untersucht: an der Epiphyse definitive Verknöcherung; die Markhöhle war sehr verbreitert und der Knochen sehr dünn, porös, leicht gezahnt (indented) und schalenähnlich. Am oberen Drittel unvereinigte Querfraktur von einer beträchtlichen Masse weichen Callus umgeben.

4. 2 Jahre altes männliches Kind, genährt mit Kuhmilch und Wasser aa. Schwächliches rachitisches Kind mit vielen, teils vereinigten, teils unvereinigten Frakturen hauptsächlich der langen Röhrenknochen.

Es ist ausdrücklich vermerkt, daß bei der Aufnahme kein Zeichen einer Haemorrhagie vorhanden war.

Sutherland hält alle seine 4 Fälle für skorbutisch. Wenn es sich bei dem Alter der Patienten nicht viel eher hier um die sogenannte Barlowsche Krankheit gehandelt hat, was jedenfalls möglich ist, so können meines Erachtens aber, wenigstens soweit man aus den Krankengeschichten entnehmen kann, höchstens nur die beiden ersten mit Bestimmtheit als skorbutische Erkrankungen gedeutet werden. Fall 3 hat Sutherland zu Lebzeiten überhaupt nicht gesehen, und die Ergebnisse der Sektion sprechen durchaus nicht für eine skorbutische Erkrankung der Knochen.

Auch in Fall 4 läßt nichts mit Sicherheit auf Skorbut schließen.

In beiden Fällen hat es sich wohl um hochgradige rachitische Veränderungen gehandelt.

Immerhin bleiben die beiden ersten Fälle als unzweifelhaft skorbutische bestehen.

Während in den Mitteilungen von Gurlt und Bruns es sich fast ausschließlich um Abtrennung der Rippen von ihren Knorpeln handelte, sehen wir hier, daß eigentlich kein Knochen verschont bleibt. Meistens sind es die Epiphysen, welche sich von der Diaphyse lösen, doch kommen auch reine Schaftfrakturen vor.

Die Ursache dieser Frakturen im Zusammenhang mit Scorbut ist begründet in der Tendenz der Erkrankung zu Blutungen. Wie es zu Blutungen unter die Haut und Schleimhaut kommt, so wird es auch zu Blutungen unter das Periost kommen. Dieser Bluterguß führt zur Abtrennung des Periostes vom Knochen, welcher so einer wichtigen Stütze und Blutergänzung beraubt wird. Wenn die Blutung ausgedehnt ist, kann das ganze Periost schnell abgeschält werden, und der Knochen liegt nur in einer Masse von Blut und Blutklumpen. Seine Lebensfähigkeit ist bald geschwächt, nachfolgende Atrophie und ein Bruch kann entstehen in wenigen Wochen der Erkrankung ohne eine heftige äußere Gewalt.

Die Prognose der Frakturen ist gut, wenn die Grundkrankheit richtig erkannt und eine dementsprechende Diät eingeleitet wird.

Knochenbrüchigkeit bei Rachitis.

Pathologische Knochenbrüche bei Rachitis sind so häufig, daß es anscheinend sich nicht mehr verlohnt, die Kasuistik durch derartige Fälle zu bereichern; und so fand ich hierzu auch keine neuen interessierenden Beiträge; die ältere Kasuistik ist erschöpfend in der Brunsschen Arbeit behandelt.

Knochenbrüchigkeit bei Osteomalacie.

Auch die Osteomalacie muß natürlich in ihren höheren Graden leicht zu einer Knochenbrüchigkeit führen, sodaß man direkt von einer Osteomalacia fracturosa im Gegensatz zu der O. cerea, die sich besonders in dem Gummibecken manifestiert, gesprochen hat.

Wie schon lange bekannt, kommt die Osteomalacie mit ganz verschwindenden Ausnahmen nur beim Weibe vor, und zwar hauptsächlich beim Weibe, das geboren hat.

Ein Fall von Osteomalacie mit Fraktur beim Manne fand ich bei Rigby:

Der 43jährige Patient zog sich bei dem bloßen Versuch, zu verhindern, daß ein Mann ihn auf der Straße anrannte, eine Fraktur des rechten Humerus zu; und einige Zeit später, als er sich bückte, um seine Stiefel anzuziehen, brach der rechte Femur. Heilung des letzteren in 6 Wochen.

III. Idiopathische Osteopsathyrose.

Wie wir gesehen haben, kann die Veranlassung zu einer abnormen Knochenbrüchigkeit außerordentlich vielseitig sein. Trotz dieser Vielseitigkeit der Ursachen bleiben aber noch viele Fälle übrig, denen eine andere aetiologische, bis jetzt noch unbekannte Veranlassung zu Grunde liegen muß. Wir bezeichnen diese Knochenbrüchigkeit einstweilen mit dem Namen der idiopathischen Osteopsathyrose.

Die letztere größere Zusammenstellung derartiger Fälle brachte Griffith im Jahre 1898. Er konnte 67 Fälle sammeln. In seiner Zusammenstellung sind alle die Fälle, bie Bruns aufzählt, enthalten.

Ich konnte diesen aus den letzten Jahren 6 weitere Fälle hinzufügen:

1. Hunter: Patient hatte vom 9.—16. Lebensjahre 3 mal den rechten, 1 mal den linken Femur gebrochen, eine Schwester 1 mal den linken, eine andere Schwester den linken und rechten Femur, der Vater endlich 4 mal den rechten und 3 mal den linken Femur; im ganzen also bei 5 Familienmitgliedern 16 Oberschenkelbrüche, die gewöhnlich am Übergang vom mittleren in das obere Drittel ihren Sitz hatten, auf verhältnismäßig geringe Krafteinwirkung hin entstanden waren und in der gewöhnlichen Zeit fest verheilten.

2. Clinton Dent: 29 Jahre alter Mann, bei der Geburt gesund. Im Alter von 4 Monaten Fraktur des Femur. Seitdem entwickelten sich die sehr ausgesprochenen Zeichen der Fragilitas ossium, sodaß er im ganzen 27 Frakturen der langen Knochen, besonders der Beine erlitt. Heilung prompt, aber mit Deformität.

3. Harward: 10jähriger Knabe. Gleich nach der Geburt wurde eine Fraktur beider Humeri beobachtet. Die Heilung verlief ohne Störung. Im Alter von 3 Jahren begannen sich die Unterschenkel zu krümmen, und zwar so stark, daß ein Gehen unmöglich war. Bei dem Versuche, das Kind zum Auftreten zu bringen, kamen so häufig Frakturen vor, daß davon Abstand genommen wurde. Als H. den Knaben in Behandlung bekam, waren hauptsächlich die Unterschenkel deformiert. Der linke war so stark gekrümmt, daß seine obere Hälfte mit der unteren einen rechten Winkel bildete. Im Urin abnorme Mengen von Kalksalzen.

4. Spurway gibt die durch 4 Generationen verfolgte Geschichte einer Familie, in der bei 11 Personen im Laufe der Zeit 38 Brüche, größtenteils auf geringe Veranlassung hin zu stande kamen und meist gut ausheilten. Die Familienmitglieder waren sonst im großen und ganzen gesund und frei von konstitutionellen Erkrankungen.

5. Spussel: 37jährige Frau, Familie gesund. Im Laufe der Zeit bei einfachen Bewegungen 14 Frakturen.

6. Sinclair: 37jähriger Mann, Familie gesund, Im Alter von 28 Jahren Fraktur des rechten Humerus, dann der rechten Tibia und des linken Unterschenkels bei geringfügiger Veranlassung. Große Mengen von Phosphaten im Urin. Steine.

Zwei Fälle (Langton und Willet), die mir weder im Original, noch im Referat vorliegen, kann ich nicht berücksichtigen.

Das, was uns immer wieder bei der Durchsicht der Fälle besonders ins Auge fällt, ist der Einfluß der Erblichkeit; insofern als eine direkte Vererbung oder doch wenigstens eine auffallende Familienneigung sehr häufig vorhanden ist, nämlich 20 mal in den 73 Fällen. Und zwar scheint die Übertragung besonders durch das männliche auf das männliche Geschlecht stattzufinden.

Charakteristisch ist ferner, daß die Frakturen immer multipel sind, bisweilen enorm: Im Fall Chaussier (cit bei Griffith) wurden 113, Hondley 119 (l. c.) und Esquirol (l. c.) sogar mehr als 200 Frakturen gezählt.

Was das Alter betrifft, so zeigt sich eine entschiedene Neigung der Affektion, schon früh im Leben zu beginnen, wie mir auffiel, besonders in den Fällen, wo eine deutliche hereditäre Veranlagung vorlag.

Auffallend scheint es mir auch, daß diese osteopathische Knochenbrüchigkeit anscheinend besonders häufig in England und Amerika vorkommt; von den 73 Fällen sind 45 aus der englischen, resp. amerikanischen Literatur, während die verbleibenden 28 sich auf Deutschland, Frankreich und Italien verteilen.

Wenn dann noch Beobachtungen, wie von Verchêre dazukommen, der bei jungen Leuten, welche nach auffallend geringfügigen Traumen Knochenbrüchigkeit zeigten, eine Polyurie mit Ausscheidung reichlicher Mengen von Phosphorsäure fand, — dies auch von anderen noch bestätigt wurde (Blanchard, Sinclair), — so kann man vielleicht daran denken, daß die ganze Ernährungsart der Engländer, die reichliche Fleischkost, im Laufe der Jahrhunderte bei einzelnen Familien den Organismus, vor allem das Knochensystem derart verändert hat, daß eine erbliche Tendenz zur Knochenbrüchigkeit erzeugt wird, so daß dieselbe auch vorhanden ist bei einem Individuum, das zur Zeit sich ganz normal ernährt.

Doch das sind freilich nur Vermutungen, daß die Ausscheidung der Phosphate im Urin im Zusammenhang mit der sog. idiopathischen Knochenbrüchigkeit steht, und es bedarf weiter eingehender Studien,

vor allem aufmerksamer Sektionen, um das Dunkel, das über dieser idiopathischen Osteopsathyrosis jetzt noch schwebt, zu lichten.

Einteilung der pathologischen Frakturen.

I. Knochenbrüchigkeit infolge lokaler Veränderungen des Knochensystems.

1. Durch Geschwülste,
   Sarcome und Carcinome,
   Schilddrüsentumoren,
   Enchondrome und Cysten,
   Echinococcus-Cysten.
2. Durch entzündliche Prozesse,
   infectiöse Osteomyelitis,
   Tuberkulose der Knochen.

(Anhang) Aneurysma).

3. Durch Syphilis.

II. Knochenbrüchigkeit infolge einer allgemeinen Erkrankung.

1. Nervenkrankheiten,
   Tabes dorsalis,
   Syringomyelie,
   Geisteskrankheiten.
2. Alter,
3. erschöpfende chronische Krankheiten,
4. Inactivitäts-Atrophie,
5. Scorbut,
6. Rhachitis und Osteomalacie.

III. Idiopathische Knochenbrüchigkeit.

Literaturverzeichnis.

Gurlt, Handbuch der Lehre von den Knochenbrüchen 1862

Bruns, Die Lehre von den Knochenbrüchen. 27. Lieferung der Deuschen Chirurgie 1886.

Sarcome und Carcinome.

Dalzell. Primary sarcoma of diaphragm with secondary deposits in skull and femur, leading to fracture of the latter bone. Glasgow med. Journ. XXVII. 4, p. 298, April 1887

Legrand. Sciatique; tumeur d'os iliaque. Fracture spontanée de l'humerus. mort. Bull. de la Soc. anat. 5, S. III, 20, p. 470, Juillet 1889.

v. Burkhardt. Ein Fall von primärem, zu Spontanfraktur führendem Knochensarkom des rechten Oberschenkels bei einem 8jährigen Mädchen. Württb. med. Korrespondenzblatt 1893.

Verneuil. Ostéo-sarcome du tibia ayant déterminé 2 fractures de cet os à un an d'intervalle. Gaz. des hôp. 1889, Nr. 9.

Picqué. Uber Spontan-Frakturen. Gaz. de Paris 1885. Nr. 18, 20, 22, 26.
Ritchie, J. Rippenbruch der 4. Rippe bei einer Bewegung im Bett. Carcinommetastasen. Edinb. med. Journ. XLII, 3, p. 208, September 1896.
Keim et Dartigues. Sarcomatose des fémurs; fracture symmétrique spontanée. Généralisation. Bull. de la Soc. anat. 5, S. XI, 2, p. 66; Janv. 1897.
Dupasquier. Epithélioma de l'oesophage, noyaux secondaires dans le diaphragme, le moycard et les os — fracture spontanée de 2 côtes. Bull. de la Soc. anat. 5, S. VI, 9, p. 257. 1892.
Leuzinger. Die Knochenmetastasen bei Krebs. Ing.-Diss. Zürich 1886.
Boeckel. Carcinome primitif de l'humérus fracture spontanée. Gaz. med. de Straßburg 5, p. 49, 1886.
Braun. Carcinom auf Basis eines Unterschenkelgeschwürs: Fraktur der Tibia. Sitzungsbericht der Leipz. med. Gesellschaft vom 20. Juli 1897.
Frenkel et Schuchmann. Un cas de l'épithéliome généralisé; fractures multiples. Bull. de la Soc. anat. 5, S. IX., 12, p. 500, 1896.
Du Pasquier et Jolly. Epithélioma ulcéré du sein gauche; fracture spontanée du fémur. Généralisation aux méninges. mort. Bull. de la Soc. anat. 5, S. VII, 24, p. 645, 1894.
Bacalogen. Cancer du sein, généralisation fractures spontanées des côtes. Bull. de la Soc. anat. 5, S. VII, 2, p. 21. 1898.
Hoffmann. Spontanfraktur der Tibia, hervorgerufen durch ein myelogenes Sarcom. Deutsche med. Wchnschrft. XX, 8, p. 187. 1894.
Rheinwald. Ein Fall von symmetrischem Sarcom beider Oberarmknochen. Beiträge zur klin. Chirurgie Bd. XXXII, Hft. 1.
Velo. Frattura spontanea del femore destro da sarcome periostale e centrale medollare del femore. Disarticolazione della coscia. Riforma med. VI, 1890, Dez. 12 u. 13.
Cameron. Sarcoma of the femur in which fracture had occurred at the seat of the femur. Glasgow med. Journ. LIV, p. 68. July.
Coyon. Fracture spontanée sous-trochantérienne consécutive à un sarcome central du fémur à cellules rondes. Bull. de la Soc. anat. 5, S. X, 5. p. 157. 1896.
Moty. Sur un cas d'ostéo-sarcome alvéolaire du fémur; fracture spontanée. Bull. de l'Acad. 3, S. XXVIII, 35, p. 359.
Shattock. Chondrifying sarcoma of the humerus following upon a fracture. Pathol. Soc. Transact. XLVII, p. 261. 1896.
Griffith. Sarcoma growing at the seat of a recent fracture (of the thigh). Brit. med. Journ. May 26. 1894.

Schilddrüsen-Erkrankungen.

Middeldorpf. Zur Kenntnis der Knochenmetastasen bei Schilddrüsentumoren. Archiv f. klin. Chir. XLVIII, 3, p. 502. 1891.
Eiselsberg. Über Knochenmetastasen des Schilddrüsenkrebs. Archiv für klin. Chir. XLVI, 2, p. 430. 1893.
Steinlin. Über den Einfluß des Schilddrüsenverlustes auf die Heilung von Knochenbrüchen. Archiv für klin. Chir. LX, 2, p. 247.
Hofmeister. Experimentelle Untersuchungen über die Folgen des Schilddrüsenverlustes. Beiträge zur klin. Chir. von Bruns, Bd. 11, S. 441; 1894.

Koeppen. Über Knochenerkrankungen bei Morbus Basedowii. Neurol. Centr. Bl. 7, p. 219. 1892.
Lambret. La médication thyréoidienne dans les fractures. Echo méd. du Nord III, 24.
Carrière. Etude clinique et expérimentale sur l'action de la thyroidine dans la consolidation des fractures. Echo méd. du Nord IV, 25.
Pascal. Succès de la médication thyroidienne dans un cas de fracture avec rétard de consolidation. Arch. génér. 12, p. 723. 1898.

Knochencysten.

1. E. R. Corsen (Savannah). Bone cysts. Annals of Surgery. 1902 April.
2. Kehr. Über einen operatix behandelten Fall von Knochencyste des Oberschenkels. Deutsche Zeitschrift für Chirurgie Bd. 43, p. 186.
3. Koch. Über Knochencysten in den langen Röhrenknochen. v. Langenbecks Archiv Bd. LXVIII, Hft. 4.
4. König. Centralblatt für Chirurgie 1897, S. 606.
5—7. Schlange. Zur Diagnose der solitären Knochencyste (3 Fälle). Bericht über die Verhandlungen der deutschen Gesellschaft für Chirurgie XXII, ref. im Centr.-Bl. für Chir. 1893. S. 664.
8. Israel. Ebenda.
Beck. Osseous cysts of the tibia. Amer. journ. of the med. sciences 1901 Juni.

Echinococcen.

v. Bergmann. Über Echinococcen langer Röhrenknochen. Berl. klin. Wchschr. XXIV, 1. u. 2. 1887.
Targelt. Hydatis in bone. Brit. med. Journ. (Nr. 1760) p. 640. 1895.
Eustace. A case of hydatits of femur in the side of fracture. Brit. med. Journ. May 26. 1894.

Osteomyelitis.

Mauny. Ostéomyélite de l'os iliaque; fracture spontanée de la cavité cotyloide; mort par septicémie. Bull. de la Soc. anat. 5, S. IV, 20, p. 508.
Poucet. Sur une variété d'ostéo-periostite albumineuse consécutive à une fracture spontanée du fémur. Gaz. hebd. de méd. et de chir. XXXV. 16. 1888.
Riedinger. Über das Ganglion periostale. Aus der Festschrift für A. v. Köllicker 1887. ref. in Schmidts Jahrbüchern 1887, IIb., S. 178.

Knochentuberkulose.

Touche. Fracture de la colonne vertébrale au cours d'un mal de Pott. Revue neurol. VIII, p. 460. 1900.
Lafitte. Tuberculose avec fracture spontanée de la vertébrale. Bull. de la Soc. anat. 5. S. II, 17, p. 452. 1891.
Picqué. Gazette médicale de Paris 1885, Nr. 22.
Chopf. Ein Fall von Tuberkulose des Unterkiefers mit Spontanfraktur etc. Münch. med. Wochenschrift 1891. Nr. 37. S. 816.

Aneurysma der Aorta.

Turney Horace and Charles Ballance. A case of aortic aneursym; invol-

vement of sensory nerve roots; spontaneous fracture of vertebral column: laminectomy; death. Med. chir. Transaction LXXXII, p. 125.

Boinet. Aneurysme de l'aorte ascendante faisant saillie dans le 3me espace intercostal gauche, après ayant fracturé les 3me et 4me côtes. Revue de Méd. XVIII, 2, p. 126.

Syphilis:

Gangolphe. Contributation à l'étude des localisations osseuses de la syphilis tertiaire, de l'ostéomyelite gommeuse des os longs; cit. in Virchow-Hirsch. Jahresbericht 1884, II, 524 u. 528.

Picqué. Gaz. de Paris. 1885, Nr. 18.

Lewin. Spontanfraktur des Schlüsselbeins bei Syphilis. Berl. klin. Wchnschft. XXXI, 40. 1894.

Fulda. Spontanfractur der Clavicula infolge von Gumma des Knochens. Chir. Centr. Bl. XIV, 37 p 691. 1887.

Rona. Ein Fall von Syphilis mit consecutiver Knochenfraktur. Arch. f. Demat. u. Syph. XXXV, 1, p. 61. 1896.

Fogt. Ein Fall von Spontanfraktur der Tibia bei constitutioneller Syphilis Bayer. ärztl. Intell. Bl. XXX, 37. 1883.

Tavernier. Contribution à l'étude des „fractures dites spontanées" survenant chez les sujets syphilitiques. Ann. d. Derm. et de Syphil. VIII. p. 172. 1887.

Bryant. Syphilitic necrosis of tibia; fracture at this spot, sequestrotomie. Lancet I, 17 p. 823. 1887.

Starck Transverse fracture of the femur in a syphilitic patient due to muscular action. Philad. Policlin. V, 8 p. 73. Febr. 1896.

Neumann. Spontane Fraktur des Humerus infolge von Osteomyelitis gummosa. Virchow-Hirsch Jahresbericht 1882, II, 486, 490.

Pellizari. Schwere Knochensyphilis. spontane Fraktur. Virchow-Hirsch Jahresbericht. 1885, II, 515. 525.

Laporte. Syphilis de la clavicule. Virchow-Hirsch Jahresbericht. 1890, II. S. 628.

Charpy. De la fragilité des os chez les syphilitiques. Virchow-Hirsch Jahresbericht. 1885 II. 514, 517.

Mériel. Radiographie d'une fracture pathologique syphilitique. Bull. et mém. de la Soc. anat. de Paris I,XXVI, 1902 Nr. 6.

Tabes:

Kredel. Die Arthropathien und Spontanfrakturen bei Tabes. v. Volkmanns Sammlung klin. Vortr. 309. Chir. 96. 1888.

Dutil. Spontane Fraktur in Beginn der Tabes. Gaz. de Paris. 24. 1885.

Tillmann. Zur Frage der Torsionsfrakturen des Oberschenkels. Berl. klin. Wchnschrft. XXXIII, 1896. 35.

Durand. Considérations sur les fractures spontanées dans le tabes. Thèse de Paris. 1893.

Schoonheid. Die Resultate der chirurgischen Behandlung neuropathischer Gelenkaffektionen. Ing. Diss. Heidelberg. 1894.

Schulz. Tabischer Klumpfuß mit Spontanfraktur im Röntgenbild. Berl. klin. Wchnschrft. XXXVI. 22.

Verneuil. Fractures spontanées des tabétiques. Gaz. des hôp. L, XIII 10. 1890.

Bouglé. Fracture spontanée du fémur chez un tabétique. Arch. général 2 p. 242. 1898.

Rivington. Some cases of fracture of lang bones from slight causes in connection with tabes dors. Med. chir. Transaction L, XXVI, p. 171. 1894.

Klemm. 2 Fälle von pied tabétique. Petersb. med. Wchnschrft. N.F. IX, 25. 1892.

Wallich. Fracture de cuisse chez un âtaxique; suppuration de la fracture. Mort. Arch. génér. de méd. P. J XXI. 1888. Mars.

Fricz. Über einen ungewöhnlichen Fall von Tabes dorsalis mit tabischer Osteo- und Arthropathie. Mon. Schrift für Unfallheilkunde 1895. Nr. 7.

Hulke. A case, of fracture of both bones of the leg, occasioned by a very slight cause in a womann the subject of tabes dorsalis. Med. chir. Transact. LXXVI. p. 187. 1893.

Courtney. Frakture spontanée du tibia et du péroné droit dans un cas d'ataxie locomotrice. Revue neurol. IV. 13. 1896.

Goldstein. Arthropathia tabica und Spontanfraktur. Mon.-Schr. für Unfallheilkunde. 1896. Nr. 10.

Griffiths. Spontaneous fracture of right tibia and fibula in a case of locomotor ataxia. Brit. med. Journ. April 24. 1897.

Williams. Lancet. Dec. 9. 1882.

Raviart. Frakture spontanée des fémurs dans un cas de tabes supérieur propable. Progrès méd. 3 S. XI. 1. 1900.

Bellamy. A case of spontaneous frakture of the leg in a patient suffering from locomotor ataxy. recovery. Lancet I. 34 p. 1300. Juni 1890.

Pitres et Charrière. Fait relatif à l'étude de la pathogénie des arthropaties et des fractures spontanées chez les tabétiques. Arch. clin. de Bord. V 11 p. 483. Nov. 1897.

Rotter und Sonnenburg. Knochenbrüchiskeit bei Tabikeen. Arch. f. klin. Chir. XXXVI 1, p. 1. u. 127. 1887.

Syringomyelie.

Kimmel. Ein Fall von Spontanfraktur der rechten Ulna mit Luxation des Radius bei Syringomyelie. Ing. Diss. Greifswald 1898.

Kofend. Über einen Fall von S. mit Spontanfraktur beider Humerusköpfe und Resorption derselben. Wien. klin. Wochenschr. XI. Nr. 13.

Sonnenburg. Berl. klin. Wochenschr. 1893. Nr. 48.

Graf. Über die Gelenkerkrankungen bei S. Beiträge zur klin. Chir. 1893. Bd. X. Heft 3.

Dercum und Spiller. Americain journal of the medic. sciences. 1896. Dez.

Gnesda. Über Spontanfraktur bei S. Mitteilungen aus den Grenzgebieten der Medizin und Chirurgie. 1897. Bd. II. S. 275.

Gnesda. Beitrag zur Lehre des spinalen Oedems und der Arthropathien bei S. Mitteilungen aus den Grenzgebieten. 1899. Bd. IV. S. 733.

Bernhardt. Beitrag zur Lehre von der sog. partiellen Empfindungslähmung. Berl. klin. W. 1884. Nr. 4.

Laehr. Beiträge zur forensischen Bedeutung der Syringomyelie. Charité Annalen. 1895.

Oppenheim. Berl. klin. W. 1892.
Schultze. Weitere Beiträge zur Lehre von der centralen Gliose des Rückenmarkes. Virchows Archiv. Bd. 102.
Steudener. Beiträge zur Pathologie der Lepra mutilans. Erlangen. 1867.
Köhler. Frakturen bei S. etc. Fortschritte auf dem Gebiete der Röntgenstrahlen. V. 4 p 229.

Geisteskrankheiten.

Christiani. Die Knochenbrüchigkeit der Paralytiker. Jorn. of ment sc. Jan. 1886.
Neumann. Knochenbrüche bei Geisteskranken. Ing. Diss. Heidelberg 1883.
Meyer. Über Rippenbrüchigkeit bei Geisteskranken. Arch. f. Psych. u. Nervenkrankheiten. XXIX. 3 p. 850.
Benham Harry. Fraktur von 7 Rippen bei der Sektion eines Geisteskranken entdeckt. Journ. of ment. sc. XXIX, p. 50. April.
Chelmonski. Über spontane nicht traumatische Rippenfrakturen bei Phthisikern und kachektischen Individuen. Gaz. lekarska, 1901. Nr. 21 (ref. im Centr.-Bl. für Chir. 1901. S. 1188.)
Sudeck. Fortschritte auf dem Gebiete der Röntgenstrahlen. Bd. V.

Skorbut.

Sutherland. Fragilitas ossium scorbutica. Edinb. med. Journ. N. S. III. 4 p. 351. April 1898.

Osteomalacie.

Rigby. Molities ossium in the male with spontaneous fractures. Brit. med. Journ. July 3. 1886.
Köhl. Exquisite Spontanfraktur nach Influenza. Corr.-Bl. für Schweizer Ärzte XXII, 15. 16, 1892.
Rose. Osteomalacia fracturosa. Deutsche med. Wchschr XXI. 1895. 37. Beilage.

Idiopathische Osteopsathyrosis.

Griffith, J. P. Crozer. Idiopathic osteopsathyrosis (fragilitas ossium) in infancy and childhood. Amer. Journ. of med. sc. CXIII 4, p. 426
Hunter. Fragilitas ossium. Brit. med. Journ. 19. 1898.
Clinton Dent. Fragilitas ossium. Brit. med. Journ. 14. 1806.
Haward. A case of fragilitas ossium. Clin. soc. of London, p. 38. 1902.
Spurway. Hereditary tendency by fracture. Brit. med. Journ., Sept. 56. 1896.
Spussel. A case of multiple spontaneous fractures. Transact of the pathol. Soc. XLI, p. 192. 1898.
Sinclair. A case of multiple enlargements of the (long) bones with spontaneous fractures. Brit. med. Journ., Dez. 7. 1895.
Langton. A case of osteopsathyrosis etc. Clin. Soc. Transaction XXIX, p. 36. 1896.
Willet. A case of multiple spontaneous fractures. Transact. of the pathol. Soc. XLIX, p. 195. 1898.
Verchère. Bericht über den ersten franz. Chirurgenkongress zu Paris. ref. Schmidts Jahrb. 1885, IIa., S. 166.

XIII.

Kleinere Mitteilungen.

Ein Fall von Leberabszeß.

Von

Stabsarzt Dr. **Otto Wendel**, Ulm a. D.

Im Anschluß an die von mir in dieser Zeitschrift veröffentlichten Fälle von tropischem Leberabszeß dürfte vielleicht die Mitteilung eines weiteren Falles, der eine von den früheren vollständig verschiedene Ätiologie zeigt, nicht ohne Interesse sein.

Ich will die Krankengeschichte gleich mitteilen:

E., 20 Jahre alt, Heizer, will früher, abgesehen von einer zweimaligen Lungenentzündung, keine ernstliche Krankheit durchgemacht haben. Er hat nie außerhalb Württembergs gelebt. Anfangs August fiel er bei einem Neubau in der Höhe von $1\frac{1}{2}$ Stockwerken von einem Gerüst herunter und zwar so, daß er mit dem Bauche auf einen Sandhaufen aufschlug. Er konnte selbst wieder aufstehen und ging nach Hause, wo er wegen Kreuz- und allgemeinen Leibschmerzen 4 Tage im Bett blieb. Erbrechen bestand nicht, Stuhlgang war nie angehalten. Nach Ablauf dieser 4 Tage nahm er seine Arbeit wieder auf, verspürte aber immer etwas Schmerzen unterhalb des rechten Rippenbogens, so daß er nur leichte Arbeit verrichten konnte und öfters dieselbe auch ganz aussetzen mußte. Der Appetit sei in dieser Zeit nicht besonders gut gewesen. Anfang Oktober 1904 trat Verschlimmerung ein, die Schmerzen nahmen zu, es trat Gelbsucht auf, die 3—4 Tage andauerte. Ein jetzt erst zugezogener Arzt soll Schwellung der Leber festgestellt haben. Es wurde Bettruhe verordnet. Bei Aufnahme von größeren Nahrungsmengen soll Druck in der Magengegend aufgetreten sein. Abends habe er öfters Gefühl von Hitze gehabt. Temperatur wurde nicht gemessen, Schüttelfrost soll nie bestanden haben.

Am 13. Oktober 1904 wurde er bei der Infanterie eingestellt und sofort krank gesetzt und in das Garnisonlazarett Ulm aufgenommen.

Befund bei der Aufnahme: Die rechten Bauchdecken sind stark gespannt, die ganze rechte Oberbauchgegend auf Druck schmerzhaft. Am stärksten ist die Empfindlichkeit unterhalb des rechten Rippenbogens medialwärts von der rechten Mamillarlinie und in der Magengrube. Schmerzen in der rechten Schulter. Leberdämpfung nach oben und unten vergrößert, Temperatur gesteigert, Höchsttemperatur 40°.

Am 19. Oktober wurde E. auf die chirurgische Abteilung verlegt: Gesicht blaß, nicht ikterisch, kein Aufstoßen, kein Erbrechen, Stuhlgang angehalten, erfolgt nur auf Einlauf, ist gallig gefärbt. Beide Brusthälften dehnen sich bei der Atmung gleichmäßig aus. Die rechte Seite der Magengrube und der angrenzende Rippenbogen sind leicht vorgewölbt und auf Druck sehr schmerzhaft, geringere Schmerzen werden bei Druck auf die ganze Lebergegend angegeben. Im übrigen ist der Bauch nicht druckempfindlich. Die Muskeln der Bauchdecken sind besonders rechts stark gespannt, so daß einzelne Teile nicht durchzutasten sind.

Obere Herzgrenze ist am unteren Rand der 4. Rippe, von da verläuft eine Dämpfung in leichtem Bogen über das Brustbein nach der rechten Brustseite und nach abwärts und geht in der Parasternallinie in die Lungen-Lebergrenze über; letztere entspricht in der rechten Mamillarlinie dem oberen Rande der 6. Rippe. Leber überragt in der Mamillarlinie den Rippenbogen um gut einen Querfinger. Die rechte hintere Lungengrenze steht einen Querfinger höher als die linke. Bei den ersten Atemzügen hört man rechts hinten unten ein feines pleuritisches Reiben, das nachher verschwindet. Bei tiefem Atemholen und Husten werden Schmerzen in der rechten Oberbauchgegend angegeben, außerdem bestehen Schmerzen in der rechten Schulter.

Der Kranke kann weder rechte, noch linke Seitenlage einnehmen, liegt immer auf dem Rücken. Puls ist 72, regelmäßig, Temperatur abends 39,3°. Urin frei von Eiweiß und Gallenfarbstoff.

21. Oktober. Operation in ruhiger Morphium-Chloroformnarkose:

Probepunktion in der rechten Parasternallinie am Rippenrand ergibt Eiter. 8 cm lange Incision der Bauchwand an derselben Stelle. Durchtrennen des Peritoneums dicht am Rippenrand, dasselbe ist mit der darunter liegenden Leber verwachsen. Incision der Leber, nach Durchtrennung von 1 cm Lebergewebe entleert sich dickflüssiger, gelblich-weißer, rahmiger Eiter. Man kommt mit dem Finger in eine buchtige, kleinapfelgroße Höhle, welche nach allen Seiten abgeschlossen ist. Drainröhre und Tamponade mit Jodoformgaze, trockener Verband.

Bakteriologische Untersuchung des Eiters ergibt eine Reinkultur von Staphylococcus pyogenes aureus.

Der Wundverlauf war ein guter.

Am 23. Oktober Temperatur normal. Leberschwellung zurückgegangen, noch geringe Schmerzen in der rechten Schulter. Am 26. Oktober abends Temperatur 39,1; 29. Oktober abends Temperatur 38,3; am 30. Oktober wieder normal. Aus der Tiefe der Wunde entleert sich eine große Menge dicken Eiters.

Schulterschmerzen am 31. Oktober geschwunden. 12. November die Wunde in der Leber geschlossen, und am 10. Dezember wurde E. als geheilt entlassen.

Es handelt sich also um einen jungen Arbeiter, der nie eine Darmerkrankung durchgemacht und nie im Ausland gelebt hat. Bei dem Fall anfangs August hat wohl eine Quetschung des Lebergewebes stattgefunden. Auffallend sind die geringen Erscheinungen direkt im Anschluß an den Unfall. Erst anfangs Oktober wurde E. vollständig erwerbsunfähig und bettlägerig. Möglicherweise hat erst um diese Zeit eine Infektion des ge-

quetschten Lebergewebes bezw. eines noch im Lebergewebe infolge des Unfalles vorhandenen Blutergusses stattgefunden, entweder direkt vom Darme aus oder durch die Gallengänge. Anfang Oktober bestand Ikterus. Derselbe ist an sich keine regelmäßige Begleiterscheinung eines Leberabscesses. Jedenfalls zeigt er aber, daß um diese Zeit Stauungs- und Entzündungserscheinungen in den Gallengängen bestanden, dieselben können entweder die Folge eines bestehenden Abscesses sein, der anfangs nur schleichend verlaufend, plötzlich akute Erscheinungen machte, wie ich es bei den tropischen Leberabscessen auch beobachten konnte, oder die Infektion des Verletzungsherdes ist erst infolge dieser Entzündung in den Gallengängen zu stande gekommen. Beides ist möglich. Die Diagnose war bei dem Sitze des Abscesses sehr leicht, ebenso die Operation.

Auffallend ist das Fehlen von Gallenfarbstoff im Urin, den ich bei den tropischen Leberabscessen stets gefunden habe.

Die vorübergehende Temperatursteigerung am 5. und 8. Tage nach der Operation und die mit dem Rückgange der Temperatur zur Norm einsetzende starke Sekretion sprechen dafür, daß in dieser Zeit ein 2. Abceß in die eröffnete Wundhöhle spontan durchgebrochen ist. Eine einfache Retention ist ausgeschlossen, da die Wundhöhle in der Leber vollständig frei lag und gut drainiert war.

Bei der Entlassung bestand vollständiges Wohlbefinden. Von einem Zurückbehalten im Dienst wurde mit Rücksicht auf die frische Narbe Abstand genommen.

XIV.

Besprechungen.

Ph. Bockenheimer und Fritz Frohse, Atlas typischer chirurgischer Operationen für Ärzte und Studierende in 5 Lieferungen. Jena, Verlag von Gustav Fischer, 1904. Lieferung 1 u. 2, jede zu 6 M.

Das neue Werk ist in großem Format hergestellt, so daß die Abbildungen in natürlicher Größe reproduziert werden konnten. Die Bilder sind farbig nach Aquarellen von Maler Fritz Frohse hergestellt. Der erläuternde Text ist von Dr. Bockenheimer.

Die Anordnung des Werkes ist derart, daß die erste Lieferung mit einer bildlichen Darstellung des allgemeinen Teils des Instrumentariums beginnt. Hier findet man Wundhaken, Messer, Sonden, Elevatorien, Unterbindungsinstrumente, Pincetten, Nadeln, Knocheninstrumente etc. vornehmlich wohl nach den an der v. Bergmannschen Klinik gebräuchlichen Mustern. Die ersten 3 Tafeln dienen zur Darstellung der Tracheotomie, vorausgeschickt sind die dazu speziell erforderlichen Instrumente, uamentlich Trachealcanülen. Die 3 Tafelbilder illustrieren: 1. den Hautschnitt und die Präparation in der Muskelraphe mit Hülfe der Hohlsonde, 2. die Freilegung des Ringknorpels nach einem Querschnitt in der Fascia laryngothyreoidea, 3 die Freilegung der ersten Trachealringe, indem die deckenden Weichteile mittelst eines stumpfen Hakens abwärts gezogen werden. Der daneben stehende Text gibt eine kurze, ausreichende Erläuterung.

In analoger Weise wird auf Tafel IV u. V die Hemicraniectomie dargestellt unter Vorausschickung mehrerer Doyenscher Instrumente. Dann folgt die Radikaloperation des Leistenbruches nach Bassini in 5 Akten (Tafel VI—X), die Unterbindung der Art. lingualis (Tafel XI), die Exstirpatio linguae nach v. Bergmann (Tafel XII—XVI) in 5 Akten, die Gastrostomie (Tafel XVII—XVIII), die Exstirpatio laryngis (Tafel XIX bis XXIII) und die Resectio costae (Tafel XXIV).

Es ist den Verfassern sehr gut gelungen, das Wesentliche in dem Gang der genannten Operationen zur Anschauung zu bringen, was nur durch ein volles Zusammenwirken der Verfasser mitsamt dem ausführenden Künstler möglich war.

Das ganze Werk soll in 5 Lieferungen zum Preise von M. 30 vollständig vorliegen, und wir sehen den weiteren Lieferungen (die dritte soll im Januar 1905 erscheinen) mit Interesse entgegen.

Der Wunsch der Verfasser, daß Ärzte und Studenten Nutzen von dem Werke haben möchten, wird sicherlich in Erfüllung gehen.

Helferich.

Anzeigen literarischer Neuigkeiten, welche der Redaktion zugeschickt worden sind:

Revue de Chirurgie. No. 12. Déc. 1904.

Cornil et Schwartz: Note sur un cas de fistule du canal thyréoglosse (étude clinique et histologique). (avec 13 fig.)

Alglave: Dispositions vicieuses du colon ascendant, provoquées par l'abaissement du rein droit; de leur mécanisme et de leurs conséquences probables; de leur traitement rationnel (avec 8 fig.).

Lecène: Les places opératoires du canal thoracique dans la région cervicale (avec 1 fig.).

F. et G. Groß: Perforation de l'estomac par ulcère (suite et fin).

Delore: Cancer de la thyroïde (avec 2 fig. suite et fin).

Archives provinciales de Chirurgie. No. 12. Déc. 1904.

Gangolphe: Des interventions conservatrices dans les ostéosarcomes présumés malins du membre supérieur.

Civel: Radioscopie et Radiographie en Chirurgie. Déscription d'une table à Radiologie (2 fig.).

Spillmann: Rupture double des voies biliaires consécutive a une chute de 15 mètres avec laparotomie exploratrice rénouvelée (1 fig.).

Monprofit: Manuel opératoire de l'omentopexie.

Revue Française de Médecine et de Chirurgie. No. 49—52. 1904. No. 1. 1905.

Barthès: De la luxation progressive du poignet chez l'adolescent et chez l'adulte.

Steffen: Les injections d'alcool dans le traitement des hernies réductibles.

Dufouret Ribault: A propos de la stérilisation des solutions de cocaïne.

Maget: Inoculation du cancer.

Poncet et Leriche: Rhumatisme tuberculeux ankylosant. Arthrites plastiques. Ankyloses osseuses d'origine tuberculeuse.

Matignon: Contribution à la pathogénie du „tour de rein".

Mathieu: Les indications fondamentales dans le traitement de la colite muco-membraneuse.

Marinesco: Recherches sur les localisations motrices spinales.

Mauté et Daniel; Myxome du sein chez l'homme.

Etcheverry: Sydhilis et cancer.

Proust: Indications et valeur thérapeutique des prostatectomies totales.

Bulletin of the Johns Hopkins Hospital. Vol. XV. No. 165. 1904.

Bunting: Multiple primary carcinomata of the Ileum.

Harris and Haskell: Concerning a case of suppurative Myositis caused by Micrococcus Gonorrhocae.

Leonard: Bacterium cyaneum: a new chromogenic organism.

The St. Paul Medical-Journal. Nr. 12. Der. 1906.
Benjamin: Occipital Meningocele witha raport of a case operated upon.
Knott: Hey's internel derangement of the Kneejoint.
Norris: Symptoms and diagnosis in the injurios of the abdomen.
Rogers: Tuberculosis of the Kidney.

California State Journal of Medicine Nr. 12. Dez. 1904.
Dudley Tact: Contribution to study of Varicocele.
Huntington: Posterior Gastro-Enterostomy.

La Clinica Chirurgica. Nr. 11. Nov. 1904.
Cordero: Contributo allo studio della funzione renale dopo la decapsulazione
Frattini: Tumore congenito della reginoe sacrococcigea.
Hardini: Sulla rottura traumatica, intraperitoneale della vesica.

Vom Handbuch der orthopädischen Chirurgie (herausgegeben von Prof. Joachimsthal, Verlag von Gustav Fischer. Jena 1904) ist die zweite Lieferung erschienen (S. 241—486). Sie enthält die Kapitel über:

Operationen an den Weichteilen (Muskeln, Sehnen usw.) von Lange-München.

Operationen am Skelettsystem von Hoffa-Berlin.

Schiefhals von Joachimsthal-Berlin.

Eine genaue Besprechung des Werkes (vergl. die Besprechung der ersten Lieferung in dieser Zeitschrift Bd. LXXVI. S. 81) behalten wir uns bis zum Erscheinen weiterer Lieferungen vor.

VERLAG VON F. C. W. VOGEL IN LEIPZIG

HYPERÄMIE ALS HEILMITTEL

VON

PROF. DR. AUGUST BIER

IN BONN

MIT 10 ABBILDUNGEN

Preis Mk. 10.— gebunden Mk. 11.25

Das trefflich geschriebene Buch bespricht im allgemeinen Teil die biologische Bedeutung der Hyperämie, sowie die Erzeugung aktiver und passiver Hyperämie in eingehender Weise, im physiologischen Abschnitte die Wirkung der Hyperämie, und zwar deren Einfluss auf den Schmerz, auf Bakterien, auf Resorption und Ernährung. Der spezielle Teil erörtert die Behandlung verschiedener Krankheiten mit Hyperämie, vor allem der lokalen Tuberkulose, des Ausgangspunktes der Bier'schen Studien, der Gelenkentzündung, der Gelenkversteifungen, der Neuralgien etc.

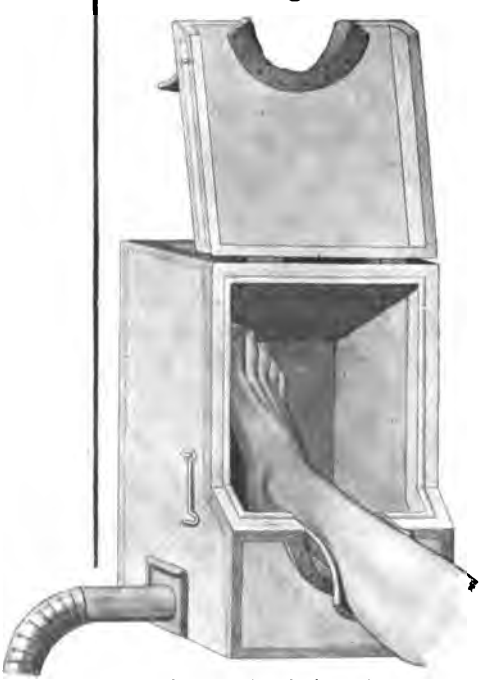

Von hervorragend praktischem Interesse sind die hier mitgeteilten reichen therapeutischen Erfahrungen des Autors:

Ausser bei **Gelenktuberkulose** erzielte Bier Heilungen bei **gonorrhoischen** und anderweitig bedingten **Gelenkentzündungen** und **Versteifungen**, auch bei **akutem Gelenkrheumatismus, schweren Phlegmonen**; auch zur Aufsaugung von **lokalen Ödemen**, z. B. nach **Knochenbrüchen**, und zur Beseitigung **neuralgischer Schmerzen** und von **Unterschenkelgeschwüren** und **Ekzemen** hat sich die Methode bewährt.

XV.

Aus der chirurgischen Privatklinik von Dr. F. de Quervain, in Chaux-de-Fonds.

Über Darmverengerungen nach unblutiger oder blutiger Reposition eingeklemmter Brüche.

Von

Dr. **L. Meyer.**

Das Vorkommen von Darmverengerungen nach unblutiger oder blutiger Reposition eingeklemmter Hernien ist von Bedeutung für das Handeln des Chirurgen. Die genaue Kenntnis der Verhältnisse ermöglicht es ihm vielleicht, durch richtiges Vorgehen im Momente der Einklemmung spätere Störungen zu vermeiden, und wenn solche dennoch eintreten, besonders, sie rasch zu erkennen und die entsprechende operative Therapie einzuschlagen. Nichtsdestoweniger hat diese Art von Darmverengerung in den Lehrbüchern der Chirurgie bis jetzt wenig Berücksichtigung gefunden.

Nachdem im Frühjahr 1901 mein gewesener Chef, Herr Privatdozent Dr. de Quervain in seiner Privatklinik zu Chaux-de-Fonds einen einschlägigen Fall beobachtet hatte, habe ich es auf seine Anregung und unter Benützung der mir von ihm gütigst zur Verfügung gestellten Krankengeschichte unternommen, diesen Gegenstand in der gleich zu umgrenzenden Ausdehnung eingehender zu behandeln

Wir unterscheiden allgemein folgende Formen von Kanalisationsstörung nach Reduktion von eingeklemmten Brüchen.

A. Fortbestehen der Einklemmungserscheinungen.
1. Durch funktionelle Störung der Darmtätigkeit.
   a) Lähmung (Nekrose, Peritonitis),
   b) Spasmus.
2. Durch Fortbestehen mechanischer Hindernisse.
   a) Am Darm selbst: Verwachsung der Schlingenschenkel; Stenose alten Datums.
   b) Außerhalb des Darms: Fortbestehen der Einklemmung.
      α) Scheinreduktion.
      β) ringförmige Briden.

B. Nachträgliches Auftreten von Stenose, nach anfänglicher Durchgängigkeit des Darmes.

1. Reine ring- oder kanalförmige Stenosen.

2. Stenosen durch knäuel- oder S-förmige Verwachsungen der Darmschlingen mit oder ohne eigentliche ring- oder kanalförmige Stenosen.

Unsere Arbeit wird sich nur mit den nachträglichen Stenosen befassen. Dieselben stellen ein, wenn auch nicht anatomisch, so doch klinisch gut abgerundetes Kapitel dar. Selbstverständlich berücksichtigen wir nur diejenigen Fälle, bei denen der verengerte Teil der Hernie angehört hatte und wo die Stenose mit dem Einklemmungsprozesse in genetischem Zusammenhange stand.

Nach Ausmerzung ziemlich zahlreicher Beobachtungen von Darmstenose nach Bruchreposition, die der einen oder andern dieser Anforderungen nicht sicher genügten, reduziert sich mir die aus der Durchforschung der deutschen, französischen und englischen Literatur gewonnene Casuistik auf 22 Fälle, zu denen der von Dr. de Quervain beobachtete Fall der Frau B. kommt.

Von diesen 23 Fällen gehören 10 in die Rubrik der reinen ring- oder kanalförmigen Stenosen; bei den übrigen 13 handelt es sich um Darmverengerung durch knäuel- oder S-förmige Verwachsungen der Darmschlingen, meistens kombiniert mit eigentlicher ring- oder kanalförmiger Stenose.

Nach Verteilung in diese 2 Hauptgruppen ordne ich die einzelnen Fälle nach der Jahrzahl ihrer Veröffentlichung in ein Schema ein, das Vergleichungen und Folgerungen erleichtern wird. Den referierenden Beobachtern war je nach dem Publikationszweck dem einen dieser, dem andern jener der hier zu berücksichtigenden Befunde unwesentlich. So wird es bei der Verschiedenartigkeit der Quellen allerdings nicht möglich sein, jeden Fall für jede der uns interessierenden Fragen zu Rate zu ziehen. Doch dürfte das gesammelte Material reichhaltig und dabei auch wieder einheitlich genug sein, um praktisch verwertbare Folgerungen zu gestatten.

Den Spätstenosen wird im Verlaufe der Besprechung noch das Kapitel: „Darmblutung nach Reposition eingeklemmter Hernien“ anzufügen sein, weil hierin Übergangsfälle enthalten sind, bei denen die Gefahr der Spätstenose vorlag, bei welchen kompensierte Stenose vielleicht öfter auftritt und wo wenigstens in einem Falle Spätstenose wirklich beobachtet wurde.

Den der Literatur entnommenen Beobachtungen schicken wir unsern eigenen Fall voraus.

Eigene Beobachtung.

Frau B., 60jährig.

Seit Jahren bestehende Nabelhernie. Schon mehrfach waren leichtere vorübergehende Einklemmungserscheinungen aufgetreten. Am 10. März 1901 abends Einklemmung, plötzlich, mit Frbrechen und heftigem Schmerz. Die Hernie stellt am 11. März 1901 eine faustgroße prall elastische Geschwulst dar.

Die Einklemmungsdauer betrug ca. 18 Stunden. Während der ganzen Dauer der Einklemmung wurden keine Taxisversuche gemacht. Herniotomie am 11. März 1901 11 Uhr vormittags im Hause der Patientin. Bruchwassser nicht übelriechend. Blaurote Dünndarmschlinge mit glatter glänzender Serosa und erhaltener Pulsation der Mesenterialarterien. Consistenz der Darmwand im Bereich der Schlinge eher vermehrt, nur an beiden Schnürringen etwas vermindert. Nach längerem Abwarten unter Bedeckung mit feuchten Compressen tritt Peristaltik im ganzen Bereich der Darmschlinge, auch der Schnürringe wieder auf, wenn auch etwas träge. Versenkung des Darms; Vernähung der Bruchpforte. Primaheilung.

Es wurden nie blutige Stühle bemerkt.

In den ersten Tagen post operationem stellen sich die Darmfunktionen in normaler Weise ein.

Von der 2. bis 3. Woche weg wieder zunehmende Verstopfung, Kolikschmerzen und ab und zu Erbrechen. Nie Durchfälle. Vielfach ist nicht nur der Stuhlgang, sondern auch die Entleerung der Darmgase angehalten.

Am 7. April (Konsultation) Abdomen weich, nirgends druckempfindlich; kein abnormes Palpationsergebnis. Narbe reaktionslos. — Die angeordneten Klysmata haben keinen Erfolg. Stuhlverhaltung, intermittierende Kolikschmerzen, ab und zu Gallenerkrechen dauern an. Jedoch nie akute Ileuserscheinungen. Die Patientin entschließt sich zu einem neuen Eingriffe und wird in die Privatklinik von Dr. de Quervain verbracht.

1. Mai 1901. Laparotomie. Netz und Darm unter sich und mit der Herniotomienarbe verwachsen. Durchtrennung der vielfachen Stränge, wobei es sich zeigt, daß die eingeklemmt gewesene Dünndarmschlinge zu einem ungefähr S-förmigen Klumpen fest verwachsen ist, der das Hindernis abgibt. Die Verwachsungen der einzelnen Teile der Schlinge unter sich sind so fest, daß es stellenweise schwierig ist, die Grenze zu erkennen. Zuführende Schlinge stark ausgedehnt, abführende leer. Stauung des Darminhalts ausschließlich durch diese Knickungen und Verwachsungen der Darmschlingen an sich, nicht aber durch Verwachsungen oder Narbenstränge außerhalb der Narbenstränge bedingt.

Enteroanastomose zwischen zu- und abführendem Schenkel. Anastomosenöffnung 3 cm lang. 3 fache vordere und hintere Naht. Schluß der Bauchhöhle.

Am 19. Mai wird Patientin geheilt entlassen.

Nach dem Berichte des Hausarztes blieb die Darmfunktion stets normal, dagegen erlag die Patientin drei Jahre später einer Herzerkrankung.

Die Literatur weist folgende Beobachtungen auf:

Gruppe I. Reine ring-

Autor. Quelle, Jahr	Geschlecht, Alter	Art der Hernie	Dauer der Einklemmung	Taxis	Operation und Befund	Darmblutungen
Guignard, Thèse de Paris 1856	w. 47j.	Linksseitige Leistenhernie. Zuweilen unter dem Bruchbande vorliegend, zuweilen nicht.			Herniotomie. 27. Februar 1842.	
Caird. Edinb. med. journ. 1890 march.	w.	Eingeklemmte Schenkelhernie. Kotbrechen.			Herniotomie. Bruchsack enthält bräunliche Flüssigkeit und einen Netzzipfel. Darmschlinge. Starke Kongestion. Eine länglich ovale Fläche gegenüber dem Mesenterialansatz grauweiß, schlaff, glanzlos, hatte aber noch nicht nachgegeben. Einstülpung des gangränösen Bezirks und Übernähung mit gesundem Gewebe. Zur Sicherheit doppelte Übernähung. Radikaloperation noch nicht versucht. Wunde wird erst am 3. Tage, als alles gut geht, geschlossen. Patient ist wohl. 30 Stunden nach der Operation gehen Darmgase ab.	
Raoult. Société anatomique. Paris 1891.	m. 54j.	Rechtsseitig Leistenhernie.			Patient erzählt, er sei an einer eingeklemmten rechtsseitigen Hernie operiert worden. Wann, könne er nicht mehr angeben.	

oder kanalförmige Stenosen.

Auftreten von Stenoseerscheinungen und Natur derselben	Behandlung, event. Operationsbefund	Endresultat	Autopsie, Praeparat., event. mikroskopischer Befund
Am 7. Mai: 9 Wochen nach der Herniotomie unzweifelhafte Erscheinungen innerer Einklemmung.		Tod	Autopsie: In der Gegend des Ligamentum Fallopi linksseitig eine Dünndarmschlinge von 6—7 cm Länge, an jedem Ende durch cirkulären Falz begrenzt. Im Niveau der oberen Stenose die innere Oberfläche des Darmes glatt und ganz das Aussehen von Vernarbung der Mucosa darbietend.
Nach 3 Wochen klagt Patientin über morgendliches Unwohlsein. Befindet sich im 3. Schwangerschaftsmonat. Anfallsweise Erbrechen. Niemals Darmobstruktion. Gase gehen immer ab; Stühle bedürfen Klystier. Nie Empfindlichkeit des Bauches. Abdomen immer schlaff. Unbefriedigender Zustand hält an. Man denkt an Probelaparotomie. Plötzlich Diarrhoeanfall. Herzaktion wird unregelmäßig. Tod.		Tod. 4 Wochen nach Herniotomie.	Autopsie: Keine Spur von Peritonitis. Eine Ileumschlinge am inneren Umfange des Cruralringes fixiert. Diese Schlinge vorn kreuzend und am nämlichen Punkte fixiert, liegt der während der Operation gesehene Netzzipfel. Er hat offenbar als einschnürendes Band gewirkt. Darm intakt. Der freigelegte Darm zeigt pylorusähnlichen Schnürring an der Operationsstelle. Unmittelbar über dem Schnürring ist Mucosa deutlich ulceriert (und damit die Diarrhoe erklärt. Caird). Herz fettig degeniert.
1. Januar 1891. Subcomatöser Zustand. Bauch aufgetrieben und auf Palpation schmerzhaft. 2. Januar. Absolutes Coma; kein Erbrechen, kein Stuhl.	Diagnose der Stenose und besonders ihrer Ursache nicht gemacht wegen der kargen Anamnese und der für Darmocclusion nicht charakteristischen Befunde.	Tod. 3. Januar.	Autopsie: 85 cm oberhalb des Coecum 2 Stenosen in einem gegenseitigen Abstand von 8 cm; für Wasser nicht passierbar, so wenig wie für die Fäkalmassen oberhalb der Stenosen. Zwischen den beiden verengten Stellen eine Tasche von 4 cm Durchmesser, mit Fäkalmassen gefüllt. Darm oberhalb der Stenose sehr dilatiert, unterhalb derselben Durchmesser ver-

Autor. Quelle, Jahr	Geschlecht, Alter	Art der Hernie	Dauer der Einklemmung	Taxis	Operation und Befund	Darmblutungen
Schulz. d. Zeitschrift für Chirurgie. Bd. 47. Dissertation. Leipzig 1898.	m. 35j.	Rechtsseitige Leistenhernie. Seit 15. Lebensjahr; nicht Beschwerden machend. Erst in letzter Zeit Beschwerden bei stärkerem Vortreten des Bruches. Dabei jeweilen Härterwerden der Hernie und Stuhlverhaltung durch einige Tage. Erscheinungen gingen nach reichlichem Einlauf immer wieder zurück. Vom 20. Dez.	120 Stunden. Lange Dauer, aber nicht sehr schwere Einklemmung.	Nein.	Herniotomie und Darmresektion 25. Dezember 1896. Im Bruchsack geringe Menge Bruchwasser. Mäßig großes Netz leicht verwachsen mit einer etwa 20 cm langen, dunkelblau verfärbten Darmschlinge, deren Serosa überall gut erhalten und glatt, nach kurzer Zeit Wiederherstellung der Zirkulation erkennen ließ. Ebenso erholten sich rasch die deutlich ausgeprägten, blassen Schnürringe. Deshalb Reposition der Schlinge, während das teilweise gangränöse Netzstück reseziert wurde.	Nein.

Auftreten von Stenoseerscheinungen und Natur derselben	Behandlung, event. Operationsbefund	Endresultat	Autopsie, Praeparat, event. mikroskopischer Befund.
			kleinert. Dilatierte Darmpartie kongestioniert. Dickdarm zeigt Volumsverminderung, besonders im Bereich des Colon transversum. Verdickung der Wand des ganzen Dünndarms, die wie infiltriert ist. Muscularis erscheint verdickt. Im Niveau der Stenosen, deren untere sehr engen Kanal besitzt, ist die Wand sehr verdickt. Obere Stenose läßt an der engsten Stelle die Spitze des Zeigefingers durchtreten. Mucosaoberfläche von schwarzer Farbe; état mamelonné auf eine Strecke von 5—6 cm im Niveau jeder Stenose. Jede Stenose zeigt Trichterform oberhalb und unterhalb der meistenosierten Stelle. Die schwarze Farbe scheint sich nur auf Mucosa zu erstrecken. Rings um diese schwarzen Plaques eine seichte Furche, die sie von der benachbarten Mucosa abgrenzt.
Direkt nach der Operation normales Verhalten. Am 3. Tage breiiger Stuhl. Patient erholt sich. 8 Tage nach der Operation plötzlich Diarrhoen typhösen Charakters; mehrere Tage anhaltend; unerklärlich. Nach ihrem Abklingen Unregelmäßigkeit der Darmbewegungen. Entleerungen seltener; im 2. Drittel des Januar nur alle drei Tage mit Hülfe von Laxantien. Am 20. Januar 31½ Wochen nach der Operation dazu Übelkeit, mäßiges Erbrechen, wechselnde Aufblühung und Schmerzhaftigkeit der rechten	Laparotomie am 27. Januar 1896. 10 cm lange, gleichmäßige narbige Stenose der ganzen inkarzeriert gewesenen Darmschlinge, an Umfang geringer als der zuführende Schenkel. Fühlt sich bei ganz glatter intakter Serosa derber, verdickt, nicht elastisch an; in ihrer Beschaffenheit von den im übrigen etwas weißlich erscheinenden, nicht markanten Schnürfurchen nicht verschieden. Keine Verwachsungen, nur ein ca. 3 cm langer runder Strang lief von dem unteren Schnürring zum inneren Bruchring und	Dauerheilung.	

Autor. Quelle, Jahr	Geschlecht, Alter	Art der Hernie	Dauer der Einklemmung	Taxis	Operation und Befund	Darmblutungen
		1896 an anhaltender Schmerz, dazu Vergrößerung des Bruches. Dazu allmählich die andern Symptome der Incarceration. 24. Dez. Kotbrechen. Seit 5 Jahren Bruchband.				
Luksch Wiener klinische Wochenschrift 1898 No. 44.	m. 31 j.	Rechtsseitige Leistenhernie. seit Kindheit. Am 1. März 1898 heftige Incarcerationserscheinungen ohne bekannte Veranlassung.	5½ Stunden.	Ärztliche Taxisversuche erfolglos.	Herniotomie. Bruchsack sehr derb und verdickt, stark gespannt. Nach Eröffnung desselben entleert sich geringe Menge blutig gefärbten Bruchwassers und es liegt eine ca. 40 cm lange Darmschlinge vor. Darmwand blau. An einzelnen Stellen unter der Serosa gelegene Hämorrhagieen. Bei jeder Berührung blutet der Darm stark. Bruchpforte durch mehrere Incisionen erweitert. Schnürfurchen zeigen kleine Zeichen beginnender Gangrän. Abspülung mit phys. Kochsalzlösung, Reposition; Schluß der Bauchwunde. Während Verbandanlegung heftiges Erbrechen nicht fäculenter Massen, Wundverlauf ungestört. Erster Stuhl am	Am 6. Tag post operat. werden circa 150 cm^3 reinen, nicht geronnenen Blutes per anum entleert. Keine Beimengung von Gewebsfetzen bemerkt. Folgenden Stühle schwarz.

Auftreten von Stenoseerscheinungen und Natur derselben	Behandlung, event. Operationsbefund	Endresultat	Autopsie, Praeparat, event. mikroskopischer Befund
Seite des Bauches; Verhaltung von Stuhl und Flatus; Erscheinungen, die nach 2 Masseneinläufen verschwinden. — Eine Woche leidlichen Wohlbefindens.—Am 26. Januar dieselben Erscheinungen, neuerdings aber weit stürmischer. Besonders deutlich sichtbare Peristaltik in der Gegend des Colon ascendens. Vorwölbung der rechten Seite des Abdomens. Einläufe wirkungslos. Kotbrechen.	hatte durch den Zug und die dadurch gesetzte Abknickung aus der nicht absoluten Stenose (man konnte nach Lösung dieses Stranges noch Darminhalt in den abführenden Schenkeln durchdrücken) einen völligen Darmverschluß gemacht. Auf Resektion verzichtet wegen elenden Allgemeinbefindens. Enteroanostomose mit temporärer Tamponade.		
Einige Tage nach Darmblutung treten durch Opium nicht zu stillende Diarrhoen auf. 14 Tage post operationem beginnen die Leibschmerzen, nach drei Wochen zu heftigen Koliken sich steigernd. Von da an nur noch flüssige Nahrung, weil nach jeder Aufnahme konsistenter Nahrung heftigste Koliken. Stuhl bald diarrhoisch, bald nur durch Klysmen zu erreichen. Es seien in der letzten Zeit alle ¼ bis ½ Stunden Schmerzen im Bauch aufgetreten, die bis zu einer bestimmt. Stelle links vom Nabel vorschreiten, dann allmählich abklingen. Manchmal bemerkte Patient auf der Höhe des Anfalles an der genannten Stelle ein Gurgeln, wie wenn	Zunächst täglich ein warmes Bad und etwas Bauchmassage vom 20. April an, da Verwachsungen des Darms mit Abknikkungen angenommen werden. Beschwerden nehmen trotzdem zu. Laparotomie am 26. April 1898. Durch das ueröffnete Peritoneum fühlt man in der Mittellinie einen fast hühnereigroßen Tumor. Derselbe wird festgehalten und darüber das Peritoneum eröffnet. Tumor erweist sich als ein 10 cm langes verengertes Darmstück; dessen Wandung kolossal verdickt. Keine Adhäsion, keine Knickung des Darmes. Zuführender Darm erweitert und in seinen Wandungen verdickt; abführender von normaler Beschaffenheit.	Am 4. Tage post operat. erster Stuhl. Vom 10. Tag an Stuhl regelmäßig. Am 30. Mai Entlassung, vollständig geheilt.	Reseziertes Darmstück: Länge 26 cm, Länge der Striktur 8 cm, Umfang des Darmes 5 cm, über der Striktur 9 cm. Dicke der Darmwand an dieser Stelle ½ cm. Durchmesser des stenosierten Darmabschnittes 2,5 cm. Lichte Weite der Stenose 4 mm. Umfang des abführenden Darmes 5 cm. (Gemessen am gehärteten Präparat.) Schleimhaut des zuführenden Darmes derb gewulstet, wie blatternnarbig. Muscularis bedeutend verdickt. Lumen des Darmes verengt sich fast plötzlich zum Stenosenkanal. Dieser ist nicht überall gleich weit, sondern zeigt buchtige Erweiterungen in seinem Verlaufe, wo dann die Wand nur ungefähr ½ cm dick ist. Am Querschnitt im Bereich der Striktur schon makroskopisch zu erkennen, daß die Serosa bedeutend verdickt ist; die Muscularis ½ cm dick. Mesenterium des stenosierten Darmes derb und bedeutend verdickt. Mikroskopische

Autor. Quelle, Jahr	Geschlecht, Alter	Art der Hernie	Dauer der Einklemmung	Taxis	Operation und Befund	Darmblutungen
					dritten Tage post operationem.	
Fuchsig. Deutsche Zeitschrift für Chirurgie Bd. 61. Über die an der Klinik (Albert, Wien) in den letzten 12 Jahren ausgeführten Darmresektionen.	w. 54 j.	Rechtsseitige Leistenhernie. Incarceration im Mai 1900.			Herniotomie. Nach 16 Tagen geheilt entlassen.	
Haasler. Archiv für klinische Chirurgie	m. 74 j.	Rechtsseitige Leistenhernie. Wegen incarcerierter		Siehe Sektionsbericht.		

Auftreten von Stenoseerscheinungen und Natur derselben	Behandlung, event. Operationsbefund	Endresultat	Autopsie, Praeparat, event. mikroskopischer Befund
Flüssigkeit durchspritzte. Patient ist schlecht genährt. Abdomen ist leicht meteoristisch und zeitweilig, beim Auftreten oben erwähnter Schmerzen ist eine geblähte Darmschlinge zu sehen, die von der rechten Leistengegend gegen den Nabel hinzieht. Einige Male ist auf der Höhe des Schmerzanfalles ein Stenosegeräusch zu hören und am deutlichsten links vom Nabel zu fühlen.	Resektion von 26 cm Darm, Reposition nach Abspülung mit 3% Borsäurelösung. Schluß der Bauchwunde.		Schnitte: Serosa durch Bindegewebszunahme verbreitert. Längsmuskulatur hypertrophisch, sonst nicht verändert. Ringsmuskelschicht durch Hypertrophie und Einlagerung von jungem Bindegewebe zwischen Muskelbündel bedeutend verbreitert. Nach innen zu folgt Granulationsgewebe mit reichlichen neugebildeten Gefäßen. An den engsten Stellen der Stenose von Darmzotten und Epithelien nichts zu sehen. An Stellen, den buchtigen Erweiterungen entsprechend, Reste von Drüsenschläuchen erhalten. Noch 10 cm über der Stenose Serosa und Muscularis ebenfalls verändert, wie in der Stenose; Schleimhaut durch junges Bindegewebe und Infiltration verdickt; Zotten fehlen größtenteils; Drüsenschläuche erhalten.
3 Wochen später kolikartige Schmerzen, Stuhlbeschwerden, Erbrechen. Erscheinungen gehen auf hohe Irrigationen wohl zurück, kehren aber bald wieder, weshalb Patientin die Klinik aufsuchte. (12. Juli 1900) Patientin stark abgemagert. Lebhafte Dünndarmperistaltik wahrnehmbar. Nirgends Resistenz tastbar.	Laparotomie 14. Juli 1900. Dünndarm stark hypertrophiert, auf 3 Querfinger dilatiert. Ursache eine narbige Stenose des unteren Ileums von 4 cm Länge, jenseits davon eine 12 cm lange Dünndarmschlinge durch Schwielengewebe am Mesenterium festgehalten. Resektion des stenosierten Darmstückes und der adhärenten Schlinge, Verschluß der Enden nach Doyen, laterale Anastomose. Naht des Mesenterialschlitzes. Bauchdeckennaht.	Geheilt entlassen am 26. Juli. Spätere briefliche Anfragen nach Befinden bleiben unbeantwortet.	Präparat: Reseziertes Darmstück ist 18 cm lang. Davon entfallen 4 cm auf die narbige Stenose, 12 cm auf die adhärente Darmschlinge. Entsprechend dieser Partie ist die Serosa fleckig getrübt, die Stenose läßt nur einen dünnen Wasserstrahl durchtreten. Am Durchschnitte erscheint die Wand der stenosierten Darmpartie durch narbige Schwiele auf 1 cm verdickt. Schleimhaut daselbst zeigt narbige Einziehungen, ist an einer Stelle auch exulceriert.
Keine Stenoseerscheinungen.		Tod. nach 4 Tagen an Pneumonie, bei Fehlen	Sektion: In der Bauchhöhle eine Dünndarmschlinge, die die Zeichen einer frischen, zwei-

Autor. Quelle, Jahr	Geschlecht, Alter	Art der Hernie	Dauer der Einklemmung	Taxis	Operation und Befund	Darmblutungen
1903, Bd. 71.		Hernie eingeliefert. In der Klinik keine Incarcerationserscheinungen mehr.				
Doberauer. Verein deutscher Ärzte in Prag. Sitzung im Dezember 1903.		Eingeklemmte Nabelhernie.			Herniotomie. Der inkarzeriert gewesene Darm trug alle Zeichen der Lebensfähigkeit an sich.	
Baisch. Beiträge zur klinischen Chirurgie, Bd. 42. Beitrag zur Casuistik der Darmstenose nach Bruch-einklemmung.	w. 50 j.	Rechtsseitige Cruralhernie seit langer Zeit	10 Stunden	Nach längerem Versuchen gelingt die Taxis.		Nie Blut im Stuhl bemerkt.

Auftreten von Stenoseerscheinungen und Natur derselben	Behandlung, event. Operationsbefund	Endresultat	Autopsie, Präparat, event. mikroskopischer Befund
		von Abdominalsymptomen.	fellos spontan gelösten Inkarzeration aufweist, stärkere Rötung an beiden Schnürringen ohne schwerere Ernährungsstörung der Darmwand. Dann aber findet sich eine andere Dünndarmschlinge, die in circa 12 cm Länge besonders am Mesenterialansatz und am zugehörigen Mesenterium schieferig pigmentiert und um die Hälfte der Weite des übrigen Darmes stenosiert ist. Darmwand im Bereich der Stenose verdickt. Mucosa zeigt auffallend reichliche und hohe Falten. Annahme wohl berechtigt, daß diese Schlinge, deren Länge der frisch inkarzerierten und spontan reponierten entspricht, deren Pigmentierung die gleiche ist, wie die des Bruchsackes, früher einmal ebenfalls inkarzeriert gewesen ist und sich spontan gelöst hat. Die Darmschlinge erwies sich als doppelt strikturiert. Die Stenosen stellen wahre Strikturen dar. Es fehlt im Bereich derselben die Schleimhaut und diese ist durch Granulationsgewerbe ersetzt, während die übrigen Darmschichten erhalten sind.
Seit der Taxie dauernd Darmbeschwerden, hauptsächlich darin bestehend, daß nach zeitweise geregeltem Stuhl plötzlich heftige Schmerzen mit nachfolgenden Durchfällen auftreten. Dann wieder Verstopfung. In letzter Zeit, d. h. 11 Wochen nach der Taxis Stuhl nur noch auf Abführmittel. Un-	11 Wochen nach der manuellen Reposition mediane Laparotomie. Man trifft sofort auf eine Partie leerer enger Dünndarmschlingen gegenüber einer Partie stark erweiterten und geblähten Dünndarm. An der Grenze zwischen Jejeum und Ileum eine Verdickung des Darmes mit einem etwa bleistiftdicken	Dauerheilung.	

Autor. Quelle, Jahr	Geschlecht, Alter	Art der Hernie	Dauer der Einklemmung	Taxis	Operation und Befund	Darmblutungen
Jerusalem. Zeitschrift für Heilkunde 1902 Bd. XXIII.	w. 46 j.	Rechtsseitige Schenkelhernie seit dem 20. Lebensjahr.	2½ Stunden.	Taxis gelingt im Spital.		

Auftreten von Stenoseerscheinungen und Natur derselben	Behandlung, event. Operationsbefund	Endresultat	Autopsie, Präparat event. mikroskopischer Befund
unterbrochenes Kollern und Gurren mit Schmerzen in der Inguinalgegend. Alle 5 bis 10 Minuten starke Darmkontraktionen, die sich etwas rechts unten vom Nabel zu brechen scheinen.	Peritonealzipfel, der wie eine abgelöste Adhäsion aussieht. Dünndarm auf der einen Seite dieser Stelle auf das doppelte erweitert und verdickt, auf der anderen atrophisch und zusammengefallen. Die 5 cm lange, etwas gewundene, stenotische Partie gerade noch für Knopfsonde passierbar. Spaltung in der Längsrichtung Aus dem Schnitt drängt sich ein querer Schleimhautwulst zapfenförmig vor. Längsschlitz des Darmes in Querrichtung geschlossen und auf diese Weise die Stenose beseitigt.		
Ungefähr 2 Jahre lang keine Beschwerden. Dann einige Wochen Apetitlosigkeit. Der vorher meist diarrhoische Stuhl wird angehalten. Bauchschmerzen, Krämpfe im Abdomen, Kollern und Gurren, zuletzt einige Male Erbrechen. Die große Schenkelhernie ist leicht reponibel. Sehr häufig auftretende, schmerzhafte Peristaltik. Kein Stuhl seit 3 Tagen. Diagnose: Enterostenose wird gestellt. In der Ilococalgegend wird ein wurstförmiger Tumor, querverlaufend fühlbar. Schließlich fäculentes Erbrechen.	Laparotomie. Hypertrophischer und dilatierter Dünndarm bis zur Plica duodeno-jejunalis verfolgt und gefunden, daß die Veränderung des Darmes nach oben bald geringer wird und schließlich normalem Befunde Platz macht. Nach unten hingegen nimmt sowohl Hypertrophie als Dilatation beträchtlich zu und erreicht vor der Strikturstelle eine solche Intensität, daß der Darm daselbst armdick erscheint und nicht collabiert, sondern starr ist. Im untersten Ileum zeigt sich der Darm an 2 3 - 4 cm von einander entfernten Stellen stenosiert. Die pro-	Nach 14 Tagen geheilt entlassen.	Das rezesierte Darmstück ist 12 cm lang und zeigt an den Strikturstellen das Bild einer glatten Schleimhautnarbe, welche circa $^3/_4$ der Circumferenz des Darmes betrifft; die intakte Schleimhaut des restlichen Viertels ist stark gewulstet, hypertrophisch. Mikroskopischer Befund im Text. Abschnitt pathologische Anatomie; Natur der Veränderungen.

Autor. Quelle, Jahr	Geschlecht, Alter	Art der Hernie	Dauer der Einklemmung	Taxis	Operation und Befund	Darmblutungen

Gruppe II. Stenosen durch knäuel- oder S-förmige Verwachsungen

Godin. Bull. de la Soc. Anat. de Paris. 1835—36, 301—308.	w. 76j.	Schenkelhernie; plötzlich bei einer Anstrengung auftretend (16. Januar 1835, 11 Uhr vormittags). Früher nie bemerkt.	17 Stunden.	Methodische Taxisversuche während $^3/_4$ Stunden; dazu Bad, Adlerlaß, Tabakklystir ohne wesentlichen Erfolg.	Herniotomie. 19. Januar 4 Uhr nachmittags. Im Bruchsack einige cm rötlicher seröser Flüssigkeit und ein wenig fast coaguliertes Blut. Darmschlinge eigroß, gleichmäßig schwarz glänzend aber von ganz guter Konsistenz, weder Flecken noch brandige Stellen noch Erosionen darbietend. Ein größeres Stück Darm wird vorgezogen und untersucht. Es zeigt keine Spur von Gangrän im Niveau der Einklemmung und nimmt jenseits dieses Punktes sofort normale Farbe an. Reposition des Darms. Keine Naht wird angelegt. Schluß der Wunde per secundam intentionem. Vom 3. Tag an wird Bouillon gut vertragen. Keine Stö-	

Auftreten von Stenoseerscheinungen und Natur derselben	Behandlung, event. Operationsbefund	Endresultat.	Autopsie, Präparat, event. mikroskopischer Befund
	ximale Stenose ist gering, die distale höchstens für einen Bleistift durchgängig. Weiter abwärts normaler Darm. Seitliche Anastomose des zu- und abführenden Darms. Resektion des stenosiertenDarmstücks. Beide Stümpfe blindsackartig vernäht.Abtragung des Bruchsackes.		

der Darmschlingen mit oder ohne eigentliche Stenose.

Am 28. Februar, etwa 5 ½ Wochen post operat. nach Genuß eines gekochten Apfels Erbrechen von Galle und am folgenden Tage Diarrhoe und Appetitlosigkeit. 2 Tage Diät genügen zur Hebung dieser Symptome und am 14. März, 50 Tage nach der Operation, verläßt Patientin in vollständigem Wohlbefinden das Spital. Am 15. März ißt sie zu Hause. Abends wird sie ins Spital gebracht. Übelkeit, Aufstoßen, häufiges Erbrechen. Bauch gespannt, überall schmerzhaft.		Tod. 16. März.	Autopsie: Perforationsperitonitis. Keine neugebildeten Pseudomembranen. In der rechten Inguinalgegend Darmschlingen unter sich und mit der Bauchwand adhärent. Perforation ungefähr vomDurchmesser eines Fünf-Sous-stückes, am unteren Teil des Dünndarms gelegen, mehr als einen Fuß weit vom erwähnten Darmpaket entfernt, also an einem von jeder Adhärenz freien Darmteil. An der Perforationsstelle, wo das Peritoneum nicht stärker injiziert ist, als an andern Stellen, bildet die Mucosa durch eine Serosaerosion hindurch einen Vorsprung. In der Nähe dieser Perforation zwei oberflächliche Erosionen der Serosa. An diesen Stellen und an den benachbarten keine Läsion der Mucosa, die eher blaß als entzündet erscheint und weder Erweichung, noch Plaques, noch Erosionen

Autor. Quelle, Jahr.	Geschlecht, Alter.	Art der Hernie.	Dauer der Einklemmung.	Taxis.	Operation und Befund.	Darmblutungen.
					ung bis zum 28. Februar.	
Nicaise. Revue de chirurgie. 1889 (81?)	m. 45j.	Rechtsseitige Leistenhernie. Einklemmung derselben 1875.			Herniotomie 1875.	

Auftreten von Stenoseerscheinungen und Natur derselben.	Behandlung, event. Operationsbefund.	Endresultat.	Autopsie, Praeparat, event. mikroskopischer Befund.
			zeigt. Doch ist dieser Darmteil leichter zerreißlich, als entferntere. Dünndarm enthält breiartigen Inhalt. (Keine Angaben über die Weite des Darmes). Am inneren Schenkelring ist ein ziemlich voluminöses Paket adhärent, gebildet durch zwei Darmschlingen, die unentwirrbar verflochten sind vermittelst solider Adhärenzen zwischen den Oberflächen des Darmes einerseits, zwischen Därmen und Peritoneum parietale anderseits. Zudem verbinden solche Adhärenzen den inneren Teil des Convolutes mit der lateralen Seite der Blase. In der beschriebenen Masse läßt sich bei weiterer Untersuchung leicht die Stelle des Darmverschlusses finden. Sie liegt im Centrum der Adhärenzen. Der eingeführte Finger konstatiert doppelte Stenose. Die untere, weniger enge, läßt den Zeigefinger nicht passieren, jedoch den Kleinfinger. Einen Zoll weiter oben ist die andere, hart, resistent zirkulär, von nicht einmal drei Linien Durchmesser. Einen Zoll oberhalb dieser letzteren Stenose zeigt der Darm eine Perforation.
15 Jahre post operationem auf ein Abführmittel Erscheinungen innerer Einklemmung mit foudroyanter Heftigkeit. Darmstenose nach alter, eingeklemmt gewesener Hernie sofort von Nicaise vermutet.	Enterotomie nach Nélaton. Man trifft auf eine sehr dilatierte Schlinge, die nach Incision eine große Menge Flüssigkeit und nicht verdauter Nahrungsreste austreten läßt.	Tod am Tage nach Enterotomie.	Autopsie: Im Dünndarm 3,10 m vom Pylorus besteht eine Stenose, gebildet durch Adhärenz zweier Teile einer Schlinge. Der aus der Knickung resultierende Sporn hat den Lauf des Darminhaltes gehemmt. Oberer, stark dilatierter Schenkel komprimiert den Ursprung des unteren. Anamnese gestattet, die Stenose der alten Inguinalhernie zuzuschreiben.

Autor. Quelle, Jahr	Geschlecht, Alter	Art der Hernie	Dauer der Einklemmung	Taxis	Operation und Befund	Darmblutungen
Garré. Beiträge zur klinischen Chirurgie. 1892/93. Bd. IX.	m. 27 j.	Linksseitige Leistenhernie seit einem Jahr. Kein Bruchband getragen. Intensiver Schmerz infolge Heben einer Last und schon am Abend bedrohliche Erscheinungen. 15. Okt. 1890.	14 Stunden.	Taxisversuche erfolglos.	Herniotomie: properitonealer Bruchsack. In diesem venös überfülltes Netz und eine etwa 20 cm lange, dunkel-blaurot verfärbte Schlinge, deren Serosa glatt und glänzend. Schnürfurchen glätten sich schnell; Zirkulation stellt sich rasch wieder her, sodaß Darm ohne Bedenken reponiert wird. Netz wegen mißfarbenen Aussehens reseziert.	
Maaß. Deutsche medizin. Wochenschrift. 1895, Nr 23.	w. 47 j.	Leistenhernie seit 10 Jahren. Nie Bruchband getragen.	24 Stunden.		Herniotomie. Im Bruchsack geringe Menge Bruchwasser; ziemlich großes Stück Netz. 20 cm lange, blauschwarze, stellenweise blasse Darmschlinge, die bei der schnell eintretenden Wiederherstellung der Zirkulation und Glättung der Schnürfurchen unbedenklich reponiert wird. Netzstück wird reseziert.	

Auftreten von Stenoseerscheinungen und Natur derselben	Behandlung, event. Operationsbefund	Endresultat	Autopsie, Praeparat, event. mikroskopischer Befund
Erst glatter Wundverlauf. Nach 3 Tagen normaler Stuhl. Am 7. Tage plötzlich hartnäckige Durchfälle. Diese verschwinden nach 8 Tagen und normale Darmbewegung tritt ein. 18 Tage nach Operation Entlassung. Nach 6 Wochen Neuaufnahme. Kurz nach der Entlassung waren Schmerzen im Leibe aufgetreten, sich verschlimmernd bei Aufnahme fester Speisen. Lokalisation in der Gegend der alten Narbe, wo sich in längeren Pausen eine Geschwulst bildet, die unter Gurren wieder verschwindet mit gleichzeitigem Nachlaß der Schmerzen.	Laparotomie 19. Dezember 1890 wegen ausgesprochener Darmverschlußerscheinungen. Resektion einer S-förmigen abgeknickten, teilweise stark verengten Darmschlinge nach Lösung mehrfacher Verwachsungen zweier benachbarter Darmschlingen.	Ungestörte Rekonvalescenz.	Präparat: An dem S förmig abgebogenen Darmstück 3 gegen einander deutlich verschiedene Schenkel zu unterscheiden. Der obere stark hypertrophisch, der abführende normal, der mittlere 7 cm lange, $1^1/_2$—3 cm dicke Schenkel in eine nur für eine Sonde durchgängige Röhre umgewandelt. Die aus derbem Bindegewebe bestehende Darmwand läßt nirgends mehr Schleimhaut erkennen, ebensowenig normale Darmschichtung. Stenose nach oben hin scharf cirkulär abgegrenzt. Mikroskopisch Darmwandschichten mit Ausnahme der Serosa substituiert durch junges Bindegewebe.
Erst normaler Verlauf. Am 3. Tage Stuhl. Am 8. Tage etwas Diarrhoe. Danach Sistierung der Darmtätigkeit, sich am 14. Tage steigernd zu ausgesprochenen Occlusionserscheinungen. An der Operationsnarbe wechselndes Entstehen und Vergehen einer durch geblähte Darmschlingen gebildeten Geschwulst. Parallel damit Steigen und Abfallen der Leibschmerzen.	Laparotomie am 21. Tage, nachdem sich ein deutlicher Obstruktionsileus ausgebildet hatte und Masseneingießungen erfolglos waren. Der Geschwulst entsprechend ein durch verwachsene Darmschlingen gebildetes Packet, durch federkieldicken Strang mit dem Blasenscheitel verwachsen. Nach Freilegung aus Verwachsungen Resektion einer S-förmig abgeknickten, etwa 20 cm langen, im mittleren Schenkel des S in ihrem Umfange äußerst stark geschrumpften Darmschlinge. Diese Schlin-	Glatter Heilungsverlauf.	Präparat: Gesamtlänge $19^1/_2$ cm. Oberer zuführender Schenkel stark erweitert (Umfang 7 cm) und hypertrophisch. Umfang des abführenden Schenkels 5,5 cm. Dazwischen gelegener, S-förmig abgeknickter Abschnitt hat äußeren Umfang von 2,8 cm, inneren von 2,5 cm und sehr verdünnte Wandungen. Schleimhaut am ab- und zuführenden Schenkel normal, im Bereich des S vollkommen glatt, atrophisch, auf der Unterlage unverschieblich. Mikroskopischer Befund der stenosierten Partien: Hochgradiger Schwund der Schleimhaut. In der Submucosa sehr reichliches junges Bindegewebe.

Autor. Quelle. Jahr	Geschlecht, Alter	Art der Hernie	Dauer der Einklemmung	Taxis.	Operation und Befund	Darmblutungen
Thomson. British journal. 1897, vol. II.	m. 31 j.	Linksseitige Leistenhernie; congenital. Nie Bruchband getragen. Mehrmals drohende Einklemmung. 2 Tage vor der Operation Schmerzen und Erbrechen.	2 Tage.	Angeblich sei die Hernie reponiert worden. Schwellung und Erbrechen dauerten aber an und Thomson fand eine große irreponible Scrotalhernie vor.	Herniotomie. Umgebung des Bruchsackes merklich entzündet. Im Sack trübe Flüssigkeit mit Fibrinflocken und einem teilweisen adhärenten Dünndarmstück. Darmwand verdickt und von bräunlicher Farbe, mit frischem Fibrin belegt (frische Peritonitis); 2 gut markierte Schnürfurchen, die auf sachte Behandlung verstreichen. Darmschlinge, die als wegsam betrachtet wird, reponiert. Normaler Verlauf.	

Auftreten von Stenoseerscheinungen und Natur derselben	Behandlung, event. Operationsbefund	Endresultat	Autopsie, Praeparat, event. mikroskopischer Befund
	ge ist Sitz der Stenose. Schenkel des S sind durch dicke bindegewebige Schwarten der entzündlich verdickten Serosa und des geschrumpften Mesenteriums mit einander verwachsen.		Muscularis und Serosa gut erhalten, letztere ziemlich verdickt und von Bindegewebe durchsetzt. Außerdem in allen Darmschichten dichte Zellinfiltrationen, am stärksten in noch erhaltenen Resten der Mucosa. Stellenweise noch Blutfarbstoffreste. An ab- und zuführendem Schenkel ebenfalls stellenweise Zellinfiltration, sonst normale Darmstruktur.
Ende der 3. Woche leichte Koliken und Erbrechen, so oft feste Nahrung gestattet wird. Wohlbefinden bei Milchnahrung. Zusammenhang m. Herniotomie diagnosticiert, Laparotomie angeraten. Patient erscheint aber erst 12 Wochen nach der Herniotomie im letzten Stadium der Darmobstruktion wieder. Unterdessen hatten die obigen Symptome angedauert, unregelmäßig unterbrochen von kurzem Wohlsein. Von Zeit zu Zeit Erbrechen enormer Massen grünlich-brauner Flüssigkeit. Patient ganz kraftlos. Mageres Abdomen ausgedehnt u. Umrisse der einzelnen Darmschlingen markiert. Beständig lautes Darmgurren; dazu peristaltische Bewegungen.	Incision über und an der inneren Seite der ersten Operationsnarbe. (12 Wochen post herniotomiam.) Starke fibröse Adhärenz zwischen vorderer Abdominalwand (ganz nahe dem inneren Wundrand) und einer Dünndarmschlinge. Gelöste Schlinge zeigt Ωform und deutliche fibröse Stenose an beiden Enden. Darm oberhalb enorm hypertrophisch, stark aufgetrieben, unterhalb klein und leer. Stück zwischen beiden Einschnürungen von mittleren Dimensionen. Serosa der eingeklemmten Schlinge zum größten Teil von jungem Bindegewebe bedeckt und ihr Mesenterium zusammengeschrumpft und fibrös. Darm oberhalb der Stenose in die Bauchwunde fixiert. Am folgenden Tage Eröffnung und Entleerung des Darmes. 16 Tage später Resektion der geschä-	Dauerheilung.	Resezierte Schlinge 43 cm lang, davon die Hälfte gebildet durch den dilatierten Darmteil. Sein äußerer Umfang 16 cm, Wanddicke 3 mm, Lumendurchmesser 5 cm. Proximale Stenose 1,5 cm, Länge 8 mm Durchmesser. Wand fest und fibrös; Lumen glatt, blaß und ohne Mucosa. Mikroskopischer Befund im Text, Abschnitt: pathologische Anatomie, Natur der Veränderungen.

Autor. Quelle, Jahr	Geschlecht, Alter	Art der Hernie	Dauer der Einklemmung	Taxis.	Operation und Befund	Darmblutungen
E. Kummer, Revue méd. de la Suisse romande. 1897, Nr. 3.	m. 58 j.	Irreponibler Leistenbruch seit 15 Jahren. Plötzliche Incarceration ohne besondere Veranlassung.	1 Tag.	Taxisversuche erfolglos.	Herniotomie. Im Grunde des Bruchsackes eine bläulich verfärbte, aufgeblähte Dünndarmschlinge, die nach Localösung in die Bauchhöhle reponiert wird. Auf der Konvexität der Schlinge ein kleiner, nicht perforierender Substanzverlust, der vor Reposition mit 2 Nähten geschlossen wird. Erbrechen und Schmerzen dauern fort. Deshalb nach 2 Tagen Wiedereröffnung. Eingeklemmt gewesene Bruchschlinge nicht mehr auffindbar. Trübe, seröse Flüssigkeit in der Bauchhöhle. Jodoformgazedrainage durch den Schenkelkanal. 6 Wochen nach Operation Entlassung. Wunde geheilt.	

Auftreten von Stenoseerscheinungen und Natur derselben	Behandlung, event. Operationsbefund	Endresultat	Autopsie, Praeparat, event. mikroskopischer Befund
	digten Schlinge. Die Enden mit Murphyknopf vereinigt. NB. Interessant war die Beobachtung, daß die bloßgelegte fibröse Einschnürung sich von Tag zu Tag beträchtlich lockerte, wahrscheinlich weil Darmspasmus die bestehende Stenose verstärkt hatte.		
Auch jetzt noch (6 Wochen nach der Operation) von Zeit zu Zeit Erbrechen, dazu häufig Schmerzen in der rechten Darmbeingrube mit Aufblähung des Leibes. Zunahme der Erscheinungen von Darmverschluß bis 3½ Monate nach der Operation.	Mediane Laparotomie. In der rechten Darmbeingrube, ungefähr an der Stelle der früheren Hernie ein Knäuel zusammengeballter Darmschlingen, deren Trennung unmöglich ist. Deshalb Enteroanastomose der Partie des oberhalb des Hindernisses gelegenen Ileums mit dem Colon transversum.	Sofortiges Aufhören des Erbrechens, keinerlei Reaktion. Nach 10 Tagen allgemein gebessert nach Hause entlassen. Aber schon nach einigen Wochen Wiederholung der alten Erscheinungen. Weiterer Eingriff nicht gestattet. Tod unter Erscheinung von chronischem Darmverschluß.	Autopsie kann nicht gemacht werden. Ursache des Rezidivs nach Enteroanastomose nach Kummer[1]) wahrscheinlich zu kurze Incision der fixierten Darmpartien (4 cm).

1) Kummer sagt: Alterationen des Darmes haben hier offenbar schon vor der Einklemmung bei der 15 Jahre alten nicht reponiblen Hernie bestanden. Das Centrum der zusammengeballten, nicht trennbaren Darmschlingen war sehr wahrscheinlich die reponierte, incarcerierte Schlinge. Soweit ist die Ursache des Darmverschlusses nach der Herniotomie bis zur medianen Laparotomie erklärt.

Das Recidiv nach der Enteroanastomose, nach der Patient geheilt schien, glaubt Kummer in der zu kurzen Incision der fixierten Darmpartien (4 cm) suchen zu müssen. Nach dem Eingriff schwanden die Symptome des Verschlusses, mit der sich einstellenden narbigen Retraktion kehrten sie zurück.

Autor. Quelle. Jahr	Geschlecht, Alter	Art der Hernie	Dauer der Einklemmung	Taxis.	Operation und Befund	Darmblutungen
Goullioud. Lyon médical. Dezember 1898.	m. 61 j.	Seit einigen Jahren rechtsseitige Leistenhernie. Im Mai 1898 klemmt sie sich ein.	Weniger als 24 Stunden.	Energische Taxisversuche durch 2 Ärzte ohne Erfolg.	Herniotomie. Dünndarmschlinge stark eingeklemmt durch den Hals des Sackes. Darm alteriert, doch nicht so stark, daß man gezögert hätte, ihn zu reponieren. Gutes, unmittelbares Resultat.	
Molard et Bernay. Lyon Médical 1899. 2. avril.	w. 44 j.	Rechtsseitige Schenkelhernie seit 7 Jahren.	24 Stunden.	Taxisversuche ohne Resultat.	Herniotomie.	

Auftreten von Stenoseerscheinungen und Natur derselben	Behandlung, event. Operationsbefund	Endresultat	Autopsie, Praeparat, event. mikroskopischer Befund
Nach 3 Wochen akute Darmocclusionserscheinungen mit Kotbrechen. Symptome mildern sich allmählich und gehen in unvollständige chronische Obstruktion über, derentwegen Patient 5 Monate nach Herniotomie ins Spital tritt. Beträchtlicher Tympanismus, war zuerst intermittierend, dann permanent. Seit 3 Monaten Diarrhoe, 7—8 flüssige Stühle per Tag. Gasabgang fast Null. Magenfunktion ungestört, aber nach den Mahlzeiten schmerzhafte Peristaltik. Deswegen beschränkte Nahrungszufuhr. Darmschlingen zeichnen sich bei der Untersuchung ab.	Medikamentöse Behandlung erfolglos versucht. Mediane Laparotomie (20. Oktober 1898). Netzbride ausgehend vom wenig entwickelten großen Netz, fixiert im Winkel von rechter Fossa iliaca interna und Innenwand des Abdomens. Diese lockere Bride reseziert; ist aber ersichtlich nicht die Hauptursache der Erscheinungen. Geringe Entwickelung des Coecum weist auf Hindernis im Dünndarm hin. Ungefähr 15 cm von der Valvula Bauhini findet sich der Darm stenosiert, tief adhärent in jenem Winkel, von wo die Netzbride ausgeht. Jenseits der Dünndarm sofort stark entwickelt. Auf der Höhe der stenosierten Stelle narbige Induration zu fühlen. Stenose übrigens wenig ausgedehnt, bildet einen adhärenten Ring (Zwinge) von ungefähr 2 cm. Enteroanastomose der 2 durch die Vereugung getrennten Dünndarmpartien.	Patient nimmt in 1 Monat 7 kg zu. Heilung.	Gouilloud: die narbigen Veränderungen sind offenbar Beweise lokalisierter adhäsiver Peritonitis und auch einer Darmläsion, hervorgegangen wahrscheinlich aus dem schlechten Zustand des Darmes im Moment der Herniotomie.
Voller Erfolg während 2 Wochen. Nach 2 Wochen Schmerzen in den Hypochondrien und den Fossae iliacae kontinuierlich. Dazu noch häufige anfallsweise Koliken,	Diagnose: Dünndarmstenose in Höhe der Schlinge, die früher die Hernie gebildet hatte. Mediane Laparotomie 24. Januar 1899. Sofort trifft man auf ein Paket zusammen-	Leichte Schmerzen und etwas Peristaltik dauern an. Patientin erholt sich im übrigen gut.	

Autor. Quelle, Jahr	Geschlecht, Alter	Art der Hernie	Dauer der Einklemmung	Taxis.	Operation und Befund	Darmblutungen
Goullioud. Bull. Soc. chir. de Lyon 1900. II.	m.	Eine Hernie klemmt sich ein.		Taxis gelingt.		
Goebell. Deutsche Zeitschrift f. Chirurgie. Bd. 67. 1902.	w. 40 j.	Rechtsseitiger Leistenbruch seit 21 Jahren. Heftiges Erbrechen und Magenschmerzen treten auf und nach besonders heftigem Erbrechen tritt der Bruch wieder aus und bleibt irreponibel. Erbrechen häufiger. Winde und Stuhl gehen nicht mehr ab.	11 Stunden.		Herniotomie. Im Bruchsack leicht fäkulent riechendes Bruchwasser und eine blaurot verfärbte Dünndarmschlinge. Schnürringe nicht nekrotisch, fühlen sich nicht verdünnt an; Schlinge selbst zeigt zahlreiche Hämorrhagien; ebenso die eingeklemmte Partie des Mesenteriums. Inkarzerierte Teile erholen sich rasch; deshalb Schlinge reponiert und Radikaloperation angeschlossen.	Keine Darmblutungen mehr.

Auftreten von Stenoseerscheinungen und Natur derselben	Behandlung, event. Operationsbefund	Endresultat	Autopsie, Präparat, event. mikroskopischer Befund
begleitet von sichtbarer Peristaltik, von der linken Fossa iliaca ausgehend und nach rechts hin verlaufend. Zugleich starkes Kollern. Kolikanfälle um so intensiver, je mehr Nahrung Patient aufnimmt. Deswegen trotz guten Appetites Einschränkung der Nahrungsaufnahme und Abmagerung. Deshalb 6 Monate nach der Operation Wiedereintritt in das Spital.	gewachsener Schlingen. Durchschneidung eines dicken fibrösen Bundes und manuelle Lösung lockerer Adhäsionen. Aufwärts von stenosierter Stelle Dilatation des Dünndarmes. Blutende Oberfläche der Darmschlinge durch seroseröse Naht überdeckt. Im Niveau der Stenose Incision parallel der Darmachse, gefolgt von darauf senkrechter Naht. Diese Naht eingestülpt in sero-seröse Naht.		
20 Monate nach manueller Reposition des eingeklemmten Bruches erfordert die chronische Darmobstruktion operativen Eingriff.	Mediane Laparotomie und Enterectomie. Da Goulliou die beiden Darmenden nicht an einandor nähen konnte, schloß er den Darm und brachte ihn in die untere Schlinge zur Anastomose.		Gouilloud demonstriert der Gesellschaft das Stenosenpräparat. Angaben fehlen aber in der Quelle.
In der 3. Woche post operationem bisweilen Magenbeschwerden. Prüfung der Magenfunktionen gibt normalen Befund. Patientin am 7. August 1902 geheilt entlassen. Darauf unter kolikartigen Schmerzen Durchfälle. Letztere schwinden auf Medikamente. Koliken halten an und es tritt Verstopfung ein. Am 15. September 1902 Patientin mager und blaß. Abdomen stark aufgetrieben, deutliche Peristaltik	Paramediane Laparotomie rechts, 17. September 1902. Kolossal erweiterte Dünndarmschlinge, die nach unten in eine strikturierte durch Adhäsionen fixierte Partie übergeht (Unteres Ileum). Strikturierte Stelle durch Adhäsionen an den Fimbrien der Tube fixiert. Außerdem ziehen noch 4—5 strangförmige Adhäsionen nach der Ileocoecalgegend hin. Durchtrennung der Adhäsionen. Stenosierte Darmschlinge	Heilung. Keine Beschwerden mehr.	Präparat: Resseziertes Darmstück 20 cm lang. Zuführendes Stück stark erweitert; Durchmesser fast 5 cm; Muscularis stark hypertrophisch. Abführendes Ende dünn; Durchmesser nur 1—2 cm. Schnürfurchen jetzt noch sichtbar. Oberer Schnürring flach, narbig, etwa 1 cm breit. Unterer Schnürring auf der einen Seite ausgeprägte Furche, auf der anderen tief eingezogen, von Verwachsungen überzogen und bedeckt und nicht sichtbar. Die 5 cm lange Darmschlinge in der Mitte geknickt durch adhäsiv

Autor Quelle, Jahr	Geschlecht, Alter	Art der Hernie	Dauer der Einklemmung	Taxis	Operation und Befund	Darmblutungen
Baisch. Beiträge zur klin. Chirurgie. Bd. 42. Beitrag zur Casuistik der Darmstenose nach Bruchein-klemmung.	m, 63 j., starke Arteriosklerose.	Linksseitige Leistenhernie.	Incarceration.		Herniotomie.	

Auftreten von Stenoseerscheinungen und Natur derselben	Behandlung, event. Operationsbefund	Endresultat	Autopsie, Präparat, event. mikroskopischer Befund
des Dünndarms sichtbar. Von Zeit zu Zeit eigentlicher Kolikanfall mit deutlichem Gurren. Vermehrte Peristaltik hauptsächlich im linken Hypogastrium und in der mittleren Unterbauchgegend. Druckempfindlich eine Stelle ungefähr in der Mitte zwischen rechter Spina ant. sup. Nabel und Symphyse.	in ca. 20 cm Ausdehnung reseziert. Nach Abschrägung der unteren Schlinge gelingt circuläre Vereinigung. Glatter Verlauf.		peritonitische Prozesse, die zu Verlötung der beiden Schenkel mit einander führten. Es ist eine dreifache Knickung des ganzen Darmstückes und dazu eine halbe Drehung des stenosierten Stückes zu dem zu- und abführenden Teile zu stande gekommen. Der äußerlich engste Teil liegt unterhalb der oberen Schnürfurche. Der unterhalb der engsten Stelle gelegene Darm, also der größte Teil der früher inkarzerierten Schlinge und das abführende Ende hängen an dem zuführenden, wie das Ileum am Coecum. Von der oberen weiten Partie führt eine ca. 2 cm lange, für den Sondenknopf kaum durchgängige Enge zu dem mittleren Darmabschnitt, dessen Lumen kaum 3 mm weit ist. Die Knickungen verengen den Weg beträchtlich durch Sporenbildung. Sehr ausführlicher mikroskopischer Befund im Text. Abschnitt pathologische Anatomie, Natur der Veränderungen.
Seit der Operation nur alle paar Tage Stuhl. Häufig Schmerzen und starkes Kollern im Leib. Etwa 14 Tage nach der Herniotomie eines Tages absolute Stuhlverhaltung, heftiges Erbrechen und starke Leibschmerzen. Peristaltik der geblähten Schlingen bis in die Gegend der alten Herniotomienarbe.	Laparotomie. Eine Dünndarmschlinge in der Gegend der Narbe durch alte bindegewebige Adhärenzen am Peritoneum parietale fixiert und abgeknickt. Oberhalb davon eine narbige Stenose, offenbar von der ehemaligen Schnürfurche des eingeklemmten Bruches ausgegangen. Dünndarm oberhalb der Stenose enorm dilatiert und zeigt eine Reihe oberflächlicher Distensionslücken. Bei der Eventra-	3 Tage post operationem unter zunehmender Pulsschwäche. Exitus.	

Autor, Quelle, Jahr	Geschlecht, Jahr	Art der Hernie	Dauer der Einklemmung	Taxis	Operation und Befund	Darmblutungen
Baisch. Beiträge zur klin. Chirurgie. Bd. 42. Beitrag zur Casuistik der Darmstenose nach Bruchein-klemmung.	m. 35 j.	Rechtsseitige Leistenhernie seit mehreren Jahren. Kein Bruchband.	1 Tag.	Mehrmals erfolglose Taxis auswärts und dann auch in der Klinik ein erfolgloser Versuch.	Herniotomie. Bruchsack stark verdickt, adhärent, enthält mehrere cm hämorrhagischen Bruchwassers. Das Vorziehen des Darmes gelingt nicht. Grund: Ein zweiter, interstitieller, im Leistenkanal selbst gelegener Bruchsack, nach dessen Spaltung eine zweite Einschnürung der Darmschlinge durch einen mit dem Bruchsack verwachsenen Netzzipfel zu Tage tritt. Beim Hervorziehen des Darms eine 12 cm lange, dunkelblaue Ileumschlinge mit starken Schnürfurchen. Im Mesenterium mehrfache Hämorrhagien. Da sich der Darm zu erholen schien, wurde er reponiert und radikal operiert.	

Auftreten von Stenoseerscheinungen und Natur derselben	Behandlung, event. Operationsbefund	Endresultat	Autopsie, Präparat, event. mikroskopischer Befund
In den ersten Tagen postoperationem öfter Esbrechen, starker Meteorismus und wenig Stuhl, Am 3. Tage auf Einlauf reichlich Stuhl und Besserung des Allgemeinbefindens. In der 3. Woche bildet sich in der Operationswunde eine Fistel aus, die Eiter und nekrotische Gewebsfetzen entleerte. Offene Wundbehandlung. Es stößt sich bald eine nekrotische Fascie ab. Erfolgreiche Sekundärnaht. Entlassung am 43. Tage post operat. Bald nach Entlassung hartnäckige Obstipation mit Schmerzen in der Gegend der Narbe. Alle 5 bis 6 Tage Erbrechen. Abmagerung. 5 Wochen nach Entlassung (11 Wochen post operat.) Spital von neuem aufgesucht. Eine gerötete und empfindliche Anschwellung an der Narbe in der Naht ist aufgebrochen und dort hat sich massenhaft dünner Kot entleert. In den folgenden Tagen bildet sich im Verlauf der Inguinalnarbe noch eine weitere Fistel. Neben Kot entleert sich jetzt auch Eiter. Stuhl erfolgt nur alle 2 Tage auf Abführmittel. Kotentleerung durch die Fistel immer stärker.	tion und Lösung der zahlreichen Adhäsionen platzt eine solche Adhäsionsstelle. Massenhafter Kotaustrift. Darmschlingen so gut als möglich gereinigt. Seitliche Enteroanastomose mit Murphyknopf zwischen dilatiertem und zusammengefallenem Darmteil. 14 Wochen nach der Herniotomie kombinierte Laparotomie (Schwierigkeiten infolge steten Kotaustrittes). Erweiterter, mit fibrinösen Pseudomembranen bedeckter Düundarm, dessen Verfolgung nach unten bis in die faustgroße Abszeßhöhle gelingt. Neben der Bruchpforte liegt eine zweite Dünndarmschlinge an der Bruchwand fest adhärent, welche durch ihre Enge als zweifellos unterhalb des Hindernisses gelegen sich manifestiert und ebenfalls mit Fistel versehen ist. Schließlich gelingt Isolierung des ganzen Konvoblutes. Erweiterter Darm mündet frei in die Abszeßhöhle, die von Mesenterium und Peritoneum parietale gebildet ist. Rückführender Darmschenkel zeigt ein kaum finger dickes Lumen. Resektion des Darmes im Gesunden oberhalb und unterhalb des Abszesses.	Im weiteren Verlauf noch häufig Erbrechen, zum Teil auch Schmerzen im meteoristisch geblähten Leib. Wunde heilt jedoch reaktionslos und es entleerte sich nie mehr Kot durch Fistel. Stuhlgang am 7. Tage spontan. Entlassung. Spätere Anfrage nach Befinden unbeantwortet.	Das exstirpierte Darmconvolut besteht aus: 1. einem 18 cm langen stark hypertrophierten Dünndarmstück oberhalb der Abszeßhöhle. Es mündet mit weiten Lumen, dessen Grenzen durch einen Schleimhautsaum scharf gezeichnet sind, in die Wandung der Abszeßhöhle ein. 2. aus der Wandung der stark faustgroßen Abszeßhöhle, die an der Innenfläche granuliert. 3. aus einem 48 cm langen, zeigefingerdicken, atrophischen Dünndarmstück, welches mit einer kleinfingerweiten Öffnung aus der Abszeßhöhle austritt und ca. 4 cm unterhalb die oben genannte Fistel. öffnung enthält.

Klinische Besprechung.

Vom Gesichtspunkt der klinischen Besprechung aus ist die Teilung der beobachteten Fälle von Spätstenosen in 2 Gruppen nicht angezeigt.

Vergleiche ich bis in alle Einzelheiten hinein die zur Verfügung stehenden Angaben über die Fälle der Gruppe I mit denen der Gruppe II, so treffe ich nirgends auf charakteristische Merkmale, die den Gedankengang nahelegten: weil in diesem Falle diese und diese Verhältnisse und Erscheinungen zur Beobachtung kamen, mußte von vornherein erwartet werden, daß, wenn überhaupt eine Spätstenose, dann eine reine ring- oder kanalförmige Stenose auftreten würde und nicht eine Stenose der Gruppe II, deren Wahrscheinlichkeit durch wesentlich andere typische Verhältnisse und Erscheinungen bedingt würde.

Von der in den Vorarbeiten auch für dieses Kapitel durchgeführten Gruppeneinteilung sehe ich deshalb hier ab. So ergibt sich für die Spätstenose nach Reposition eingeklemmter Hernien überhaupt folgendes:

1. Art der Hernie:

Wir finden: 16 Leistenhernien, 4 Schenkelhernien, 2 Nabelhernien, 1 Hernie ohne nähere Angabe.

12 Hernien waren einige Jahre, bis 31 Jahre alt. 1 Hernie war früher nie bemerkt worden. Bei 10 Hernien fehlen Angaben über das Alter. Es führen demnach Hernien älteren Datums häufiger als frische Hernien zu Spätstenose.

Darüber, ob der betreffende eingeklemmte Darm schon früher ein oder mehrmals von Einklemmung betroffen war, sind die Angaben der Autoren sehr spärlich:

in 3 Fällen handelt es sich um erstmalige Einklemmung;
in 2 Fällen fanden sich mehrmals leichtere Einklemmungen;
in 1 Fall war die Hernie seit 15 Jahren nicht mehr reponirbar;
in 17 Fällen fehlen Angaben über diesen Punkt.

2. Intensität und Dauer der Einklemmungserscheinungen.

In 5 Fällen sind heftige Erscheinungen notiert; in weitern 6 Fällen wird Taxis als erfolglos bezeichnet. In 1 Fall waren die Erscheinungen nicht sehr schwer. In 11 Fällen fehlen Angaben über die Intensität.

Die Dauer der Einklemmung betrug:

in 1 Fall 2 1/2 Stunden,
in 1 Fall 5 1/2 Stunden,
in 11 Fällen 11—24 Stunden,
in 1 Fall 2 Tage,
in 1 Fall 120 Stunden,
in 8 Fällen fehlen Angaben über diesen Punkt.

Soweit Angaben vorhanden, sind die Einklemmungserscheinungen also im allgemeinen heftige gewesen und die Dauer der Einklemmung betrug nicht unter 2 1/2 Stunden; in der Mehrzahl der Angaben zwischen 1/2 und 1 Tag; im Maximum 120 Stunden mit nicht sehr schweren Erscheinungen.

3. Behandlung der Einklemmung.

10 mal fehlen Angaben, ob Taxis versucht wurde oder nicht;
3 mal war die Taxis gelungen;
7 mal Taxisversuche ohne Erfolg ausgeführt;
1 mal ist das Resultat der Taxis nicht angegeben;
2 mal finden wir die ausdrückliche Angabe, daß keine Taxisversuche angestellt wurden.

Es ist anzunehmen, daß in einem großen Bruchteil der Fälle, wo von Taxisversuchen nichts berichtet wird, solche doch vorgenommen wurden, und man wird geneigt sein, den Schädigungen durch die mit oder ohne Erfolg vorgenommenen manuellen Repositionsversuche einen Teil der Schuld am Zustandekommen späterer reiner Stenosen oder Stenosen durch Verwachsungen zuzuschreiben.

Daß aber weder für die eine noch für die andere Spätstenosengruppe Schädigung durch Taxis eine obligatorische Entstehungsursache ist, geht daraus hervor, daß für beide Gruppen je ein Fall verbürgt ist, in dem Taxisversuche sicher nicht gemacht wurden. (Schulz und de Quervain.)

Die Gelegenheit der Kontrolle durch Herniotomie hat sich die überwiegende Mehrzahl der Autoren geschaffen, viele, wie oben gezeigt, erst nachdem längere Taxisversuche vorausgegangen waren. Bei den Fällen, die zur Herniotomie kamen, fanden sich, leider freilich nicht in der wünschbaren Gleichmäßigkeit, beachtenswerte Aufzeichnungen über Faktoren, die auf das Zustandekommen von Spätstenosen bestimmend wirken konnten, nämlich Angaben über Aussehen und Consistenz des Darms, Zustand des Bruchsackes, Zustand des Bruchwassers.

Was von solchen vorhanden ist, das stellen wir hier in knapper Übersicht zusammen:

Darm:

Lokalisation:

Meistens nur die Angabe: Dünndarmschlinge ohne genauere Präcisierung.

Länge oder Größe der Schlinge:

1 mal 12 cm,
4 mal 20—40 cm,
1 mal eigroß,
in den übrigen Fällen keine Angaben.

Farbe:

10 mal Angaben, wie blau, blaurot, dunkelblau, dunkelblaurot, blauschwarz, schwarzglänzend, bräunlich. Döberauer macht die Angabe: „der incarceriert gewesene Darm trug alle Zeichen der Lebensfähigkeit an sich."

Consistenz:

1 mal schlaff, bei Berührung blutend (später reine Stenose),
3 mal gute Consistenz, Darmwand verdickt, Consistenz eher vermehrt (nachher Verwachsungen). In 19 Fällen keine Angaben.

Glätte, Glanz oder Fibrinbelag der Serosa:

4 mal Serosa gut erhalten, glatt, ohne Fibrinbelag. 2 mal in größerer oder geringerer Ausdehnung mit Fibrin belegt; 1 mal ein kleiner, nicht perforierender Substanzverlust auf der Convexität. (2 mal subseröse Hämorrhagieen.)

Peristaltik:

1 mal nach längerem Abwarten die Peristaltik im ganzen Bereich der Schlinge wieder da, wenn auch träg.
In den übrigen Fällen keine speziellen Angaben.

Circulation im allgemeinen:

4 mal Circulation bald wieder hergestellt;
1 mal erhaltene Pulsation der Mesenterialarterien;
2 mal subseröse Hämorrhagien;
1 mal Darm scheint sich zu erholen.

Circulation an den Schnürringen:

1 mal kleine Zeichen beginnender Gangraen;
2 mal Schnürringe erholen sich rasch;
1 mal Schnürfurchen, die auf sachte Behandlung verstreichen;
1 mal nach längerem Zuwarten Circulation auch an den Schnürfurchen wieder auftretend;
1 mal Schürfurchen nicht nekrotisch.

Verwachsungen:

1 mal leicht verwachsen mit dem Netz;

2 mal mit dem Bruchsack verwachsen.

Mesenterium (speziell Circulation):

1 mal erhaltene Pulsation der Mesenterialarterien direkt notiert.

1 mal im Mesenterium mehrfache Hämorhagieen.

Bruchsack:

1 mal derb und verdickt, stark gespannt;

1 mal properitonealer Bruchsack;

1 mal Umgebung des Bruchsackes merklich entzündet.

Sonst keine Angaben.

Bruchwasser:

5 mal geringe Menge; darunter 3 mal blutig gefärbt;

1 mal bräunliche Flüssigkeit;

1 mal trübe Flüssigkeit mit Fibrinflocken (später Adhäsionen);

1 mal leicht fäculent riechendes Bruchwasser.

1 mal direkt gesagt: Bruchwasser nicht übelriechend.

Dieser Übersicht lassen wir einige Bemerkungen folgen:

Über die Länge des vorliegenden Darmteils finden sich leider nur 5 mal bestimmtere Angaben (20—40 cm); 2 Fälle bei Gruppe I, 3 Fälle bei Gruppe II. Möglich, daß sich bei reichlicheren Angaben herausstellen würde, daß besonders beträchtliche Länge des Bruchdarms eines der Momente ist, das nachträgliche Verwachsungen und Abknickungen begünstigt.

Farbe und Consistenz werden zwar eine annähernd sichere Unterscheidung erlauben, ob Totalnekrose eintreten wird, oder ob es sich um eine Darmschlinge handelt, die sich vollständig oder relativ erholen wird. Hingegen ist es offenbar unmöglich, einzig aus Farbe und Consistenz vorauszuschließen, ob die zu erwartende Erholung eine vollständige oder nur eine relative, d. h. eine zu Spätstenose führende sein werde.

Ein glatter, glänzender Bruchdarm neigt natürlich nach der Reposition weniger zu Adhäsionen und Abknickungen, als ein mit Fibrin belegter; doch weist die Casuistik auch fibrinbelegten Bruchdarm auf, der später reine Stenose zeigte (Fall Caird) und andrerseits glatte, glänzende Bruchdärme, die später zu Gruppe II (mit Verwachsungen) zählen (Fall Godin, Garré, de Quervain).

Subseröse Hämorrhagieen werden zweimal angegeben (Luksch, Goebell). Vielleicht ist es nicht zufällig, daß in dem einen Fall der subserösen Hämorrhagie (Luksch) später Darmblutung auftrat.

Zu bedauern ist es, daß über die Peristaltik nur eine einzige sichere Angabe (de Quervain) vorliegt. In diesem einen Falle

stellte sie sich nach längerem Abwarten im Bereich der eingeklemmt gewesenen Schlinge wieder ein, wenn auch träge.

Wohl das wichtigste Moment zur Beurteilung der Sachlage ist die Beobachtung der Circulationsverhältnisse. Man wird geneigt sein, namentlich für das Zustandekommen reiner ring- oder kanalförmiger Stenosen Circulationsstörungen verantwortlich zu machen. Die Frage der Circulationsstörungen und ihrer Folgen wird in den Abschnitten über pathologische Anatomie, über Entstehung des Prozesses und über therapeutische Schlüsse zu gründlicher Besprechung kommen. Gerade im Hinblick auf therapeutische Schlüsse sei aber jetzt schon die Tatsache festgehalten, daß unsere Kasuistik Beispiele sicher beobachteter rasch wieder hergestellter Circulation aufweist, die doch zu Spätstenose Gruppe I oder Gruppe II führten. (Schulz, Döberauer, Garré, Maaß, de Quervain.)

Am kritischsten liegen die Verhältnisse an den Schnürringen. Ihre Beschaffenheit in Bezug auf Aussehen, Peristaltik, Circulation ist ganz besonders genau zu prüfen. Die Kasuistik lehrt auch hier wieder, daß „ausgeprägte, blasse Schnürfurchen, die sich rasch erholen" (Schulz), doch später eventuell als circuläre Stenose sich darbieten können.

Dreimal wird über Verwachsungen der Darmschlinge im Bruchsack mit diesem oder mit dem Netz berichtet (Thomson, Kummer, Luksch). Solche Verwachsungen geben, auch wenn bei Reposition getrennt, doch leicht Veranlassung zu erneuten Verwachsungen und Abknickungen und damit Anlaß zu Spätstenosen Gruppe II. Immerhin ist zu beachten, daß von diesen drei Fällen der Kasuistik einer (Schulz) in der Gruppe der reinen Stenosen ohne Verwachsungen figuriert.

Nur in einem Falle (de Quervain) wird ausdrücklich der Circulationsbefund im Mesenterium notiert: erhaltene Pulsation. Die übrigen Autoren, welche Angaben über die Circulation machen, werden damit implicite auch die Circulation im Mesenterium gemeint haben, und dann gilt darüber das für die Circulation früher Gesagte und in spätern Abschnitten noch zu Sagende.

Über das Aussehen des Bruchsackes liegen von Seiten der Autoren so wenige Angaben vor, daß es mir nicht gerechtfertigt erscheint, aus den vorhandenen Aufzeichnungen irgendwelche verallgemeinernde Schlüsse zu ziehen.

Bruchwasser war immer nur in geringer Menge vorhanden, so oft wenigstens hierüber Angaben gemacht werden. Nach Arnds Tierversuchen, deren Resultate vielleicht auch für den Menschen zu-

treffend sind, besteht ein gewisses Verhältnis zwischen dem Grad der Einklemmung einer Hernie und der Quantität des Bruchwassers. „Je größer dieselbe ist, um so länger war die Hernie eingeklemmt, oder um so stärker war der Druck (letzteres gilt nur, so lange die Circulation nicht ganz gehemmt ist). Eine Schlinge von zweifelhaftem Aussehen, die viel Bruchwasser gebildet hat, wäre nach unsern Versuchen eher bedroht als eine solche, die fast keines aufweisen würde."

Unter Bedrohung ist hier drohende Gangrän und Perforation verstanden. Daß an die Gefahr einer Spätstenose auch bei einem Befund von wenig Bruchwasser gedacht werden muß, lehrt unsere Kasuistik. Es kommt eben für deren Entstehung laut später zu citierenden Tierversuchen namentlich auch kurzdauernde vollständige Ischämie in Betracht, die naturgemäß kein oder nur wenig Bruchwasser liefert.

4. Verlauf unmittelbar nach der Reposition.

a) Bei Reposition durch Taxis (3 Fälle):

In einem Falle fehlen Angaben (Goullioud 1900).

Einmal bestanden ungefähr 2 Jahre lang keine Beschwerden. (Jerusalem).

In einem letzten Fall wurden seit der Taxis dauernd Beschwerden, Schmerzen, Diarrhoe wechselnd mit Obstipation angegeben (Baisch, 50 j. W.).

b) Nach blutiger Reposition:

Über 11 Fälle werden Angaben gemacht. 10mal wird normaler Verlauf notiert, d. h. Stuhl nach 1—3 Tagen.

1mal (Baisch, 35j. M.) in den ersten Tagen post operat. häufig Erbrechen, starker Meteorismus, wenig Stuhl. Nachher reichlicher Stuhl und gutes Allgemeinbefinden.

5. Vorhandensein einer völlig beschwerdefreien Periode.

Die Fälle Kummer und Baisch (50 j. W.; Reposition durch Taxis) ausgenommen, weisen alle beobachteten Fälle nach der Operation eine beschwerdefreie Periode auf.

Den eigentlichen Stenoseerscheinungen, die im nächsten Abschnitt charakterisiert werden sollen, gehen in einem nicht geringen Bruchteil der Fälle mehr oder weniger profuse Diarrhoen voraus. Das Auftreten dieser Diarrhoen wurde vom 5. bis 8. Tag nach der Operation beobachtet. Meist dauert die Diarrhoe etwa 1—2 Wochen lang, um dann wieder zu verschwinden. (Neben vorübergehender

Diarrhoe wurde freilich ausnahmsweise auch chronische monatelang dauernde beobachtet.) Im Falle de Quervain traten nie Durchfälle auf.

Garré und Maaß schreiben die „prämonitorische Diarrhoe" dem Abfall nekrotischer Mucosa zu. Goullioud glaubt, die chronische Diarrhoe sei nicht dem Abfall der Mucosa, sondern toxischen Fermentationen oberhalb der Stenose zuzuschreiben, die dort die Mucosa reizen und in entzündlichen Zustand versetzen.

Bis zum ersten Auftreten von eigentlichen Stenosenerscheinungen dauert es in der überwiegenden Mehrzahl der Fälle 3—4 Wochen, vom Operationstag an gerechnet.

Zwischen den Gruppen I und II lassen sich weder im Zeitpunkt des Auftretens von Diarrhoe, noch im Intervall bis zum ersten Auftreten von Stenosenerscheinungen prägnante Unterschiede herausfinden.

6. Stenosenerscheinungen.

Wie oben schon gesagt, setzen die eigentlichen Stenosenerscheinungen meist 3—4 Wochen nach der Operation ein, während Vorboten, Diarrhoe und etwa einmal auch Blutabgang, wenn überhaupt, schon nach der ersten Woche auftreten.

Und zwar ist das Einsetzen der eigentlichen Stenosenerscheinungen fast durchwegs ein chronisches, während eine vorausgehende Diarrhoe (eventuell mit Blutung) gewöhnlich akut einsetzt. Die Erscheinungen des eigentlichen Stenosestadiums hat schon Francoz, sich berufend auf eine beschränktere Sammlung von Fällen, eingehend beschrieben. Es sind die bekannten Symptome des chronischen Ileus.

Funktionelle Erscheinungen:

Die anfänglichen Koliken dauern an, mit wechselnder Intensität, in einigen Fällen unbedeutend, in andern sehr heftig, in paroxysmalen Krisen von verschieden langer Dauer, in unregelmäßigen Intervallen, manchmal ohne ersichtliche Ursache, manchmal nach Stoß aufs Abdomen, Hustenanfall, Anstrengung. Am häufigsten traten sie auf nach Nahrungszufuhr und zwar fester Nahrung, während Flüssigkeiten in manchen Fällen die Stenosen passierten, ohne Koliken zu verursachen.

Der Sitz der Schmerzen ist variabel, meist zuerst an der Stenosenstelle, dann ausstrahlend ins ganze Abdomen, manchmal überhaupt diffus.

Die zeitweiligen Krisen sind von Meteorismus begleitet, und die Peristaltik zeichnet sich durch die Bauchwand hindurch ab.

Häufig bemerkt der Kranke während der Koliken allerhand Geräusche, Borborygmen, die oft auch in der Umgebung zu hören sind.

Die Stühle sind meistens angehalten; ausnahmsweise wurden aber auch Diarrhoen beobachtet.

Das anfangs seltene Erbrechen, das meist zuerst gallig ist, wird ohne operative Behandlung häufiger und bald auch fäculent.

Physikalische Erscheinungen:

Bedeutender allgemeiner Meteorismus, der nur im Anfang etwas über der Stenosenstelle lokalisiert ist, wo dann auch eine lokale Verwölbung besteht, bedingt durch die geblähte Schlinge oberhalb der Stenose.

Auch die Peristaltik kann lokal begrenzt sein und dann für die Lokalisation der Stenose einen wichtigen Anhaltspunkt geben.

Mitunter kann man in der dilatierten Darmpartie Plätschern erzeugen.

Allgemeinerscheinungen:

Bei heftigen Erscheinungen wird der Kranke ganz von selbst Diät halten. Er hungert lieber, als daß er Koliken begünstigt. Bemerkenswert ist nämlich, daß der Appetit fast normal andauert, also gewollte Nahrungsenthaltung, nicht wahre Anorexie.

Infolge der Nahrungsenthaltung und je nach dem Grade derselben tritt mehr oder weniger rasche Abmagerung ein, von der Kachexie bei malignen Tumoren zu unterscheiden durch Anamnese und genaue Untersuchung.

7. Operation.

Die Mehrzahl der Stenosenoperationen wurde in dem Zeitraum vom 2. bis 6. Monate nach der ursprünglichen Einklemmung ausgeführt. Früher kamen zur Operation die Fälle Maaß und Schulz; ersterer 3 Wochen, letzterer 5 Wochen nach der Einklemmung.

Auffallend spät erst wurde ein chirurgischer Eingriff der Stenose wegen notwendig, in dem einen Falle von Goullioud (20 Monate), im Falle Jerusalem (2 Jahre), in einem Falle Baisch (14 Jahre) und im Falle Nicaise (erst 15 Jahre nach der Einklemmung).

Thomson legte erst einen Anus praeter naturam an, um 16 Tage später die Resektion anzuschließen. Je einmal resezierten Fuchsig und Goullioud den stenosierten Darmteil, schlossen die Enden und brachten sie zu lateraler Anastomose.

Bei den mit knäuel- oder S-förmigen Verwachsungen komplizierten Stenosen wurde 4 mal die Enteroanastomose gemacht. Auch bei einem Fall von reiner Stenose wandte Schulz diese Operation an

statt der Resektion, weil das Allgemeinbefinden des Patienten ein sehr schlechtes war. Nach Nélaton enterotomiert wurde 1 mal von Nicaise. Molard machte im Bereiche der Stenose eine Incision parallel der Darmachse, gefolgt von darauf senkrechter Naht; ebenso Baisch (50j W.).

Resultat der Resektion

war in allen Fällen Heilung. Heilung wurde auch in beiden Fällen erzielt, wo Resektion, Verschluß der Enden und laterale Anastomose gemacht wurde. Drei gewöhnliche Enteroanastomosen erzielten Dauerheilung; im Falle Kummer stellte sich anfänglich Besserung ein, dann ein Recidiv, das mit Exitus endete; 3 Tage post operationem starb der Fall Baisch (63j. M.). Der nach Nélaton enterotomierte Fall endigte am Tage nach dem Eingriff letal. Molard erzielte mit seiner Längsincision auf die Stenose mit nachfolgender Quernaht Besserung; doch dauerten leichte Beschwerden an. Mit derselben Methode hatte Baisch (50 j. W.) Dauererfolg.

Gruppe I.

Schulz	5 Wochen post repositionem.	Enteroanastomose ohne Darmresektion wegen schlechten Allgemeinbefindens.	Heilung
Fuchsig	2 Monate post repositionem.	Resektion, Verschluß der Enden. Laterale Anastomose.	Heilung.
Luksch	8 Wochen p. r.	Resektion.	Heilung.
Baisch, 50j. W.	11 Wochen post repositionem.	Schnitt in Längsrichtung der Stenose. Naht in der Querrichtung.	Heilung
Jerusalem	2 Jahre post repositionem.	Resektion; Verschluß der Enden. Seitliche Anastomose.	Heilung.

Gruppe II.

Nicaise	15 Jahre post repositionem	Enterotomie nach Nélaton (Incision einer Schlinge.)	Tod am Tage nach der Operation.
Molard	6 Monate post repositionem.	Längsincision auf die Stenose. Quernaht.	Leichte Beschwerden dauern an.
Goullioud 1898	20 Monate post repositionem.	Resektion, Schluß der Enden. Anastomose.	?
Kummer	3½ Monate post repositionem.	Enteroanastomose.	Erst Besserung; dann Recidiv und Tod.
Goullioud 1900	5 Monate p. r.	Enteroanastomose.	Heilung.
de Quervain	7 Wochen p. r.	Enteroanastomose.	Heilung.
Thomson	12 Wochen p. r.	Anus praeter naturam.	Heilung.
Garré	8 Wochen p. r.	Resektion.	Heilung.
Maaß	3 Wochen p. r.	Resektion.	Heilung.
Goebell	ca. 2 Monate p. r.	Resektion.	Heilung.
Baisch, 35 j. M.	14 Wochen p. r.	Resektion.	Heilung.
Baisch, 63 j. M.	14 Jahre p. r.	Seitl. Enteroanastomose.	Tod.

8. Weiterer Verlauf bei den nicht operierten Fällen.

Von den 23 Fällen meiner Kasuistik wurden 5 nicht operiert, trotz der sekundären Stenose. Sämtliche 5 Patienten starben; 4 direkt an den Folgen der nicht gehobenen Stenose, einer (Fall Haasler) an Pneumonie.

Die Prognose einer ausgebildeten Spätstenose nach vorgängiger operativ oder durch Taxis gehobener Brucheinklemmung scheint also nach dieser Zusammenstellung eine absolut schlechte, wenn die Stenose nicht operativ beseitigt wird.

Es lehrt aber der Fall Haasler Vorsicht im günstigen Sinn in der Prognosenstellung für die nicht operierten Stenosen. Hier ergab die Sektion als Todesursache eine Pneumonie im Anschluß an eine jüngst stattgehabte Darminkarzeration, die sich spontan gelöst hatte. Dazu als Folge einer offenbar viel früheren auch spontan gelösten Inkarzeration eine 12 cm lange Verengerung des Dünndarmes auf die Hälfte des normalen Lumens. Diese Stenose hatte gar keine Erscheinungen mehr gemacht.

Es ist also durch diesen Fall bewiesen, daß Spätstenosen nach gehobener Brucheinklemmung vorkommen, die sich so weit kompensieren, daß sie keine Erscheinungen mehr machen, und Haasler gibt an, daß er bei Sektionen von Inkarzerationsfällen, bei denen intercurrente Erkrankung zum Tode führte, als Nebenbefund innerhalb verhältnismäßig kurzer Zeit mehrere frische Stenosen gesehen habe, die aber klinisch völlig belanglos, keine Erscheinungen verursacht hatten und voraussichtlich wie in anderen geheilten Fällen, auch weiterhin keine verursacht hätten, sondern völlig ausgeglichen worden wären. Haasler hält die völlige Restitution oder mindestens die Kompensation aller enterogenen Darmstenosen (für unseren Fall also hauptsächlich der ringförmigen Stenosen ohne Verwachsungen und Abknickungen) für die Norm und das Bestehenbleiben einer solchen Stenose mit anhaltenden Erscheinungen als eine ziemlich seltene Ausnahme. Es ist in der Tat auch bei der Häufigkeit der Inkarzeration das Vorkommen reiner Stenosen, bei denen nicht gleichzeitig peritoneale Verwachsung, Abknickung oder Strangulation vorliegt, ziemlich selten, wie die Casuistik zeigt.

„Nur wenn das Grundleiden selbst progressiven Charakter hat (Tuberkulose, Carcinom), sieht man als Regel hochgradige irreparable Veränderungen auftreten.

Ein Grund dafür, daß bei relativ gutartigem Grundleiden irreparable Stenosen sich ausbilden, ist die Vielzahl der Stenosen, und zwar

ist hier einmal die Störung der Darmfunktion, dann auch die mangelnde vis a tergo von wesentlicher Bedeutung."

Diese Ausführungen Haaslers sind gewiß beachtenswert. Doch werden wir später sehen, daß zur Erklärung der relativen Seltenheit der Spätstenosen in erster Linie auch Faktoren herangezogen werden müssen, die sich auf die Entstehungsbedingungen dieser Stenosen beziehen, nicht auf die Bedingungen der Compensation schon entstandener Stenosen.

Pathologische Anatomie.

A. Veränderungen im Darm selbst.

1. Sitz der Veränderungen.

Betroffen war ausnahmslos der Dünndarm. Speziellere Angaben, welcher Teil des Dünndarms, fehlen fast durchgängig. (Siehe klinische Besprechung.)

a) Es kommt vor, daß sich die Stenosenbildung auf eine der Schnürfurchen beschränkt. Hierher gehören die Fälle Guignard, Caird, Baisch, 63jähriger Mann, Nicaise, Goullioud 1898.

b) Ungefähr ebenso häufig wurde doppelte Stenosenbildung beobachtet, entsprechend der obern und der untern Schnürfurche des eingeklemmt gewesenen Darms. Fälle: Raoult, Döberauer, Godin, Thomson, Jerusalem.

Die Lokalisation der Gruppe a) und b) bedingen die ringförmigen Stenosen.

c) Eine weitere Möglichkeit ist die Ausbreitung stenosierender Veränderungen auf die ganze Länge oder wenigstens auf eine kontinuierliche längere Strecke des eingeklemmt gewesenen Darmstückes.

So kommen die kanalförmigen Stenosen zustande. Fälle: Schulz, Luksch, Baisch 50jähriges Weib, Fuchsig, Haasler, Garré, Maaß, Goebell.

In einigen Fällen besteht die stenosierende Veränderung in einer unregelmäßigen Convolutbildung von Darmschlingen, bedingt durch Adhäsionen der Darmschlingenschenkel unter sich, eventuell dazu noch mit Stellen des Peritoneum parietale oder des Netzes, ohne daß eine bestimmte Lokalisation ring- oder kanalförmiger Stenose angegeben wird. Diese fehlende Angabe erklärt sich aus dem Operationsmodus, der Enteroanastomosenbildung, die wegen Belassung des Darmconvolutes in loco nicht Gelegenheit bot zu genauer Untersuchung des

Lumens der eingeklemmt gewesenen Schlinge. Fälle: Kummer, de Quervain.

Sie werden zusammen mit den übrigen Fällen, bei denen Verwachsungen eine wesentliche Rolle spielten, in dem besonderen Abschnitt über Verwachsungen ihre Besprechung finden.

Fast ausnahmslos allen sekundären Darmstenosen, die eine gewisse Zeit lang bestanden haben, gemeinsam sind:

d) Veränderungen am zuführenden Darmstück.

Meist von geringer Bedeutung sind:

e) Veränderungen am abführenden Darmstück.

2. Natur der Veränderungen.

Von vorn herein kann betont werden, daß die Veränderungen, die zu ringförmiger Stenose, und diejenigen, die zu kanalförmiger Stenose führen, ihrer Natur nach dieselben sind. Sie beruhen, wie im Kapitel über Entstehung des Prozesses einläßlicher begründet werden wird, auf Schädigung oder vollständiger Zerstörung der Mucosa, gefolgt von mehr oder weniger weit nach der Darmwandperipherie fortschreitenden Infiltrationsprozessen, die Anlaß geben zu entsprechend ausgedehnter Bildung jungen Bindegewebes, gefolgt endlich von Narbenschrumpfung.

Die ausgeprägte ringförmige Stenose präsentiert sich dem Auge als eine circumscript den ganzen Darmumfang zwingenartig einschnürende Partie. Dem palpierenden Finger wird sie durch ihre abnorm derbe oft geradezu harte Consistenz auffällig. Die Intensität der die Stenose bedingenden Ursachen und das Alter der pathologischen Veränderungen modifizieren diesen dem Auge und dem Tastgefühl sofort wahrnehmbaren typischen Befund auf folgende Weise:

Einmal ist es denkbar, daß beginnende Stenosenerscheinungen schon relativ früh den behandelnden Arzt zur Laparotomie schreiten lassen, zu einer Zeit, da noch die infiltrativen und exsudativen Vorgänge das Darmwandquerschnittsbild beherrschen. In diesem Falle würde sich der betreffende Abschnitt der Darmwand noch nicht als Einschnürung und nicht eigentlich derb präsentieren, sondern eher gequollen. In meiner Casuistik ist kein solcher Fall aufgeführt. Dagegen gibt Streubel solche Zustände als eine der Ursachen an, die nach gehobener Inkarzeration zu Verengerung des Darmlumens führen können, und Jerusalem beobachtete folgenden Fall, in welchem eine Art chronisch entzündlichen Oedems in sehr ausgedehntem Maße vorhanden war und dadurch zur Stenose führte.

55jähr. Mann. Jahrelang bestehende Leistenhernie. Plötzlich heftige

Einklemmungserscheinungen. Operation. Es findet sich Netz, das reseziert wird. Radikaloperation angeschlossen.

2 Monate später wieder Darmbeschwerden, die auf Stenose schließen ließen. Bei der zweiten Operation findet sich als Grund derselben ein 15 cm langes starres Darmstück, dessen Wand 3 cm dick. Verdickung hauptsächlich auf Rechnung von Serosa und Subserosa zu setzen. Subserosa außerordentlich gefäßreich, mit großen weitmaschigen Lymphspalten, die mit homogener Masse gefüllt sind. Stellenweise zellreiches junges Bindegewebe. Serosa ebenfalls verdickt und mit fibrinösen Auflagerungen bedeckt, die zu ausgedehnten Adhäsionen Anlaß gegeben hatten, Mucosa und Submucosa wenig ödematös geschwellt und nach innen vorgewulstet.

Baisch, der den Fall citiert, glaubt, daß wahrscheinlich mit dem Netz auch der Darm vorgefallen war und daß durch die Circulationsstörung bei der Inkarzeration obige Veränderungen bedingt wurden. Daß sich bei der mikroskopischen Untersuchung an verschiedenen Stellen zellenreiches junges Bindegewebe fand, spreche sehr für die Auffassung, daß die Infiltration der Darmwand mit „plastischem Exsudat" kein bleibender Zustand war. Die zweite Operation war ca. 9 Wochen post herniotomiam gemacht worden, und dies sei eine etwas kurze Zeit für ausgedehntere Organisation des Exsudates.

Es braucht andrerseits die Infiltration nicht bis in die peripheren Darmwandschichten fortzuschreiten, so daß nur Mucosa und Submucosa durch Granulations- und dann durch Narbengewebe ersetzt werden, während Muscularis und Serosa annähernd unverändert bleiben. So kann das Lumen stenosiert werden, ohne daß die Außenfläche des Darms eine eigentlich schnürfurchenartige Einziehung erfährt, wie in den typischen Fällen der ringförmigen Stenose.

Im Falle Jerusalem war nur in einem Teile des Umfanges der Schnürfurche die Mucosa weg und durch Narbengewerbe ersetzt.

In anderen Fällen wiederum greift die Entzündung und Bindegewebsneubildung von der Mucosa her nicht nur bis auf die Serosa über, sondern gerade in und über der Serosa wird die Neubildung am intensivsten, so daß trotz der Narbenschrumpfung gerade wegen des bedeutenden Querschnittes des Narbengewebes keine Einziehung äußerlich wahrzunehmen ist. Die ringförmige Stenose wird aber trotzdem wegen des charakteristischen Aussehens des Narbengewebes sofort in die Augen fallen, und noch auffälliger wird sie für die Palpation durch ihre ausgesprochene Derbheit.

Die verschiedenen Möglichkeiten des makroskopischen Befundes auf dem Durchschnitt einer ringförmigen Stenose sind durch obige Ausführungen schon gegeben. Es sind die Befunde, die daraus resultieren können, daß die Mucosa ganz oder teilweise zu Grunde geht.

daß entzündliche Infiltration oder sogar Nekrose je nach der Schwere des Falles verschieden weit auf die peripheren Darmwandschichten übergreifen, daß aus den Infiltrationen fibröses Gewebe hervorgeht, welches das normale Gewebe der betreffenden Wandschicht, z. B. der Muscularis durchsetzt oder gar zum Schwund bringt und ersetzt und daß dies Narbengewebe schrumpft.

So erklären sich auch die mikroskopischen Querschnittsbilder.

Als Beispiele seien hier die Befunde in den Fällen Jerusalem und Thomson in extenso wiedergegeben.

Fall Jerusalem.

Das resezierte Darmstück ist 12 cm lang und zeigt an den Strikturstellen das Bild einer glatten Schleimhautnarbe, welche ca. $^3/_4$ der Circumferenz des Darmes betrifft; die intakte Schleimhaut des restierenden Viertels ist stark gewulstet, hypertrophisch.

Mikroskopischer Befund.

An der Stelle der stenosierten Circumferenz, wo Schleimhaut erhalten ist, sehr dicht stehende und mächtige Drüsenschläuche und Zotten. Gegen die Narben zu schwinden letztere, und es tritt an Stelle der Schleimhaut eine flache Schicht zellreichen Bindegewebes, in welcher mehr oder weniger bedeutende Reste von Lieberkühn'schen Krypten enthalten sind, deren einschichtiges Cylinderepithel an den meisten Stellen die Auskleidung der Schleimhautnarbe bildet. Dort wo das Geschwür am tiefsten gegriffen hatte, fehlen auch diese und die ganze Schleimhaut samt der sonst überall intakten Muscularis mucosae ist durch eine schmale zellreiche Bindegewebsschicht ersetzt. Submucosa und etwas verdickte Muscularis reichlich kleinzellig infiltriert. Subserosa weitmaschig, mäßig fettreich, auch noch etwas kleinzellig infiltriert. Serosa glatt.

Fall Thomson.

Resezierte Schlinge 43 cm lang. Proximale Stenose: 1,5 cm Länge, 8 mm Durchmesser. Wand fest und fibrös; Lumen glatt, blaß und ohne Mucosa.

Mikroskopische Schnitte.

Bedeutende Zunahme der totalen Wanddicke, Fehlen der Abgrenzung zwischen den einzelnen Schichten. Mucosa repräsentiert durch dünne Schicht Granulationsgewebe ohne Spur von Drüsengewebe; Muscularis mucosae verschwunden. Submucosa vertreten durch dicke Schicht jungen in verflochtenen Bündeln angeordneten Bindegewebes. Einzig circuläre Muscularis hat, obwohl dicker als normal, ihren ursprünglichen Charakter beibehalten. Longitudinale Muscularis fast ganz durch junges fibröses Gewebe ersetzt und Serosa kann davon nicht unterschieden werden.

Distale Stenosenstelle.

In vielen Punkten von der proximalen verschieden.

Äußerlich durch circuläre Furche markiert, wie wenn Ligatur angelegt worden wäre.

Mikroskopisch die verschiedenen Schichten ziemlich gut erhalten, einschließlich der Mucosa. Striktur scheint verursacht durch umschriebene fibröse Verdickung in der äußern longitudinalen Schicht der Muskelfasern.

Darmteil zwischen den beiden Strikturen von mittlerer Weite.

Dieselben Befunde wie bei den ringförmigen Stenosen treffen wir bei den kanalförmigen Stenosen an, nur daß sie sich hier in bedeutenderer Längsausdehnung erstrecken. Es ist ja auch die Abgrenzung der ringförmigen von den kanalförmigen Stenosen nur insofern nicht eine willkürliche, als die ersteren in der weit überwiegenden Mehrzahl der Fälle der durch die Inkarzeration gesetzten relativ schmalen obern oder untern oder obern und untern Schnürfurche entsprechen, während die größere Ausdehnung der letztern davon herrührt, daß infolge der Inkarzeration auch die zwischen den eigentlichen Schnürfurchen gelegene Darmpartie so sehr geschädigt wurde, daß auch sie den zu Narbenstenose führenden Veränderungen unterlag. Entweder in dem Maße, daß bei der Operation ein Unterschied zwischen den ursprünglichen Stellen der Schnürringe und der innerhalb derselben gelegenen kürzern oder längern Darmstrecke nicht mehr zu erkennen ist, so daß also eine gleichmäßig ausgebildete längere Stenose zu Tage tritt (Fälle Schulz, Baisch, 50jähriges Weib, Haasler, Garré, Maaß); oder in etwas geringerem Maße, so daß die kanalförmige Stenose noch von besonders prägnant ausgesprochener ringförmiger Stenose oben oder unten oder beidseitig begrenzt wird. Beispiel Fall Goebell.

Während also die als ringförmig bezeichnete Stenose eine Ausdehnung von 1—2cm (ganz ausnahmsweise 4 cm im Falle Fuchsig) nicht überschreitet, kommt der kanalförmigen je nach der Länge der im einklemmenden Bruchsack genügend geschädigten ganzen Darmschlingen eine Ausdehnung von beispielsweise 4—6—10 cm und mehr zu. Dabei ist noch zu bemerken, daß die eigentliche kanalförmige Stenose zwar in einzelnen Fällen gleichmäßige Verengerung in ihrer ganzen Ausdehnung darbietet, daß sie aber manchmal in ihrem Verlaufe auch Verschiedenheiten des Lumens und der Wandungen aufweist (Fall Luksch), ganz abgesehen von den schon oben charakterisierten Verschiedenheiten an ihren beiden Enden.

Die Einzelheiten über Lumenweite, Mucosabefund, makroskopisches und mikroskopisches Bild des Stenosenquerschnittes sind in der Casuistik in der betreffenden Rubrik untereinander zusammengestellt. Fast jeder einzelne Fall enthält typische Angaben.

Ausführlichen mikroskopischen Befund bringen Luksch, Garré, Goebell. Der ganz besonders eingehende mikroskopische Befund

Goebells sei wegen seiner prototypischen Bedeutung hier wiedergegeben, statt in der Casuistik.

Fall Goebell.

Mikroskopischer Befund.

Am stenosierten Darm.

a) An der engsten Stelle dicht unterhalb des zuführenden Darms fehlt etwa in der Hälfte des Lumens die Schleimhaut. Die in der andern Hälfte noch erhaltene Schleimhaut ist stark kleinzellig infiltriert. Die Drüsen sind sehr spärlich vertreten, einzelne erweitert und mit schleimigem Inhalt gefüllt. Ein Schleimhautsaum ist nur eine ganz kurze Strecke erhalten, die ganze übrige Partie ist kleinzellig infiltriertes Bindegewebe mit wenigen Drüsenlumina und Drüsenschläuchen.

Die Muscularis mucosae ist unter der noch vorhandenen Schleimhaut zum Teil erhalten und hier sogar hypertrophisch, an anderen Stellen ist sie vollständig zerstört und durch kleinzellig infiltriertes Bindegewebe ersetzt. An einer Stelle reichen bis in diese Zone die Querschnitte einzelner Drüsenschläuche. Unter der von der Schleimhaut entblößten Partie ist die Muscularis mucosae erhalten.

Die Submucosa ist in junges Narbengewebe verwandelt, mit zahlreichen neugebildeten Gefäßen. Unter der erhaltenen Schleimhaut ist sie von Rundzellenherden durchsetzt.

Die Muscularis ist z. T. hypertrophisch, zum Teil kleinzellig infiltriert, z. T. dadurch auch in geringerer Ausdehnung zerstört. Mit der Subserosa verwachsen liegt außen ein breiter Streifen gutentwickelten Bindegewebes. An einzelnen Stellen ist die Darmserosa noch erhalten, sie werden dann überbrückt von dem fibrösen Gewebe. In der Subserosa viel Blutpigment.

b) Etwa 2 cm abwärts ist das ca. 2 mm weite Lumen fast ganz von stark entzündlich infiltrierter Schleimhaut umgeben. An der dem Mesenterialansatz abgewandten Seite ist ein tiefes Geschwür vorhanden. Die Muscularis mucosae ist hier durchbrochen. Die Submucosa besteht unter dem Geschwür aus derben, kleinzellig infiltrierten Bindegewebszügen. Die Muscularis ist schmal und durch narbiges in den Gewebsspalten mit Rundzellen durchsetztes Bindegewebe mit der stark verbreiterten fibrösen Serosa fest verbunden.

Die übrige Schleimhaut ist in diesem Teil mäßig entzündlich, die Drüsenschläuche sind lang und nach dem Lumen hin dicht zusammengedrängt.

Die Submucosa ist im allgemeinen aus derbem Bindegewerbe gebildet, nach dem Mesenterialansatz hin aus lockerem, das reich an neugebildeten Gefäßen und Leukocytenanhäufungen ist.

Die ebenfalls rundzellenreiche Muscularis ist von normaler Stärke.

Dadurch daß der Darm so stark geknickt ist, daß hier zwei Schenkel parallel laufen, ist mit demselben Schnitt die Darmpartie oberhalb des unteren Schnürringes getroffen. Die Schleimhaut ist so stark gefaltet, daß 3 Lumina sichtbar sind, die von einer gemeinsamen Muscularis umgeben sind. In diesem Teil ist nur geringe Infiltration vorhanden

Jedes Querschnittsbild ist, von der in diesem Abschnitt vertretenen und

später näher zu begründenden Auffassung über die Natur der Stenosen aus und als Illustration dieser Auffassung, ohne weiteres verständlich. Von der nekrotischen Ulcerierung der Darmschleimhaut mit entzündlicher Infiltration successive sämtlicher Darmwandschichten bis zur Umwandlung der ganzen Darmwand im Narbengewebe unter Zugrundegehen jeglichen normalen Gewebes im ausgeprägtesten Fall ist beinahe jedes Stadium anzutreffen.

Eine nicht eindeutige Stellung nimmt der Fall Baisch (35 jähriger Mann) ein: Das exstirpierte Darmconvolut besteht aus hypertrophischem zuführenden Stück, in eine Abszeßhöhle mündend, und einem 48 cm langen, zeigefingerdicken atrophischen Dünndarmstück, welches mit einer kleinfingerweiten Öffnung aus der Abszeßhöhle austritt.

Auffallend ist schon die ganz ungewöhnliche Länge des atrophisch stenosierten Darmstückes, auffallend ferner, daß der Übergang zwischen hypertrophischem zuführenden Stück und stenosiertem Stück durch eine Abszeßhöhle gebildet wird, deren Wand Mesenterium und Peritoneum parietale darstellen.

Der Versuch einer Deutung dieses Befundes soll im Kapitel über die Entstehung des Prozesses gemacht werden.

Schon hier sei darauf aufmerksam gemacht, daß im Falle Maaß dem Befunde: „stellenweise noch Blutfarbstoffreste", einige Bedeutung zukommen dürfte für das Verständnis des Zusammenhanges von sekundären Darmblutungen und sekundären Darmstenosen.

Am zuführenden Darmteil sind die Veränderungen bedingt durch die darauf folgende Stenose.

In gut drei Vierteilen meiner gesammelten Fälle wird Dilatation, zum Teil hochgradige Dilatation des oberhalb der Stenose gelegenen Darmteiles angegeben. In 10 Fällen ist die Dilatation kombiniert mit einer Verdickung der Darmwand, die nur im Falle Raoult aus Infiltration erklärt wird, während alle übrigen Autoren von Hypertrophie der Darmwand sprechen; Luksch und Goebell ausdrücklich von Hypertrophie der Muscularis. Goebell gibt einen mikroskopischen Querschnittsbefund des zuführenden Darmteils, der als Paradigma gelten kann: in dem stark erweiterten zuführenden Teil war die Schleimhaut niedrig, die Muscularis mucosae gut entwickelt: die Darmmuskulatur mäßig stark hypertrophisch (andere Autoren notieren starke Hypertrophie; Thomson enorme Hypertrophie). Es bestand geringgradige, kleinzellige Infiltration der Schleimhaut.

Caird fand unmittelbar über dem Schnürring die Mucosa stark ulceriert; im Falle Godin hatte sich über dem obern Schnürring eine Perforation gebildet. Baisch (63j. M.) erwähnt eine Reihe oberfläch-

licher Distensionslücken oberhalb der Stenose. Die Erklärung dieser Befunde verweise ich ebenfalls in das Kapitel über die Entstehung des Prozesses.

Eine Stellung für sich beansprucht auch hier der Fall Baisch (35j. M.), wo das 18 cm lange, stark hypertrophische Dünndarmstück in eine Abszeßhöhle mündet, statt direkt in den stenotischen Darmteil überzugehen.

Der abführende Darmteil ist von der Mehrzahl der Autoren nicht beschrieben, wohl deshalb, weil er, abgesehen von seiner Leere keinen besondern Befund darbot.

Die Kleinheit oder Leerheit des abführenden Schenkels wird ausdrücklich angegeben von Raoult, Baisch (50j. W.), Thomson, de Quervain. Baisch (50 j. W.) bezeichnet ihn sogar als atrophisch; während Garré ihn ausdrücklich normal nennt und Luksch den Umfang des abführenden Darmteils gleich groß fand, wie den des zuführenden. Goebell, von dem die minutiösesten Querschnittbeschreibungen verschiedener Stellen der veränderten Darmpartieen stammen, bringt keine Beschreibung des abführenden, wahrscheinlich in seinem Fall eben normalen Darmstückes. Nur die Angabe, daß nach Resektion der stenosierenden Partie die Vereinigung erst nach Abschrägung der untern Schlingenöffnung gelang, weist auf den eigentlich ohne dies vorauszusetzenden Unterschied im Lumen des zu- und abführenden Schenkels hin. Ob im Falle Baisch (35j. M.) der 48 cm lange, atrophische, kaum fingerdickes Lumen besitzende Schenkel als abführendes Darmstück oder als das eigentliche Stenosenstück aufzufassen sei, bleibe einstweilen dahingestellt.

B. Verwachsungen.

Aus der Gruppierung des Materiales in der Kasuistik geht hervor, daß mehr als die Hälfte aller Stenosen kombiniert, zu einem kleinern Teile vielleicht ausschließlich bedingt ist durch Verwachsungen abgeknickter Schlingenschenkel.

Es stellen die verschiedenen Arten der von den Beobachtern beschriebenen Verwachsungen annähernd alle Variationen bindegewebiger Zusammenschweißung der Darmschlingenschenkel dar.

Als einfachste Form ist die Verwachsung von Serosaflächen der zwei Schenkel einer Schlinge zu bezeichnen, so daß eine S oder Ω ähnliche Verwachsungskombination vorliegt. (Nicaise, Garré.) Eigentliche Knäuel oder Pakete zusammengelöteter fast untrennbarer Darmschlingen sahen Kummer und Molard. Baisch berichtet über eine Sförmige Verwachsung zweier Schlingenschenkel, kompli-

ziert durch bindegewebige Adhärenzen am Peritoneum parietale. Ω förmige Verwachsung der Schlingenschenkel ebenfalls mit Adhärenz am Peritoneum parietale und zwar ganz nahe am innern Wundrand bestand im Falle Thomson. Dazu war das Mesenterium geschrumpft und fibrös. Ein S förmig verwachsener Schlingenklumpen war im Falle de Quervain mit dem Netz und diese beiden mit der Herniotomienarbe verbunden.

Ähnlichen Befund, nur statt des verwachsenen Netzes eine vom Netz ausgehende Briede, wies der Fall Goullioud 1898 auf. Goebell beschreibt zwei durch adhäsiv-peritonitische Prozesse verlötete Schlingenschenkel, deren strikturierte Stelle durch Adhäsionen an den Tubenfimbrien befestigt war, während außerdem noch 4—5 strangförmige Adhäsionen nach der Ileocaecalgegend hinzogen. Bei Baisch (35j. M.) lag die atrophische Dünndarmschlinge auf längere Strecke der vordern Bauchwand fest adhärent an.

Soweit diese „Stenosen durch knäuel- oder S förmige Verwachsungen der Darmschlingen" noch eine eigentliche ring- oder kanalförmige Stenose zeigten (was für die Mehrzahl zutrifft, Ausnahmen möglicherweise aber nicht sicher: Kummer, Molard, de Quervain), sind diese ring- oder kanalförmigen Stenosen immer irgendwo im Gebiete der Verwachsungen gelegen. Dieser Befund ist für die Erklärung der Entstehung der Verwachsungen von Bedeutung.

Wo die histologische Beschaffenheit des die Verwachsungen darstellenden Gewebes genauer angegeben wird, ist es als Bindegewebe bezeichnet, das aus lokalisierten adhäsiv-peritonitischen Prozessen entstanden ist. So spricht Maaß von bindegewebigen Schwarten der entzündlich verdickten Serosa. Molards Schlingenpaket ist zusammengehalten durch einen dicken fibrösen Bund und lockere Adhäsionen. Bei de Quervain sind die einzelnen Teile des Sförmigen Schlingenklumpens so fest miteinander verwachsen, daß es schwierig ist, die Grenzen zu erkennen. Goebell sagt, adhäsiv-peritonitische Prozesse hätten zur Verlötung der Schenkel untereinander geführt.

Darmblutungen nach Reposition eingeklemmter Hernien.

Es scheint mir zweckmäßig, vor der Besprechung der Entstehung sekundärer Darmstenosen dieses Kapitel einzuschalten, das scheinbar vom Gebiete meines Themas etwas abliegt.

Es bestehen aber, so viel ich sehe, zum Teil wenigstens gemeinsame Ursachen für beide Vorkommnisse.

Darauf mit Nachdruck hinzuweisen ist um so notwendiger, als in meiner schematischen Kasuistik der Darmstenosen die für Darmblutung reservierte Kolonne mit einer einzigen Ausnahme leer steht. Nicht deswegen glaube ich, weil wirklich nur in dem einzigen Falle Luksch eine nachträgliche Blutung in dem Darm stattgefunden hätte, sondern weil die Beobachter entweder diesem Symptom ihre Aufmerksamkeit gar nicht zuwandten, oder weil die Tatsache stattgehabter Blutung in den Darm auch dem darauf fahndenden Beobachter aus verschiedenen Gründen leicht entgeht.

Blut im Darm kann sofort nach Hebung einer Einklemmung sich vorfinden, weil es schon während der Einklemmungsdauer in das Lumen des eingeklemmten Darmstückes gelangte, infolge der durch hochgradige venöse Stauung in der Darmwand bedingten Veränderungen Diese Blutung berücksichtige ich nicht, sofern nicht etwa jene Veränderungen zudem Ursache sind einer später sich wiederholenden Blutung.

Kommt die Darmblutung mehrere Stunden nach Hebung der Einklemmung zur klinischen Beobachtung, so konnte es sich in loco doch um eine noch während der Einklemmung aufgetretene Blutung handeln. Es kann aber auch eine wirklich erst einige Zeit nach der Reposition eingetretene Blutung sein.

Ist sie letzteres, was allerdings kaum je mit Sicherheit zu entscheiden sein wird, so ist sie für die Überlegungen meiner Arbeit heranzuziehen.

Schließlich wird über Darmblutungen berichtet, die erst eine Woche und noch später nach der Reposition auftraten. Hier drängt sich eine Betrachtung der Spätblutungen und der Spätstenosen vom gleichen Standpunkte aus geradezu auf.

Kukula hat 14 Fälle von Darmblutung nach Reposition eingeklemmter Hernien gesammelt, die Theorien, die seine Vorarbeiter zur Erklärung dieser Erscheinung aufstellten, an Hand seiner eigenen Beobachtung kritisch gesichtet und Schlußfolgerungen auf die möglichen Arten der Entstehung uns interessierender Darmblutungen gezogen, die endgültig als zutreffend gelten dürften.

Ich gebe die Fälle hier schematisch wieder, unter Weglassung der drei ersten Fälle, bei denen die Blutung sofort nach der Taxis auftrat.

Darm-

Autor	Publiziert	Alter und Geschlecht des Kranken	Dauer der Einklemmung	Art der Hernie	Taxis	Operationsmethode
Schmit (aus Albert scher Kliuik). Ein Beitrag zur Kasuistik der incarcerierten Hernien.	Wiener klin. Wochenschrift 1895, Nr. 22.	64jähr. Mann. atheromat. Arterien.	4 St.	linksseitige eingeklemmte Inguinalhernie.	keine Taxisversuche.	Herniotomie.
Schnitzler.	Internat. klin. Rundschau 1894.	69jähr. Mann.	7 St.	rechtsseitige eingeklemmte Leistenhernie, 2 faustgroß.	Ja; im warmen Bade reponiert.	
Schnitzler.	dito	47 jähr. Frau.	5 St.	rechtsseitige eingeklemmte Labialhernie. Faustgroß.		Herniotomie
Schnitzler.	Wiener mediz. Wochenschrift 1897. Nr. 34.	42 jähr. Mann.	26 St.	rechtsseitige eingeklemmte Leistenhernie seit 9 Jahren, Faustgroß.		Herniotomie.
Luksch.	Ebenda.	32jähr. Mann.	mehr als 24 St.	linksseitige eingeklemmte Leistenhernie, Kindskopfgroß.		Herniotomie.

blutungen.

Befund während der Operation	Darmblutung	Stenose-erscheinungen	Resultat	Bemerkungen
Im Bruchsack eine 60 cm lange Dünndarmschlinge, deren dem Einklemmungsring benachbartes Ende einen haemorrhagischen Infarkt von 20 cm Ausdehnung zeigt. Anblick des Restes d. Schlinge normal. Der Infarkt endigt in einer Spitze. Im Mesenterium besteht ein hämorrhagischer Infarkt von Dreieckform.	4—5 Stunden nach der Operation 3 bluthaltige Stühle. Menge ungefähr 1 Liter.		Heilung.	
	11 Stunden nach der Operation ein fast reiner Blutstuhl von ungefähr $^3/_4$ Liter. Am folgenden Tag noch einmal ein fast reiner Blutstuhl von $^1/_2$ Liter.		Heilung.	
Dünndarmschlinge zeigt intensiven hämorrhagischen Infarkt von 60 cm Länge; mit bedeutender Menge blutig. Bruchwassers. Darm mit Bücksicht auf die hadellose Beschaffenheit der Serosa reponiert.	12 Stunden nach der Operation drei Stühle mit zusammen ungefähr 1 Liter Blut.		Heilung.	Im Kollaps operiert.
22 cm lange Darmschlinge von braunbläulicher Farbe. Schnürringe sehr ausgesprochen. Ziemlich bedeutende Menge bluthaltigen Bruchwassers.	12 Stunden nach der Operation 4 bluthaltige Stühle.		Heilung.	Vor der Operation Symptome von Kollaps.
2 eingeklemmte Schlingen, die eine 10 cm lang; die andere 40 cm, aufgebläht, dunkelblau. Subseröse Hämorrhag.	Ungefähr 16 Stund. nach der Operation fließt nach einer Eingießung aus dem Rectum eine beträchtliche Menge Blut.		Tod. Ungefähr 12 Std. nach der Darmblutung.	Autopsie: eingeklemmte Schlinge blaurot, mit fibrinösem und eitrigem Belage. In der Bauchhöhle ungefähr

Autor	Publiziert	Alter und Geschlecht des Kranken	Dauer der Einklemmung	Art der Hernie	Taxis?	Operationsmethode
Schnitzler.	Ebenda. Nr. 34.	43 jähr. Mann. Potator.	mehr als 24 Std.	rechtsseitige eingeklemmte Leistenhernie. Seit 20 Jahren faustgroß.		Herniotomie
Luksch.	Wiener klin. Wochenschr. 1898.	31 jähr. Frau	5½ St.	rechtsseitige eingeklemmte Leistenhernie.		Herniotomie
Ullmann.	Wiener mediz. Wochenschr. 1897.	51 jähr. Frau. Atheromatose.	4 Tage.	eingeklemmte eigroße Nabelhernie. (Seit 20 Jahren wiederholt Taxis.)	wiederholt Taxis; zuletzt 2 St. lang.	zuletzt Herniotomie.
Ullmann.	Ebenda.	48 jähr. Mann. Vor 2 Jahren Radikaloperation einer rechtsseitigen Leistenhernie, Bassini. Atheromatöse Arterien.		freie recidivierende rechtsseitige Leistenhernie, besser Bauchhernie. 2 faustgroß.		Radikaloperation
Zamazal.	Wiener mediz. Wochenschr. 1897. Nr. 38.	58 jähr. Frau	15 St.	Seit 15 Jahr. linkss. eingekl. Leistenhernie. Eigroß.	Reposit.-Versuche mißlingen.	Herniotomie.

Befund während der Operation	Darmblutung	Stenose-erscheinungen	Resultat	Bemerkungen
	Patient fällt in Kollaps.			½ Liter blutiger Flüssigkeit. Mucosa der eingekl. Schlinge in braune pulpöse Masse verwandelt. Im Dickdarm ¾ Lit. schwarzen Blutes. Generalis. Peritonitis.
Schlinge 15 cm lang stark mit Blut infiltriert. Schnürfurchen sehr ausgesprochen. Ziemliche Menge blutigen Bruchwassers. Schnürfurchen erholen sich rasch. Reposition.	Ungefähr 24 Stunden nach der Operation 10 blutige Stühle.		Tod nach ungefähr 1½ Tag.	Autopsie: ausgedehnte Nekrose der Mucosa der Flexura iliaca. Allgemeine Peritonitis. Hämorrhagischer Infarkt der rechten Lunge.
dunkelblaue, leicht blutige, 40 cm lange Schlinge mit einigen hämorrhag. Flecken unter der Serosa. Kleine Menge blutig gefärbten Bruchwassers.	Am 16. Tage Ausfluß von ungefähr 150 ccm rein. Blutes. Einige schwarze Stühle.	*)	Heilung.	*) Später wurde der Patient wegen einer 10 cm langen Darmstriktur operiert. Definitive Heilung nach Darmresektion von 20 cm.
Netz und dunkelrote Dünndarmschlinge; nach Lösung der Einklemmung gewinnt sie bald normales Aussehen, und die Schnürringe verschwinden. Reposition. Etagennaht.	6 Tage Wohlbefind. mit Stuhl. 7 Tage nach der Operation fließt aus dem Anus ½ Liter fast reinen Blutes; hernach weitere Blutungen.		Tod 4 Tage nach der ersten Darmblutung.	Autopsie verweigert.
Normale Dünndarmschlinge und Netz, das reseciert wird u. gut unterbunden.	Am 6. Tage nach der Operation allgemeine Anämie mit Blutstühlen. Am folgenden Tage 6 oder 7 Blutstühle, zuerst geronnenes reines Blut, dann flüssiges Blut. 8 Tage lang sehr kritischer Zustand.		Heilung.	Nach der Darmblutung äußerste Anämie.
dunkelrote, stark eingeklemmte Dünndarmschlingen. Tief. Schnürring an der	11 Tage nach der Operation fließt Nachts 1 Liter reinen flüssigen Blutes aus.		Heilung.	Am 12. Tage fließt beim Verbandwechs. aus der Wunde reines Blut; in der

Autor	Publiziert	Alter und Geschlecht des Kranken	Dauer der Einklemmung	Art der Hernie	Taxis?	Operationsmethode
Fikl.	Wiener mediz. Wochenschr. 1895.	67 jähr. Mann	Ungefähr 4 Tage.	linksseitige eingeklemmte Leistenhernie. Eigroß.	vergeblich Taxisversuche.	Herniotomie

Auf Besprechung der Entstehungsweise von Darmblutung während der Einklemmung kann ich hier verzichten, da diese Blutung für meine Zwecke unwesentlich ist.

Darmblutungen nach Aufhebung der Einklemmung erklären sich folgendermaßen:

1. Unterbrach die Einklemmung auf kurze Zeit total oder partiell den arteriellen Zufluß und natürlich auch den venösen Abfluß, ohne zu Darmgangrän zu führen, so konnte sich infolge ungenügender Ernährung eine Destruktion der Capillaren herausbilden und damit nekrotische Prozesse in der zuerst unterliegenden Mucosa. Infolge dieser Destruktion kann nach Lösung des einklemmenden Ringes ein hämorrhagischer Infarkt entstehen und so schließlich Blutung in den Darm.

Diese Ätiologie (Auffassung Schnitzler) hält Kukula für möglich; glaubt aber, daß sie für keinen bis jetzt beobachteten Fall zutreffe, weil jeder Zeichen stattgehabter venöser Stauung (Bruchwasser usw.) aufweise, was bei fehlendem arteriellen Zufluß nicht der Fall sein könnte. Kukula hat kaum ganz recht, denn es ist, glaube ich, zu berücksichtigen, daß ja anfänglich venöse Stauung bei erhaltener arterieller Zufuhr bestehen und ihre Folgen sich ausbilden konnten und dann erst noch der arterielle Zufluß ganz ausbleiben und nun diese Ätiologie sich geltend machen konnte.

2. Der arterielle Zufluß war während der Incarceration nicht

Befund während der Operation	Darmblutung	Stenose-erscheinungen	Resultat	Bemerkungen
eintretend. Schlinge. Viel Bruchwasser. Reposition, Etagennähte und Drain.	Blutausfluß aus dem Rectum wiederholt sich noch dreimal in derselben Nacht. Am folgenden Tage 3 blutige Stühle.			Ileocoecalgegend besteht ein Tumor, der in den letzten 24 Stunden erschienen ist.
Dunkelrote Dünndarmschlinge; 18 bis 20 cm lang. 2 sehr ausgeprägte Schnürfurchen.	Am 16. Tage nach der Operation Stuhl, bestehend aus schwarzroter, pulpöser Masse; ungefähr 1/2 Liter. Am folgenden Tage noch einige Stühle vom nämlichen Aussehen.		Heilung.	

unterbrochen, wohl aber der venöse Abfluß. Es kam zu mehr oder weniger hochgradiger venöser Stauung, eventuell bis zu hämorrhagischem Infarkt oder gar bis zur Blutung in den Darm schon während der Einklemmung.

Nach Lösung der Einklemmung kehrt im günstigsten Fall alles zur Norm zurück, indem nur eine mehr oder weniger ausgesprochene Exfoliation der Mucosa entsteht, die sich vielleicht auch noch ganz erholt.

In weniger günstigen Fällen, wegen längerer Dauer der venösen Stase und des hämorrhagischen Infarktes, bilden sich tiefere nekrotische Prozesse aus, die infolge Infektion und Intoxikation von der ulcerierten Mucosa her leicht entzündliche Stenosen des Darms herbeiführen können. Wenn in solchen Fällen die Circulation in den kleinen Ästchen nnd Capillaren des Darms wegen des durch den hämorrhagischen Infarkt gesetzten Hindernisses oder wegen der Zerstörung (Erosion) der Capillaren sich nicht wieder herstellen kann, kann daraus die Entstehung oder Fortsetzung der Diapedesis roter Blutkörperchen folgen, d. h. die Entstehung oder Fortsetzung der Blutung in den Darm.

3. In den schwersten Fällen endlich, die wahrscheinlich die wichtigsten sind für die Entstehung von Darmblutungen nach Reposition eingeklemmter Hernien, können die durch Compression hervorgerufenen Schädigungen der Venenwände nach Lösung der Einklemmung leicht endgültige Thrombose der Hauptvene oder vieler Venen der eingeklemmten Schlinge veranlassen, gefolgt von Bildung

oder Verstärkung eines hämorrhagischen Infarktes des Darmes und des Mesenteriums, welcher Infarkt seinerseits, wenn es sich um eine Schlinge von größerer Ausdehnung handelt, eine mehr oder weniger reichliche Blutung hervorrufen oder verstärken kann.

Der hämorrhagische Infarkt, in den alle drei Atiologien zusammenlaufen als in die unmittelbare Ursache der Blutung in den Darm, braucht also namentlich bei Atiologie 3 zur Zeit der Lösung der Einklemmung noch nicht vorhanden zu sein. Er kann sich ganz gut erst nach der Reposition bilden; selbst bei Einklemmung von kurzer Dauer, die stark genug war, die feinen Venenwände zu schädigen, so daß sich nach der Reposition in ihnen Thrombosen bildeten, welche Ursache des Infarktes und der Enterorrhagie werden bei Ausbleiben baldiger Collateralcirculation, z. B. wenn die Thrombose sich auf Circulation begünstigende Anastomosen ausbreitete.

Hier möchte ich eine die Darmstenosen betreffende Überlegung einfügen:

Gesetzt den Fall, es genüge diese Schädigung der Venenwände, d. h. die nach der Reposition auftretende Thrombose eventuell auch als letztes Glied in der Kette der Veränderungen secundäre Darmstenose hervorzurufen, so ist leicht verständlich, daß nicht einmal die Befolgung der namentlich von Kocher immer aufs dringendste empfohlenen Vorsichtsmaßregel, vor der Reposition eines eingeklemmten Bruches genau nach wiedergekehrter Peristaltik und vorhandener Pulsation am geschädigten Darm und dessen Mesenterium zu sehen, mit absoluter Sicherheit vor einer Spätstenose schützt.

Durchgeht man alle Möglichkeiten, die zum Auftreten secundärer Blutungen führen könnten, so möchte man sich wundern, daß solche nicht in sehr viel mehr Fällen beobachtet wurden. Sicherlich blieben viele unbeobachtet. Fast alle Hernien betreffen ja den Dünndarm, und in den nur selten gründlich kontrollierten Stühlen erscheint der Blutfarbstoff durch den langen und bakteriell und chemisch einflußreichen Weg stark verändert. Dazu kommt, daß es sich meist doch nur um recht mäßige Blutungen handelt, die deswegen um so leichter unbeachtet bleiben.

Andrerseits besteht kein Zweifel, daß die secundären Darmblutungen nach Reposition eingeklemmter Hernien doch lange nicht so häufig vorkommen, als man zu glauben versucht sein könnte bei so großen Chancen für starke Compression der Venen und für die Entstehung eines hämorrhagischen Infarktes oder nekrotischer Prozesse oder Thrombose.

Die relative Seltenheit beruht auf der Anordnung der Gefäße im

Mesenterium und Darm. Infolge der zahlreichen Communicationen des Venensystems ist es wahrscheinlich recht selten, daß in diesem System in der eingeklemmt gewesenen Schlinge die Circulation vollständig unterbrochen wird, so daß die sich bildende Thrombose einen vollständigen Unterbruch der Circulation des venösen Blutes in einer gewissen Schlinge zur Folge hätte.

Entstehung der Spätstenosen.

Von den Autoren, die sich mit der Frage der Entstehung der Spätstenosen nach Reposition eingeklemmter Brüche beschäftigt haben, sprechen sich einige, besonders Garré, dahin aus, es seien hauptsächlich zwei Arten von sekundären Narbenstenosen auseinander zu halten:

1. Circuläre, scharf abgegrenzte Schnürfurchen mit klappenartig vorspringender Schleimhaut. Sie entstünden aus den Dekubitusgeschwüren der Serosa der Schnürringe des eingeklemmten Darmes und wären als äußere oder peritoneale Darmstrikturen zu bezeichnen.

Hier wären wohl auch die Stenosen durch knäuel- oder S-förmige Verwachsungen der Darmschlingen einzureihen.

2. Kanalförmige Narbenstrikturen ohne Schleimhautauskleidung. Sie seien die Folge einer ausgedehnten Schleimhautnekrose der eingeklemmten Darmschlinge. Garré möchte sie innere Narbenstenosen nennen.

Diese Einteilung in innere und äußere Narbenstenosen angewendet, auf die Stenosen nach Reposition eingeklemmter Hernien, möchte ich auf Grund der vorliegenden Beobachtungen lieber aufgeben, da die derselben zugrunde liegenden Auffassung von der Entstehung der „äußern" Narbenstenosen sich im einzelnen Falle nicht genügend einwandsfrei nachweisen läßt, um als Einteilungsprinzip dienen zu können.

Es dürfte außer sämtlichen kanalförmigen Stenosen auch der größte Teil der ringförmigen Stenosen zurückzuführen sein auf einen in erster Linie die Mucosa bis zur Zerstörung schädigenden Prozeß, der von der geschädigten oder zerstörten Mucosa je nach Umständen bis auf die Serosa, also bis auf das Peritoneum übergreift.

Ferner glaube ich, überall da, wo ring- oder kanalförmige Stenosen kompliziert sind mit Verwachsungen der Schlingenschenkel, kann die Verwachsung bedingende lokale adhäsive Peritonitis ebenfalls durch die Darmwand hindurch von der Mucosa aus entstanden sein. Daß aber andrerseits Verwachsung von Schlingenschenkeln begünstigt oder allein verursacht sein kann durch primär von der

Serosa ausgehende entzündliche Veränderungen, soll damit nicht bestritten werden.

Es ist vielmehr zuzugeben, daß ausnahmsweise nicht nur Verwachsung und Abknickung von Schlingenschenkeln, sondern auch eine eigentlich ringförmige Darmstenose, eine „äußere Stenose" im Sinne Garrés zu stande kommt durch primär in der Serosa und nicht von der Mucosa aus entstandene kleinzellige Infiltration der Darmwand, gefolgt von narbiger Schrumpfung. Auf diese Entstehungsart dürfte man mit einiger Wahrscheinlichkeit in denjenigen spärlichen Fällen schließen, wo ausdrücklich erhaltene Schleimhaut im Niveau der Stenose notiert wird (Fall Raoult). Immerhin ist auch da noch einwendbar, daß die im Zeitpunkt der Stenosenoperation in der Stenose vorhandene Darmschleimhaut nicht ausschließt, daß die Schleimhaut unmittelbar nach der Einklemmung stark geschädigt oder zerstört war und sich nachher von der Nachbarschaft her restituierte, während der Entzündungsprozeß von ihr aus peripher fortgeschritten war bis auf die durch die Einklemmung ursprünglich weder ulcerierte noch zur Entzündung gebrachte Serosa.

Demnach wären weitaus die meisten Stenosenfälle meiner Kasuistik sicher den im Sinne Garrés „innern" Narbenstenosen zuzuzählen, und für den kleinen Rest besteht nicht geringe Wahrscheinlichkeit, daß auch bei ihnen die zur Stenose führenden Veränderungen ursprünglich von der Mucosa ausgingen.

Was die tatsächlichen Veränderungsbefunde in den verschiedenen Fällen von Spätstenose anbetrifft, so wurden dieselben in dem Abschnitt über pathologische Anatomie wiedergegeben. Es erwies sich als wünschenswert zur Gewinnung eines einheitlichen Gesichtspunktes für die Betrachtung der Zustände, dort auch schon die Genese dieser Zustände darzulegen. In den Abschnitten über Natur der Veränderungen bei den ring- und bei den kanalförmigen Stenosen sind die meines Erachtens richtigen Grundsätze gewissermaßen als selbstverständlich aufgestellt ohne Heranziehung von Tatsachen, Beobachtungen, Tierversuchen, die für ihre Richtigkeit sprechen und die Bedingungen der Genese detaillierter hervortreten lassen.

Das sei hier nachgeholt.

Wesentlich für die Entstehung unserer Stenosen sind die durch die Einklemmung verursachten abnormen Circulationsverhältnisse in den Darmwandschichten, und zwar wirken, wie auch Garré angibt, Circulationsstörungen zuerst auf die Mucosa. Es scheint nämlich, daß die epithelialen Gewebe schon an und für sich eine geringere physiologische Widerstandsfähigkeit besitzen. Zudem sind nach ge-

nauen Experimentaluntersuchungen Reichels Muscularis und Serosa inbezug auf Kollateralcirculation günstiger gestellt als die Mucosa.

Schon Kukula in seiner Besprechung der Ursache von Darmblutungen sagt:

Ulcerationen eines Teiles der Mucosa der eingeklemmten Hernie in größerer oder geringerer Ausdehnung können verursacht sein:

a) durch Gangrän der Mucosa, eintretend infolge totaler Darmischämie in Fällen sehr intensiver Einklemmung von kurzer Dauer.

b) durch Nekrose der Mucosa infolge Stauung des venösen Blutes in Fällen sehr intensiver Einklemmung von kurzer Dauer oder in Fällen leichter aber lang dauernder Einklemmung.

c) durch Nekrose der Mucosa nach einer Thrombose der Venen, die sich nach der Kompression entwickelt und sich auf eine gewisse Partie des Darmes ausdehnt.

Keine dieser Hypothesen sei erwiesen, sagt Kukula; am meisten Wahrscheinlichkeit für sich habe die Thrombose.

Durch Experimente stellte Maaß fest, daß beim Kaninchen venöse Stauung bei erhaltener arterieller Zufuhr nie genüge, die Mucosa total nekrotisch werden zu lassen; nur das oberflächliche Darmzottenepithel geht zu grunde, während in der Tiefe die Mucosa, so z. B. das Drüsenepithel, erhalten bleibt, so daß sich von dort aus die Mucosa ad integrum restituieren kann.

Nur die vollständige Ischämie führt nach diesen Kaninchenversuchen zu vollständiger Nekrose der Mucosa. Dauert aber die Ischämie irgendwie längere Zeit, so geht nicht nur die Mucosa, sondern auch die peripheren Schichten zu grunde und es kommt zur Perforation oder Totalnekrose, nicht zur Stenose.

Zu der Mucosanekrose kommt immer auch die Infektion vom Darminhalt her.

Oberflächlicher Epitheldefekt der Mucosa durch venöse Stauung plus Infektion genügen beim Kaninchendarm nicht zu dauernder nichtrestituierbarer Schädigung.

Vollständiger Mucosadefekt durch kurz dauernde Ischämie plus Infektion dagegen stellen eine irreparable Schädigung dar, die Narbenstenose zur Folge hat.

Verwachsungen der Därme unter sich und mit den Nachbarorganen stellen bei allen Versuchen, auch nach kurzdauernden, leichten Ernährungsstörungen (venöse Stase) einen konstanten Befund dar. Für die Frage der Narbenstenosen haben die Verwachsungen insofern Interesse, als sie zur Verengerung des Darmlumens noch ein weiteres, die Kotpassage erschwerendes Moment hinzufügen

Soweit die Resultate der Maaßschen Versuche am Kaninchen. Diese Ergebnisse dürfen natürlich nicht ohne weiteres als absolut zutreffend für den Menschen angenommen werden. Wir wissen zur Stunde nicht genau, welche Art und welcher Grad von Circulationsstörung das Zustandekommen derjenigen Mucosaschädigung bedingt, welche beim Menschen Spätstenose des Darms nach behobener Bruucheinklemmung zur Folge hat. Sicher ist, daß es Grenzgrade sind, zwischen denjenigen Schädigungen, die erfahrungsgemäß zur Totalnekrose der Darmwand führen, und denjenigen, die sämtlichen Darmwandschichten gerade noch gestatten, sich nach Lösung aus der Einklemmung vollständig zu erholen, resp. ohne Narbenbildung zu restituieren. Deshalb wird es wahrscheinlich, daß die von Maaß für den Kaninchendarm gefundenen Bedingungen der Stenose annähernd auch Voraussetzung der Stenosenbildung beim Darme des Menschen sind.

Abgesehen von der mechanischen Schädigung der Darmwand ist die vom Darminhalt ausgehende Infektion und entzündliche Infiltration successive der Mucosa, der Muscularis und der Serosa natürlich auch beim Menschen wie beim Maaßschen Tierversuch von nicht zu unterschätzender Bedeutung für die Zerstörung normalen Gewebes der Darmwand und Ersetzung desselben durch Narbengewebe.

Nach Maaß führt einzig ein vollständiger Mucosadefekt infolge kurzdauernder Ischämie plus Infektion zur Stenosenbildung. Bloße venöse Stauung irgend welchen Grades plus Infektion der infolge dieser Stauung nur oberflächlich defekten Mucosa genügte bei seinen Versuchen nicht. Wir werden gleich die Frage zu untersuchen haben, ob kurzdauernde Ischämie plus Infektion unter allen Umständen und auch beim menschlichen Darm die einzige Ursache der Stenosenbildung sei.

Kukula betrachtet Thrombenbildungen in den Gefäßen der Darmwand und des Mesenteriums als eine der wichtigsten Ursachen von Spätblutungen in den Darm. Maaß spricht sich nicht aus über den Einfluß der Thrombose auf die Entstehung von Spätstenosen, entweder weil ihm seine Tierversuche nicht Gelegenheit gaben zu darauf bezüglichen Beobachtungen, oder weil er die Thrombose als sekundäre Erscheinung nicht in gleiche Linie mit den unmittelbarsten Folgen der Einklemmung, wie es kurzdauernde Ischämie oder venöse Stase sind, stellen wollte.

Es ist aber nicht daran zu zweifeln, daß die Thrombose wie für die Spätblutungen, so auch für die Spätstenosen von Bedeutung ist.

Thromben entstehen öfter auch nach rasch gehobener Einklem-

mung in den durch die Einklemmung mechanisch geschädigten kleinen Gefäßen der Darmwand, vorab der Mucosa. Die Mucosa, relativ arm an Gefäßen, verfällt leicht der Nekrose, je nach Ausbreitung der Thromben in kleinerem oder in größerem Bezirke, bakterielle Entzündungserreger vom Darminhalt gelangen in die Darmwand, und die Bedingungen für den zu sekundärer Stenose erforderlichen Grad von Mucosaschädigung und kleinzelliger Infiltration können erfüllt sein.

Ich halte es deswegen für wahrscheinlich, daß in Wirklichkeit nicht nur ein vollständiger Mucosadefekt infolge kurzdauernder Ischämie plus Infektion (Maaß) zur Stenosenbildung führen kann, sondern daß unter Umständen auch ein Grad von Einklemmung, der nur zur Stauung und nicht zu Ischämie führt, ausreicht. Dieser Grad von Einklemmung vermag ja immerhin kleinste Blutgefäße der Darmwand so zu schädigen, daß es darin nach der Reposition zu Thrombenbildung kommt. Nun sind die Folgen unberechenbar. Gewöhnlich tritt allerdings dank vikariierender Collateralen restitutio ad integrum ein. Ausnahmsweise einmal aber mögen die Tromben so gelegen sein oder so sich ausbreiten, daß gerade das für die vikariierende Blutversorgung wichtigste Gefäß mitbetroffen wird; dann dürfte hämorrhagischer Infarkt und Darmblutung die nächste Folge sein (siehe Abschnitt über sekundäre Darmblutung) und je nach der Größe des zerstörten Mucosabezirks und Schädigung peripherer Darmwandschichten wird es unter Mitwirkung der öfter erwähnten Infektion eventuell zu einer Spätstenose kommen.

Maaß leitet die Seltenheit sekundärer Darmstenosen ab von der Seltenheit einer kurzdauernden Ischämie, die nur gerade die widerstandsschwächsten centralsten Darmwandpartien und nicht damit auch die peripheren zur Nekrose bringt. Ist außer der Maaßschen Ischämie auch Thrombenbildung nach Stauung eine Ätiologie sekundärer Stenose, auch dann ist ihr seltenes Vorkommen wohl verständlich und zwar deswegen, weil die ebenfalls subtilen Bedingungen dieser Entstehungsart selten genug erfüllt sein können.

Und wenn schließlich eine Spätstenose entstanden ist, so fragt es sich erst noch, ob sie im stande sein wird, dauernde Erscheinungen zu machen.

Namentlich Haasler hat darauf hingewiesen, wie sehr der Darm geneigt ist, durch compensatorische Hypertrophie des zuführenden Abschnittes den Durchtritt seiner Contenta durch die Stenose zu ermöglichen und diese Stenose bis zu einem die Passage kaum mehr behindernden Lumen zu erweitern.

Bei stärker ausgebildetem geschrumpften Narbengewebe reicht

diese Selbsthilfe allerdings nicht aus; bei älteren und schwächlichen Individuen bringt der zuführende Darmteil nicht hinreichende compensatorische Kraft auf, und ganz besonders ungünstig für die Überwindung des Hindernisses liegen die Verhältnisse bei doppelter Stenose oder bei Stenose kombiniert mit Verwachsung und Abknickung der Schlingenschenkel. Diese letztere Kombination sowie die Veränderungen im zuführenden Schenkel werden noch besonders zu besprechen sein.

Die Voraussetzungen der sekundären Darmstenose sind gleichzeitig Voraussetzungen, wenn auch nicht die einzigen, der sekundären Darmblutung. Aus meiner Casuistik geht nicht hervor, daß Blutung häufig der Stenose vorangeht. Wahrscheinlich ist dies dennoch der Fall, da Dünndarmblutungen leicht übersehen werden, wie früher schon betont wurde.

Der Fall Luksch meiner Casuistik ist ein ausnahmsweise prägnantes Beispiel von sekundärer Darmblutung gefolgt von sekundärer Darmstenose.

Der Fall Maaß mit dem mikroskopischen Befund alten Blutfarbstoffes in der Darmwand, deren Mucosa weg ist, weist auf die Wahrscheinlichkeit einmal stattgehabter Darmblutung, und im Falle Schnitzler der Spezialcasuistik der Darmblutungen wäre es bei längerem Leben des Patienten infolge der ausgedehnten Nekrose der Mucosa höchst wahrscheinlich zu sekundärer Darmstenose gekommen.

Die Befunde am zuführenden Darmteil erklären sich ohne weiteres als Folgen der Stenose an dessen peripherem Ende. Es handelt sich um die verschiedenen Grade der Dilatation oder der Hypertrophie; zumeist um eine Combination von Dilatation und von Hypertrophie der Muscularis. Bei sonst gesunden Individuen von kräftiger Konstitution kann bei nicht allzu derber oder langer Stenose die Hypertrophie der Darmmuscularis eine wirklich compensierende werden, so daß nach den bereits angeführten Beobachtungen Haasslers die Stenose keine oder nur vorübergehende klinische Erscheinungen macht. Die Frage, ob solche Compensation häufig eintrete, ist schwer zu beantworten; Haasler ist geneigt, sie zu bejahen. Die Stenose seines Falles in meiner Casuistik war ohne klinische Erscheinungen geblieben.

Caird beobachtete unmittelbar über dem Schnürring deutliche Ulceration; Godin eine Perforation 1 Zoll oberhalb der obern Stenose. Baisch sah eine Reihe oberflächlicher Distensionslücken im enorm dilatierten Darmteil oberhalb der Stenose. Am zutreffendsten wird

man Ulcerationen der Mucosa im dilatierten zuführenden Darmteil als Kochersche Dehnungsgeschwüre erklären.

Der abführende Darmteil zeigte in keinem Falle wesentliche Veränderungen. Seiner Leerheit und Unätigkeit entspricht Zusammengefallensein und etwa einmal ein leichter Grad von Inaktivitätsatrophie.

Auf die Bedeutung von Verwachsung und Abknickungen der Darmschlingen für das Zustandekommen sekundärer Stenosen wurde in dieser Arbeit wiederholt schon hingewiesen. Dieser Bedeutung wurde von vornherein Rechnung getragen in der Gruppeneinteilung der Casuistik. Es ist auch auseinandergesetzt worden, daß zum mindesten ein Teil dieser Verwachsungen Folge ist von Entzündung, die ursprünglich von der defekten Mucosa ausging. In anderen Fällen mag die zur Verwachsung führende Entzündung primär gleich die Serosa ergriffen haben, z. B. infolge mechanischer Schädigung bei Taxisversuchen, oder es haben endlich beide Ursachen mitgewirkt.

Sind aus diesem oder jenem Grunde Verwachsungen der Darmschlingen einmal entstanden, so stellt schon jede daraus resultierende scharfe Abknickung des Darmrohrs eine Stenose dar. Es ist nicht sicher festgestellt, ob die Fälle Kummer und de Quervain in diese Kategorie gehören, oder ob auch sie wie die übrigen Verwachsungsfälle kombiniert waren mit eigentlicher ring- oder kanalförmiger Narbenstenose. Der Operationsmodus, Enteroanastomosenbildung, gab nicht Gelegenheit, die Lumina der in Frage kommenden Darmknäuel zu untersuchen.

Bei eigentlich narbigen Verengerungen wirkt die Vergesellschaftung mit Abknickung infolge knäuel- oder S-förmiger Verwachsung der Schlingenschenkel ungünstig auf die Möglichkeit der Compensation der Stenose. Manche Verengerung des Darmlumens, die als reine ringförmige Stenose überwunden und vielleicht allmählich ausgeglichen worden wäre (Haasler), mag nur infolge der fatalen Komplizierung mit Verwachsungen zur Notwendigkeit chirurgischen Eingreifens ühren.

Nicht ganz klar in Bezug auf die Art der Entstehung des konstatierten Befundes ist der Fall Baisch (35 j. M.).

Ein stark hypertrophiertes Dünndarmstück mündet mit weitem Lumen, dessen Grenzen durch einen Schleimhautsaum scharf gezeichnet sind, in die Wandung der von Mesenterium und Peritoneum parietale begrenzten Abszeßhöhe ein. Darauf folgt die kanalförmige Stenose, die mit kleinfingerdicker Öffnung aus der Abszeßhöhle austritt. Mir scheinen zwei Möglichkeiten der Entstehung gegeben.

Entweder ist nach Ausbildung der Stenose oberhalb derselben ein Kochersches Dehnungsgeschwür zur Perforation gekommen mit abgegrenzter Peritonitis als Folge. Es würde dann also die Perforationsstelle dem zuführenden Darmteil angehören. Oder aber eine Strecke des eingeklemmten Bruches war schon durch die Einklemmung so sehr geschädigt, daß nicht nur die innern, sondern auch die äußern Darmwandschichten zu Grunde gingen, doch nicht so rapid, daß sich nicht zur Verhütung allgemeiner Peritonitis Adhäsionen mit benachbartem Netz und Peritoneum parietale hätten bilden können. Die daran anschließende Strecke des eingeklemmt gewesenen Darmteils war durch die Einklemmung etwas weniger geschädigt, so daß es dort nicht zur Zerstörung der ganzen Darmwand kam, sondern zur eigentlichen kanalförmigen Stenose. Ist die zweite Art der Erklärung zutreffend, so wäre also dieser Baischsche Fall ein interessanter Übergangsfall, bei dem es in ein und demselben eingeklemmt gewesenen Darmstück eine kleine Strecke weit gerade noch zur vollständigen Nekrose der Darmwand mit lokalisierter adhäsiver Peritonitis kam, eine weitere Strecke bei nicht vollständiger Nekrose der Darmwand zu kanalförmiger Stenose. Wahrscheinlich entspräche dann die perforierte Stelle einem Schnürring.

Therapeutische Schlüsse.

1. Zur Prophylaxe.

Die Gefahr der Spätstenose ist ein Grund unter vielen, die es notwendig erscheinen lassen, bei eingeklemmten Hernien auf irgendwie forcierte Taxisversuche zu verzichten und lieber die Herniotomie zu wählen, welche die Möglichkeit schafft, den Zustand des eingeklemmten Darmes zu kontrollieren.

Schon zur Vermeidung der Reposition eines nachher perforierenden Darmstückes ist Erfahrung des Operierenden und peinliche Aufmerksamkeit desselben auf den Zustand des Darms, namentlich auf dessen Circulationsverhältnisse und die Circulationsverhältnisse im zugehörigen Mesenterium notwendig. Kocher legt deshalb neben der Peristaltik auf die Erhaltung der Pulsation in den Arterien des betreffenden Mesenterialabschnittes ganz besonderes Gewicht. Die Berücksichtigung dieser Zeichen schützt vor der Reposition einer nachher der Perforation oder ausgedehnten Gangrän anheimfallenden Darmschlinge. Meist wird damit auch eine Spätstenose vermieden. Doch nicht immer; das lehrt der zuverlässig beobachtete Fall de Quervain, in welchem Spätstenose auftrat, während doch alle Be-

dingungen zu vollständiger Wiederherstellung erfüllt schienen. Bedenkt man die Tatsache, daß die Veranlassung zu nachträglicher Stenosenbildung fast ausnahmslos von der sehr empfindlichen und viel leichter als die peripheren Darmwandschichten zur Nekrose zu bringenden Mucosa ausgeht, so begreift man die Schwierigkeit einer absoluten Prophylaxe. Wohl gibt es Bedingungen, deren äußerlich konstatierbare Erfüllung gegen Perforation sämtlicher Darmwandschichten garantiert; wie soll man aber nach gehobener Einklemmung den Zustand speziell der Mucosa sicher beurteilen können! Der vereinzelt gemachte Vorschlag einer Kontrollincision bis auf die Mucosa ist ohne weiteres zurückzuweisen. Logischerweise müßte man diese Incision in jeden eingeklemmten Darm machen, und die Summe der dadurch gesetzten Gefahren stünde in keinem Verhältnis zu der absolut und relativ geringen Häufigkeit der Spätstenose. Zudem würde im Zeitpunkt der Herniotomie nicht einmal die direkte Besichtigung der Mucosa ein sicheres Urteil darüber garantieren, ob Spätstenose auftreten werde oder nicht. Denn zu jener Zeit wüßte man nicht, ob gewisse Grade nachweisbarer Defekte der Mucosa von dieser doch noch ohne Narbenbildung ersetzt würden, und andrerseits könnten trotz scheinbar so gut wie intakter Mucosa doch Thrombosen im Weiterschreiten begriffen sein, die schließlich doch ausgebreitetere Ulceration der Mucosa und Spätstenose zur Folge hätten.

Man wird gut tun, die Gefahr der Entstehung einer Spätstenose dadurch auf ein Minimum zu reduzieren, daß man unter keinen Umständen eingeklemmt gewesene Darmschlingen reponiert, deren vollständige Erholungsfähigkeit schon bei äußerlicher Beobachtung etwas zweifelhaft erscheint. Verbietet sich in solchem Falle die Reposition eigentlich schon wegen der Gefahr der Gangrän und Perforation, so muß der Gedanke an die schon bei nicht ganz so durchgreifenden Schädigungen auftretenden Spätstenosen erst recht dahin bestimmend wirken, daß man im Zweifelsfalle operativ eingreift, d. h. je nach Umständen reseziert, einen Anus praeter naturam anlegt oder wenigstens den Darm für 24 Stunden vorlagert zum Zwecke sicherer Beobachtung. Welches von diesen Verfahren einzuschlagen ist, hängt vom Kräftezustand des Patienten und von den äußeren Operationsbedingungen ab.

2. Zur Therapie.

In der klinischen Besprechung der Fälle wurde die für sekundäre Darmstenose nach Reposition eines eingeklemmten Bruches sprechende Symptomenfolge klargelegt.

Treten die Erscheinungen in der dort beschriebenen Weise ein, so nützt es nichts, längere Zeit mit Zuwarten hinzubringen. Wenn auch die Situation in den meisten Fällen anfänglich keine dringende ist, so bessert sich doch der Zustand nach einigen Wochen nicht mehr.

Natürlich ist in den ersten Tagen abzuwarten, so lange es sich um rein funktionelle Störungen handeln kann. Reichliche Klysmen werden in letzterem Falle genügen, um die gewünschten Entleerungen zu erreichen. Bestehen aber die Erscheinungen von relativem Darmverschlusse weiter, die Periode überdauernd, während der eine funktionelle Störung angenommen werden kann, so kann es sich nur um eine anatomische Verengerung handeln. Mit dieser Diagnose ergibt sich für den Chirurgen die Pflicht einzugreifen, da, wie wir oben gesehen, mit Zuwarten nichts zu erreichen ist.

Nach dem heutigen Stand von Erfahrung und Technik wird man als Operationsmethode zur Beseitigung der sekundären Stenosen die Enteroanastomosenbildung oder die Resektion wählen. Meist dürfte die Enteroanastomose genügen; denn vorausgesetzt, daß man die Anastomosen weit genug macht, wirkt sie eben so sicher, wie die Resektion und ist dabei einfacher.

Ein wissenschaftlicher Vorteil der Resektion vor der Enteroanastomose ist der, daß das resezierte Stenosenstück makroskopisch und mikroskopisch in seiner ganzen Ausdehnung auf allen Querschnitten untersucht werden kann. Auch praktisch ist das nicht ganz ohne Bedeutung, indem durch diese Untersuchung jeder Zweifel über die Natur der Stenose gehoben wird.

In einem ansehnlichen Bruchteil der bis jetzt beobachteten Fälle wurde die Resektion ausgeführt und zwar immer mit gutem Erfolge. Differenzen in der Lumenweite des gewöhnlich dilatierten zuführenden und des nicht dilatierten abführenden Schenkels können für die Resektion genügend ausgeglichen werden durch schräge Schnittführung im abführenden Schenkel, wenn man nicht Schluß der beiden Enden und seitliche Anastomose vorzieht. Auch hier ist wie bei der gewöhnlichen Enteroanastomosenbildung darauf zu achten, daß die Anastomosenöffnungen lang genug gemacht werden, um einer nochmaligen Stenosierung vorzubeugen.

Wäre der allgemeine Kräftezustand des Patienten ein so schlechter, daß man einen irgendwie längeren Eingriff nicht mehr wagen dürfte, oder wären bei dringender Indikation zum Eingriff Hilfspersonal und Operationsmaterial unzureichend, so müßte man sich dazu entschließen, einen Anus praeter naturam anzulegen, um dann später unter günstigeren Verhältnissen die Resektion oder Enteroanastomose anzuschließen.

Enteroanastomosenbildung oder Resektion eventuell nach vorgängiger Bildung eines Anus praeter naturam reichen für alle Fälle von Spätstenose nach Reposition eingeklemmt gewesener Brüche aus.

Andere Verfahren, wie z. B. das seiner Zeit von Molard angewandte und jüngst von Baisch wieder empfohlene: Längsincision in die stenosierte Darmpartie, darauf Quernaht, sollten trotz der zum Teil befriedigenden damit erzielten Resultate nicht wieder aufgenommen werden, weil dadurch das narbig retrahierte, stenosierte Darmstück weder entfernt noch ausgeschaltet wird, so daß späteres Wiederauftreten von Stenosenerscheinungen nicht völlig ausgeschlossen ist.

XVI.

Aus der chirurgischen Abteilung des Spitales in Chaux-de-Fonds.
Oberarzt Dr. F. de Quervain.

Beitrag zu der Frage von den primären Muskelangiomen.

Von

Dr. H. Sutter.

(Mit Tafel III.)

Die Zahl der bis heute beschriebenen primären Muskelangiome ist eine relativ noch sehr kleine, insofern wir darunter nur jene Angiome verstehen, die sich im Muskel, bezw. im Perimysium zwischen den Muskelfasern entwickeln. Einmal besteht eine gewisse Unklarheit, wenn wir die älteren Angaben hinsichtlich ihres Ausgangspunktes betrachten; denn oft bieten die erst sekundär in die Muskeln, namentlich in kleinere eingewachsenen, aber außerhalb derselben z. B. in der Haut entstandenen Angiome auf mikroskopisch aus dem Zusammenhang gelösten Schnitten das ganz gleiche Bild, wie die primär entstandenen; andererseits ist es auch bei den bis heute publicierten, zum Teil klassischen Fällen mangels einer genauen pathologisch-anatomischen Beschreibung nicht immer festzustellen, ob es sich wirklich um ein Angiom gehandelt hat. Die noch herrschende Unsicherheit in der Deutung dieser Geschwülste ergibt sich am besten aus dem Umstande, daß Borst aus den neuesten eingehenden Angaben Honsells eher auf ein gefäßreiches Fibrom, als auf ein Angiom schließt. Ich habe deshalb auf Veranlassung meines früheren Chefs, Herrn Doc. Dr. F. de Quervain, gesucht, die bis heute beschriebenen primären Angiome der Muskeln zusammenzustellen, um eine auch in histologischer Hinsicht möglichst vollständige Übersicht über diese Geschwulstform zu erhalten. Zu den nach Ausschaltung der zweifelhaften Fälle [1]) sich auf ca. 40 Beobachtungen belaufenden

1) Fälle von Kombinatien von kutanem und muskulärem Angiom, wie der von Pilger (Vitch. Archiv 165) wurden nicht gerechnet, da der Ausgangspunkt

bisher beschriebenen Muskelangiomen füge ich 5 neue Fälle hinzu. Drei derselben wurden von Herrn Dr. de Quervain beobachtet und veranlaßten ihn ihres histologischen Baues wegen, mir die Bearbeitung derselben zu übertragen. Einen weitern Fall erhielt ich durch Vermittlung von Herrn Dr. de Quervain von der chirurgischen Universitätspoliklinik in Bern und einen 5. Fall durch Vermittlung von Herrn Dr. Ruppanner aus dem Kantonspital Glarus (Herrn Dr. Fritzsche). Vier Fälle wurden einer genauen pathologisch-anatomischen Untersuchung unterzogen und ließen dabei allerlei bemerkenswerte Besonderheiten erkennen. Besonders wichtig zeigten sich die drei erstgenannten Beobachtungen zum Studium der Frage von der Wucherung der glatten Muskulatur in Muskelangiomen, wie sie von Muscatello und Honsell beschrieben wurden. Ich beginne mit der Mitteilung dieser 5 neuen Beobachtungen.

I. Fall, aus der Poliklinik in Bern:

Fritz W., 2½ Jahre alt, kleine Muskelgeschwulst im linken Thenar. Am 31. Januar 1902 von Dr. Arnd unter Esmarch excidiert. Geschwulst kaum bohnengroß, weißlich, narbig aussehend. Dann Recidiv beinahe walnußgroß, das am 17. November 1902 von Dr. Arnd excidiert wird. Über letzteres ist ein Befund im pathologischen Institut in Bern vorhanden. Das histologische Bild des Recidivs ist übrigens dasselbe wie dasjenige des primären Tumors. (Nach gütiger Mitteilung des damaligen I. Assistenten des Instituts, Herrn Prof. Howald.)

Histologischer Befund:

Auf einem nach van Gieson gefärbten Schnitte sieht man eine kleinere Anzahl von gestreiften Muskelfasern in Quer- und Längsrichtung sich zwischen ziemlich stark entwickeltem Bindegewebe hinziehen. Dieses, sehr zahlreiche Kerne aufweisende Bindegewebe zeigt eine Menge von kleineren und größeren Querschnitten durch Blutgefäße, die sich auf den nach Weigert gefärbten Präparaten meistens als Arterien und Capillaren erweisen. Sehen wir uns zunächst die Arterien näher an, so erkennen wir an dem zahlreichen Auftreten der elastischen Fasern sofort eine sehr starke Verdickung ihrer Wandungen, die an einzelnen Orten so stark ist, daß das Lumen des Gefäßes ganz verschwindet. Diese Verdickung beruht fast ausschließlich auf einer starken Vermehrung der muskulären und elastischen Elemente der Media. An der Intima sind in den meisten Fällen keine Veränderungen zu bemerken. Sie besteht aus einer einschichtigen Lage von Endothelzellen mit großen Kernen, die allerdings hie und da in das Lumen weit vorspringen, so daß dieses die Kreisform fast ganz verloren hat. Die Adventitia, vermischt mit den glatten Muskelfasern der Media, setzt sich in das anliegende Bindegewebe unmerklich fort, jedoch so, daß die Muskelelemente allmählich abnehmen und dem reinen Bindegewebe Platz machen. Die Capillaren sind sehr

doch höchstwahrscheinlich subkutan anzunehmen ist. Der Fall Ritschl (Beitr. z. klin. Chir.) gehört zu den Lymphangiomen.

zahlreich und bedeutend weiter, als im normalen Muskelgewebe. Sie sind stellenweise geradezu traubenförmig, glomerulös zwischen Muskelbündel hinein gelagert (s. Fig. 1), und verschiedene Stellen geben den Eindruck der von Muscatello beobachteten Neubildung durch Knospung. Ferner finden sich karyokinetische Figuren in einigen zu 5—6 bei einander vereinzelt im Bindegewebe liegenden Zellen mit großen Kernen. Die quergestreiften Muskelfasern zeigen nichts besonderes. An verschiedenen Stellen sind sie auseinander gedrängt durch das wuchernde Bindegewebe und die Telangiectasien: aber überall sind ihre Kerne deutlich wahrnehmbar. Auch hier treffen wir an verschiedenen Stellen starke Rundzellenanhäufungen. Es handelt sich kurz gefaßt um eine ausgesprochene Teleangiektasie mit einer entsprechenden Volumszunahme der größeren Gefäße.

II. Fall, beobachtet von Herrn Dr. de Quervain.

Frl. Sylvie Z., 20 Jahre alt, gibt an, seit dem 8. oder 9. Altersjahre eine kleine Geschwulst in der rechten Wade bemerkt zu haben. Dieselbe begann vor 4—6 Wochen ohne äußeren Anlaß, sowohl bei Druck, als nach längerem Gehen schmerzhaft zu werden. Die Schmerzhaftigkeit war zeitweise stärker, zeitweise wieder schwächer.

Status 21. Mai 1898. In der rechten Wade fühlt man einen kleinwalnußgroßen, derben, bei schlaffer Muskulatur beweglichen Knoten, der bei Kontraktion der Muskulatur unbeweglich wird und also dem Muskel oder seinen Fascien angehören muß. Entleerbarkeit ist nicht vorhanden, ebensowenig Pulsation; dagegen ausgesprochene Druckempfindlichkeit. Keine Schwellung der Leistendrüsen. — Allgemeinstatus nichts Besonderes.

24. Mai Operation in Äthernarkose. Längsschnitt. Die Geschwulst sitzt im Soleus. Im Bereich derselben zeigt die Aponeurose zahlreiche feine geschlängelte Venen. Es wird deshalb die Diagnose eines Angioms gestellt und als Erklärung der Schmerzhaftigkeit thrombotische Vorgänge angenommen. Die Geschwulst wird im Gesunden entfernt und die Wunde geschlossen. Auf dem frischen Schnitte zeigt die nicht ganz walnußgroße Geschwulst zahlreiche feine Lumina in ein stellenweise kompakteres Gewebe eingelagert. Ihre Abgrenzung von der normalen Muskelsubstanz ist keineswegs scharf, sondern zeigt mehr infiltrierenden Charakter. Von Abkapselung nirgends eine Andeutung.

Die sofort vorgenommene histologische Untersuchung zeigte einzelne Stellen von so großem Zellreichtum, daß der Gedanke an eine sarkomatöse Entartung nicht abgewiesen werden konnte. Es wurde deshalb beschlossen, der größeren Sicherheit halber eine ausgedehntere Entfernung der betreffenden Muskelpartie vorzunehmen. Am 26. Mai wurde die ganze anliegende Partie des Soleus auf einige Centimeter weit excidiert. Schluß der Wunde, Heilung per primam.

Am 12. Mai 1899. Nachuntersuchung ergibt völliges Fehlen von Recidiv. Dagegen zeigt Patientin eine der Tuberkulose verdächtige Bronchitis. Wie wir später erfuhren, ist sie im Februar 1901 an Lungentuberkulose gestorben.

Von dem Tumor wurden 3 Blöcke zur mikroskopischen Untersuchung geschnitten.

Histologischer Befund.

Die Muskulatur in der Umgebung der Geschwulst ist in völlig regel-

mäßiger Weise von Fettzellen durchsetzt, so daß der Querschnitt ein gefeldertes, schachbrettähnliches Aussehen bekommt. In diese Muskulatur eingelagert finden sich kleinere Arterien und Venen mit verhältnismäßig dicker Wand; die Struktur der Muskelfasern ist überall enthalten. Je näher man der Geschwulst kommt, um so mehr wird die Muskulatur durch Fettgewebe ersetzt, welch letzteres schließlich auf große Strecken die Muskelfasern verdrängt. In dieses Fettgewebe finden wir wiederum kleine Arterien und Venen mit dicker Wand eingelagert, die Arterien zum Teil korkzieherartig geschlängelt. In dem Geschwulstgewebe selbst finden wir in bunter Abwechslung Gruppen von prallgefüllten Bluträumen mit schmalen, bindegewebigen Septen und dazwischen unregelmäßige Massen eines stellenweise mehr aus Bindegewebe, stellenweise mehr aus glatten Muskelfasern zusammengesetzten Gewebes. Die glatten Muskelfasern sind in wirr durcheinander ziehende Bündel angeordnet, so daß stellenweise ein Bild entsteht, das an die Fibromyome des Uterus erinnert (s. Fig. 4). Diese zu knolligen Massen angeordneten Bündel begrenzen vielfach schmale leere oder nur wenige Blutkörperchen enthaltende Lumina, an einzelnen Stellen auch größere unregelmäßig gestaltete Hohlräume. Zwischen diesen Gebilden finden wir vereinzelt Bündel von quergestreifter Muskulatur, deren Fasern immer schmäler werden, so daß stellenweise nur noch ein Streifen von Sarkolemmkernen übrig bleibt. An zahlreichen Stellen finden sich kleine Blutergüsse ins Gewebe und an andern Stellen braunes Pigment in demselben. Da wo das Bindegewebe den glatten Muskelfasern gegenüber vorherrscht, finden wir in demselben stellenweise einen großen Kernreichtum (spindelförmige Bindegewebskerne), die stellenweise so dicht liegen, daß beinahe keine Intercellularsubstanz mehr vorhanden ist und ferner Rundzelleninfiltration, die einzelnen Stellen beinahe das Aussehen von lymphadenoidem Gewebe gibt.

Bei stärkerer Vergrößerung finden wir vorerst, daß die Bluträume zum Teil einen sehr deutlichen Endothelbelag zeigen, während derselbe an anderen Stellen nicht deutlich erkennbar ist. An manchen Stellen bestehen die dünnen Septen der kavernösen Partien nur aus zwei durch eine Bindegewebsfaser getrennten Reihen von Endothelzellen.

Während die zentralen Partien der Geschwulst über die Herkunft der unregelmäßigen Massen von glatten Muskelfasern kein klares Urteil zulassen, so erkennen wir den Zusammenhang derselben sehr leicht an der Peripherie, besonders unter Zuhülfenahme der Färbung der elastischen Fasern. Wir finden nämlich in den peripheren Teilen Venen, die alle Stadien unregelmäßiger Wandverdickung durch bündelförmige Wucherung der glatten Muskulatur aufweisen.

III. Fall, beobachtet von Herrn Dr. F. de Quervain.

Anamnese und Status vom 27. September 1899:

Ch. J., 12 Jahre alt. Weicher, nicht fluktuierender, etwa taubeneigroßer Tumor auf der Innenseite des linken Oberschenkels in der Muskulatur sitzend, direkt oberhalb des Knies. Verdrängbarkeit bei Druck fällt nicht auf. Etwas Druckempfindlichkeit. Der Tumor besteht seit ca. 3 Jahren; merklicher Wechsel im Volumen wurde nicht beobachtet. Ursache unbekannt.

28. September Operation. Seide, Asepsis, Esmarch. Längsschnitt.

Der Tumor sitzt im Vastus internus. Kleine varicöse Venen an der Oberfläche des Muskels lassen sofort ein Angiom vermuten. Dies bestätigt sich im Verlauf der Excision. Spindelförmiges, nirgends scharf abgegrenztes Angiom des Vastus internus: Exstirpation im Gesunden. Naht, Colloidalverband. 5. Oktober Entfernen der Naht. Prima. Entlassung.

Histologische Untersuchung:

Vom Tumor wurden 5 Stücke zur mikroskopischen Untersuchung aufbewahrt. Härtung in Alkohol, Einbetten in Celloidin. Die Schnitte wurden mit Hämalaun-Eosin, nach van Gieson, Weigert, Unna-Tänzer (mit Orcein) gefärbt. — Die Umgebung der Geschwulst zeigt vor allem größere Bündel normal gebauter, quergestreifter Muskelfasern. An diese Bündel schließt sich eine Zone von quergestreifter Muskulatur, mit eingestreuten Fettzellen an, welche dem Schnitt ein gefeldertes Aussehen verleihen. In dieses Fett eingelagert finden wir kleine Arterien mit verdickter Wand und zahlreiche, ebenfalls verdickte Venen, auf deren Beschreibung wir unten eingehen werden. Nach der Geschwulst hin nimmt das Fettgewebe auf Kosten der Muskulatur zu. Die Geschwulst selbst besteht aus einem Gewirr von Balken und knolligen Gewebsmassen, welche größtenteils aus Bindegewebe und glatter Muskulatur bestehen, wobei bald das eine, bald das andere dieser Elemente vorherrscht. Diese Massen schließen unregelmäßig gestaltete, teils spaltförmige, unregelmäßig gewundene, teils größere, vielfach buchtige Räume ein, die teils leer sind, teils Blut enthalten.

Sehen wir diese Einzelheiten dieses Bildes mit stärkerer Vergrößerung an, so fällt vor allem der Bau der verdickten Venen im peripheren Fettgewebe auf. Wir finden an diesen Venen alle Übergänge von der konzentrisch verdickten Wand mit normalem Lumen bis zu unregelmäßig knolliger Wucherung von einzelnen Bündeln von Längsmuskulatur und sternförmigem bis unregelmäßig mäandrisch gewundenem Lumen (s. Fig. 2 u. 3). Das Fettgewebe enthält in diesem Bereiche auch zahlreiche kleinste Gefäße, die nur aus einer zellreichen Endothelschicht und einer ebenfalls zellreichen Adventitia bestehen, zwischen die sich bei etwas größeren Gebilden einzelne glatte Muskelfasern lagern. An den Arterien läßt sich außer einer konzentrischen Wandverdickung nirgends etwas Abnormes nachweisen. An einzelnen Stellen finden wir Herde von Rundzelleninfiltration. Ab und zu zeigen sich in das Geschwulstgewebe selbst eingelagert kleine Bündel von quergestreifter Muskulatur, deren Fasern vielfach atrophisch sind, aber trotzdem noch die normale Querstreifung zeigen. Die Färbung der elastischen Fasern läßt an einzelnen Stellen noch die Zusammengehörigkeit der unregelmäßig gewucherten glatten Muskelmassen zu Venenlumen erkennen. Auch da, wo dieser Zusammenhang nicht mehr deutlich nachweisbar ist, enthalten diese Massen nicht selten Züge von elastischen Fasern. Kavernöse Räume mit schmalen, rein bindegewebigen Septen fehlen in diesen Schnitten völlig.

IV. Fall, beobachtet von Herrn Dr. de Quervain.

O. Ch., 28 Jahre alt. Anamnese: Soweit seine Erinnerung reicht, ist es dem Patienten unmöglich gewesen, den linken Arm zu strecken, wegen Schmerzen, die besonders in der radialen Seite der Ellenbeuge lokalisiert waren. Daselbst bemerkte Patient von jeher eine schwache Vorwölbung, welche nach intensiveren Bewegungen des Armes an Größe etwas zugenommen haben soll. Rötung will Patient nicht bemerkt haben. Oft

hatte er über spontane Schmerzen, namentlich nachts zu klagen. Es fiel ihm auf, daß er zuweilen imstande war, diese Schmerzen durch Bewegungen des Armes und durch Massage zum Verschwinden zu bringen.

Status vom 17. Juni 1904. Der linke Arm wird im Ellenbogengelenk aktiv nur bis zu 135° gestreckt. Auch passiv läßt sich nicht viel mehr erreichen. Dabei spannen sich die Bicepssehne und der Supinator longus stark an. Auch die Supination ist unvollständig. Flexion normal. Im Bereich des oberen Endes des Brachioradialis ziemlich diffuse, Vorwölbung. Dieselbe fühlt sich etwas weniger derb an, als die erschlafften Muskeln der Umgebung. Bei aktiven Bewegungen kontrahiert sich der Supinator longus deutlich über dem Tumor. Biceps frei. Bei erhobenem Arm beträgt der Umfang 23,5 cm, bei herunterhängendem Arm 24,5 cm.

Umfang des linken Vorderarmes	24	cm
„ „ rechten „	25,5	„
„ „ linken Oberarmes an der Ansatzstelle des Deltoides	25	„
„ „ rechten Oberarmes	26	„

Linker Armumfang direkt oberhalb des Gelenkes im Bereich des Tumors = 25 cm. Rechter Armumfang an der gleichen Stelle = 24 cm.

Diagnose: Kavernöses Muskelangiom des Supinator longus, von Gänseeigröße.

Operation. Am 19. Juni 1904. Bromäthyläthernarkose. Esmarch. Längsschnitt an der Außenseite des Oberarmes beginnend bis hinunter dem Supinator longus entlang zum Vorderarm. Der Supinator longus imponiert als außergewöhnlich stark entwickelter und abnorm medialwärts sich erstreckender Muskel. Eine genaue Abgrenzung desselben vom Brachialis internus ist erst möglich nach Freilegung der Sehne des letzteren. Der Supinator longus ist im Bereich der Ellenbeuge, namentlich in der Tiefe von reichlichem typischen Angiomgewebe durchsetzt. Die Resektion des Muskels ist mit ziemlichen Schwierigkeiten verbunden, da die Tumormassen mit dem Nervus radialis und unter der Bicepssehne weitergreifend, auch mit dem Brachialis internus und der Arteria brachialis verwachsen sind. Nervus medianus frei. Zur Schonung genannter Nerven wurden dieselben, bevor man zur Excision des Tumors schritt, auf längere Strecken freigelegt. Im Bereich der Muskelinterstitien und des Gefäßnervenbündel ist der Tumor derb, fibrös und seine Lostrennung schwierig. Die Nerven können alle geschont werden; dagegen muß die Arteria brachialis, weil völlig vom Angiom umwachsen, einige cm weit reseciert werden. Der Biceps ist vollständig frei, ebenso der Pronator teres. Drain. Hautnaht.

20. Juni Puls und Temperatur normal. Die Cirkulation ist normal. Motilität im Gebiet aller 3 Nerven herabgesetzt, namentlich des Ulnaris. Sensibilität überall vorhanden, etwas herabgesetzt.

24. Juni. Funktion in jeder Beziehung bedeutend besser. Entfernung der Nähte.

29. Juni. Entlassung. Vollständig normale Sensibilität. Motilität gut. Arm nur bis 135° zu strecken.

Im Oktober 1904 zeigt sich Patient wieder. Motilität normal. Streckung des Armes beinahe normal. Keine Andeutung von Recidiv.

Histologischer Befund.

1. Schwache Vergrößerung.

A. Grenzzone der Geschwulst. Die quergestreifte Muskulatur ist teilweise durch Fettgewebe ersetzt, dessen Anordnung stellenweise dem histologischen Bilde ein schachbrettartiges Aussehen gibt. An den meisten Stellen bilden allerdings die Fettzellen größere Haufen. In dieses Fettgewebe eingelagert finden wir Bindegewebssepten, Gefäße mit verdickter Wand, Haufen von Rundzelleninfiltrationen und schließlich ein kavernöses Gewebe, dessen einzelne, unregelmäßig gestaltete Hohlräume durch dünnwandige Bindegewebssepten durchtrennt sind. Diese Hohlräume enthalten Blut und Blutplasma.

B. Centralere Partien, bestehen ausschließlich aus dem beschriebenen Maschenwerk, in das stellenweise Haufen von Fettgewebe, kleine Bezirke von Rundzelleninfiltrationen, die wie lymphadenoides Gewebe aussehen und schließlich kleinere und größere, noch deutlich ausgebildete Blutgefäße eingelagert sind.

2. Stärkere Vergrößerung.

A. Veränderungen an der quergestreiften Muskulatur. Die quergestreifte Muskulatur zeigt in den Grenzgebieten außer der Einlagerung von Fettzellen als einzige Anomalie an einzelnen Stellen zu beobachtende Vermehrung der Sarkolemmkerne. Der Durchschnitt der Muskelfasern verliert in unmittelbarer Nähe der Geschwulst etwas an Regelmäßigkeit, indem neben abnorm dünnen stellenweise auch abnorm dicke Fasern auftreten. Nur an vereinzelten Stellen in der unmittelbarsten Nähe der Geschwulst erscheinen alle Fasern verdünnt und schließlich beinahe nur auf das Sarkolem mit seinen Kernen reduciert. Die feinere Struktur der Muskelfasern ist überall erhalten.

B. Das Verhalten der Gefäße. In der Umgebung der Geschwulst finden wir: 1. Zahlreiche, teils noch in normale Muskulatur, teils in Fettgewebe eingelagerte, auffallend stark entwickelte Arterien und Venen, von im übrigen normalem Bau. 2. Gefäße mit stark entwickelter Muscularis, die deutlich zweischichtig geordnet ist, mit verdickter Intima und bündelförmiger, exzentrischer Verdickung der Innenmuskulatur. 3. Venen verschiedenen Kalibers, mit bündelförmiger, knolliger oder papillärer Verdickung der Wand. in allen Übergängen, von deutlich ausgeprägten einzelnen Venen bis zur Ausbildung eines chaotischen Durcheinander von Bluträumen und unregelmäßig gebauten Elementen von Gefäßwand. Die Verdickung der Venenwand beruht bald mehr auf einer Zunahme der glatten Muskelfasern, bald mehr auf bindegewebiger. Neubildung. 4. Ohne scharfe Abgrenzung gegen die eben beschriebenen Gebilde finden wir einzelne Bezirke, in denen die glatte Muskulatur in den Hintergrund tritt und die meist sehr dünnen Septa zwischen den blutgefüllten Räumen ausschließlich aus Bindegewebe bestehen. Nur ausnahmsweise bildet die gewucherte glatte Muskulatur größere massige Gebilde; sie erscheint vielmehr an den meisten Stellen nur als mehr oder weniger wichtiger Bestandteil der Septen. Da wo sie mächtiger auftritt. entspricht sie allerdings völlig dem in den Fällen 1. und 2. beschriebenen Bilde. Was das Verhalten der elastischen Elemente in diesen verschiedenen Gefäßformen betrifft, so zeigen dieselben an den größeren, als solche deutlich erkennbaren Gefäßen nichts besonderes. Da wo sich diese Gefäße in

kavernöse Räume mit dicker muskulärer Wand auflösen, finden wir in den Septen noch vereinzelte elastische Fasern. Dieselben fehlen dagegen beinahe gänzlich in den dünnen, rein bindegewebigen Septen.

C. Die Haufen von Rundzellinfiltration. Dieselben finden sich erstlich im Fettgewebe an der Peripherie der Geschwulst eingelagert. Sie bestehen aus protoplasmaarmen kleinen Zellen mit dunklem runden Kernund bindegewebigem Netzwerk und sind von ziemlich zahlreichen capillaren Blutgefäßen durchsetzt. Ferner kommen sie zahlreich in mehr oder weniger mächtiger Ausdehnung in den größeren Septen des kavernösen Maschenwerkes vor.

Untersuchen wir die verschiedenen Elemente der Geschwulst auf Serienschnitten, so finden wir im wesentlichen folgendes:

Verfolgt man in einem Muskelbündel die Bluträume mit den schmalen bindegewebigen Septa, so zeigt es sich, daß dieselben von größeren Gefäßen völlig unabhängig sein können und aus den Capillaren des Perimysium internum entstehen. Wir beschreiben einen typischen derartigen Befund. Es handelt sich um ein Muskelbündel von 700 μ größten Durchmesser, das normale Muskelfasern enthält. Zwischen diesen Fasern finden sich auf dem ersten Schnitte stark blutgefüllte Capillaren von 20 bis 30 μ Durchmesser (Fig. 5). Auf dem nächsten Schnitte (wir beschreiben hier jeden dritten Schnitt einer Serie von 15 bis 20 μ dicken Schnitten) weitet sich eine dieser Capillaren aus zu einem Durchmesser von 50 μ. Noch einen Schnitt weiter zeigen noch andere Capillaren dieselbe Weite. Wieder einen Schnitt weiter haben sich dieselben zu Bluträumen von 100 bis 150 μ Weite ausgedehnt. Bei weiterer Verfolgung der Schnittreihe finden wir noch andere Capillaren erweitert und die eben genannten Bluträume auf das Doppelte ihres Umfanges vergrößert. Gehen wir noch weiter, so nehmen die zwei größten Bluträume beinahe die Hälfte des Umfanges des Muskelbündels ein und sind nur noch durch ein dünnes bindegewebiges Septum getrennt (Fig. 6), das weiterhin einen Defekt zeigt und auf noch späteren Schnitten sich wieder herstellt. Bei weiterer Verfolgung des Bündels treten noch mehr derartige Bluträume auf, von denen ein kleiner in Beziehung steht zu einer ganz kleinen, eine Muskelschicht noch nicht erkennen lassenden Vene, bezw. grösseren Capillare, welche durch das Perimysium aus dem Muskelbündel austritt. Auf der entgegengesetzten Seite des Bündels treten andere erweiterte Capillaren mit einem Blutraum eines benachbarten Muskelbündels in Beziehung, während die Bluträume in dem bisher verfolgten Bündel kleiner werden und in einer Entfernung von 36 Schnitten sich wieder auf stark erweiterte Capillaren reduzieren.

Untersuchen wir dagegen die an der Peripherie der Geschwulst gelegenen Arterien, so können wir dieselben bis zu ihren kleinsten Verzweigungen verfolgen, ohne daß es uns gelungen wäre, ihre direkte Einmündung in kavernöse Räume nachzuweisen. Sie verlieren sich vielmehr in dem Gewirr von Bindegewebswucherung und Wucherung der glatten Muskulatur ohne direkte Beziehungen zu den Bluträumen. Anders steht es mit den Venen. Es gelang uns mehrfach, kleinere Venen von der Peripherie her bis in die schmalen Spalträume zwischen den unregelmäßig gewucherten glatten Muskelfasern, bezw. dem muskelfaserreichen Gewebe zu verfolgen.

V. Fall von Herrn D. Fritzsche im Kantonspital in Glarus beobachtet.

Anamnese. Das 9 Jahre alte Kind, Anna H., war früher immer

gesund und wohl und noch nie ernstlich krank. Sein jetziges Leiden begann vor ca. 1 1/2 Jahr. Als Ursache gibt die Mutter an, daß das Kind vom Trottoir heruntergefallen sei und dabei den rechten Oberschenkel auf der Trottoirkante aufgeschlagen habe. Es entstand dabei eine kleine Hautverfärbung, welche bald verschwand. Die Schmerzen, welche anfänglich vorhanden waren, ließen auch bald nach. Vor ca. 1/1 2 Jahr bemerkte das Mädchen eine Anschwellung am rechten Oberschenkel, welche spannte, aber keine Schmerzen verursachte. Höchstens genierte der Tumor beim Sitzen etwas. Die Haut darüber war nie gerötet. Die Bewegungen des Oberschenkels waren immer in vollem Umfang möglich. Der Tumor nahm stetig, aber langsam zu. Appetit, Schlaf usw. immer ungestört, ebenso das Allgemeinbefinden. Patient konsultiert die Poliklinik und wünscht von der Geschwulst befreit zu werden.

Status praesens: Etwas blaß aussehendes, ziemlich gut genährtes Mädchen. Herz und Lungen ohne besonderen Befund. Strabismus convergens concomitans. Von der Gegend der Fossa poplitea bis unterhalb der Glutäalfalte erstreckt sich ein länglicher Tumor von spindelförmiger Form und der Größe eines kleinen Kürbis. Die Haut über demselben ist unverändert, beweglich. Der Tumor selbst hat derb-elastische Konsistenz, fluktuiert nicht deutlich, läßt sich aber gut komprimieren, wird dann an einer andern als an der komprimierten Stelle fester und praller. Auf der Unterlage läßt sich der Tumor nur wenig verschieben, auch ist er nach unten zu wenig abgrenzbar, da er sich zwischen den Muskeln zu verlieren scheint. In der Tiefe gegen die Fossa poplitea zu fühlt man einzelne derbere, aber weniger circumscripte Knoten. Die Exkursionen des Oberschenkels, Flexion und Extension, sind in vollem Umfang möglich. Der Musc. biceps ist deutlich abgrenzbar nach außen von dem Tumor. Unten fühlt man seine Sehne sich anspannen, ebenso innen auch diejenige des M. semitendinosus. Die Muskeln der Innenseite sind nicht deutlich abzugrenzen.

Diagnose: Tumor, Abceß der Hinterseite des Oberschenkels.

Zunächst komprimierender Verband mit Flanellbinde. Probepunktion ergibt makroskopisch und mikroskopisch reines Blut.

1. August Operation. Exstirpation der Mm. semitendinosus und semimembranosus. Äthernarcose ruhig.

Schnitt durch Haut, subcutanes Fett und Fascia lata von der Glutäalfalte bis in die Fossa poplitea über die Höhe der Geschwulst. Praeparando dringt man nach Spaltung der Fascie auf den bläulich durchschimmernden Tumor vor. Zn beiden Seiten ihn abpräparierend dringt man zwischen dem M. gracilis einerseits und dem Caput longum des Biceps andererseits in die Tiefe. Es erweist sich der Tumor als dem M. semimembranosus und semitendinosus angehörend. Derselbe ist höckerig, uneben und zeigt bläuliche komprimierbare Buckel. Man nimmt an, es handle sich um ein Cavernom, und beschließt die Exstirpation dieser beiden Muskeln. Diese werden nun nach links und rechts und nach oben stumpf präpariert, bis man auf dem M. adductor magnus angelangt ist. Die Loslösung gegen den Biceps hin ist schwierig infolge zahlreicher fibröser Verwachsungen, bei deren Lösung oft ein kavernöser Raum eröffnet wird, welches immer eine profuse Blutung zur Folge hat. Gegen den M. gracilis hin ist die Abgrenzung eine gute.

Nach Lösung aller Adhärenzen werden die deutlichen sehnigen Ansätze am Tuber ischii mit der Schere getrennt und der Tumor nach unten gezogen, wobei noch einzelne Stränge gegen den großen Adductor gelöst werden. Schließlich werden die Sehnen ca. handbreit über der Insertionsstelle, also in der Nähe des Ansatzes des inneren Gastrocnemiusbauches durchtrennt. Die übrigen Muskeln erweisen sich als intact. Die Muskulatur der beiden Muskeln ging ganz in den Tumor auf. Es waren nur noch die Sehnen zu erkennen. Stillung der Blutung durch Kompression und einige Ligaturen. Naht mit Seidenknopfnähten, komprimierender, steriler Verband. Steile Hochlagerung der Extremität. Glatter Wundverlauf. Am 28. August glatte lineare Narbe am linken Oberschenkel hinten von der Glutäalfalte bis in die Kniekehle. Funktion des Beines wie auf der gesunden Seite.

Anatomische Beschreibung des Tumors. Der Tumor zeigt makroskopisch eine fibröse Kapsel, in welcher etwas ectasierte Venen verliefen. An einigen Stellen ist die Kapsel von bluthaltigen, mit dem Kammersystem des Tumors kommunizierenden Cysten durchbrochen. Der Durchschnitt ist vielkammerig, die einzelnen Kammern ungleich groß; alle mit dunklem, flüssigem Blut gefüllt.

Die mikroskopische Untersuchung zeigt bei schwacher Vergrößerung auf einem Übersichtsschnitt eine Menge von Gefäßspalten, zum Teil noch mit Blut gefüllt, herrührend von zusammengefallenen oder zusammengedrückten Bluträumen, die in eine weniger fibröse, als sehr fettreiche Grundsubstanz eingelagert sind. Das Bindegewebe schließt sich in dickerer Schicht fast nur an die kavernösen Räume an. Weiter entfernt von diesen überwiegt entschieden fast nur das Fettgewebe. Von der Wandung der Bluträume aus erstrecken sich zahlreiche glatte Muskelfasern in die Zwischensubstanz hinein. Die Wandung der Cavernen dagegen ist ganz gleichartig, eine mehrschichtige zum Teil sehr stark gewucherte platte Endothelschicht, ruhend auf Längs- nnd Circulärmuskulatur und starker Bindegewebsschicht, die sich mehr oder weniger deutlich von der fettigen und muskulösen Zwischensubstanz abhebt. In dieser selbst sind Arterien und Capillaren sehr zahlreich, die kleinsten Arterien mit stark gewucherter Muscularis und media. Die Venen zeigen ein deutliches Lumen, mit einer nur ganz dünnen einschichtigen Endothellage, während die Capillaren vielfach ein von dicken Zellen ausgefülltes Lumen zeigen. Rundzellenanhäufungen sind keine zu sehen, dagegen große leere Lymphspalten, ausgekleidet mit sehr langen, flachen Endothelzellen. Der Gehalt der kavernösen Räume besteht an vielen Stellen nur aus Blutkörperchen. An anderen Orten ist er bereits gut organisiert zu verwachsenen Thromben geworden mit viel Blutpigment. Mit Weigertscher Färbung lassen sich im ganzen Tumor, besonders stark aber in den Wandungen der kavernösen Räume und um kleinen Arterien herum starke elastische Fasern nachweisen, die jedoch nie in die Thromben übergehen. Die gestreiften Muskelfasern sind zum Teil atrophisch, zum Teil durch Fett ersetzt.

Im Folgenden stellen wir sämtliche uns zugänglichen Beobachtungen in Tabellenform zusammen.

Nr.	Autor	Literatur-angabe	Alter des Patienten und Dauer d. Geschwulst	Größe	anatom. Sitz	anatom. Beschreibung
1	Virchow	Krankhafte Geschwülste III. Bd. pag. 366.	—	kleinwalnußgroß	Daumenballen	große Hohlräume durch deutlich erkennbare Muskelstreifen getrennt. Scheidewände aus derbem Bindegewebe mit viel elastischem Gewebe.
2	Liston	Med chir. Transaction 1843. XXVI.	10j. Knabe seit 7½ Jahren	hühnereigroß	Kniekehle	cavernös. Balken enthalten Gefäße, keine elastischen Fasern mit Plattenepithel bekleidet.
3	Robin	Gaz. médic. de Paris 1854. p. 348.	—	kirschengroß	Vastus internus	Spongiöser Bau mit flüssigem Blut. Balken fibroides Gewebe mit viel Spindelzellen. Große Venen in Verbindung mit Hohlräumen v. 0,1—0,3 mm.
4	Holmes Coote	London méd. Gazette 1852. p. 412.	Congenital	halb walnußgroß	Deltoides	? Gefühl eines subcutanen Lipoms.
5	Demarquay	Union medicale 1861. T. XI. p. 587.	28j. Frau seit 9 Jahren	haselnußgroß	Supinator longus	abgekapselt, innerlich rein cavernös.
6	„	„	—	—	Flexores superfic. und profundus am Vorderarm	Erectiles Gewebe.
7	„	Dictionn. Dechambre I. XI. p. 117.	—	—	Semimembranosus	—
8	Maisonneuve	Union medic. 1861.	—	—	Nackenmuskeln	—
9	Denonvilliers	„	—	—	Rectus femoris	—
10	Berand	„	—	—	Vastus internus	-
11	Lebert	Traité d'anatomie path. I. p. 210.			Triceps brachii	Erectile Geschwulst.

12	Billroth	Virch. Archiv VII. 264.	—	—	Latissimus dorsi Latissimus Deltoides	Diffuse, venöse, cavernöse Geschwulst.
13	Clark	The Lancet 1864.	—	—	Latissimus dorsi	—
14	Nelaton und Tillaux	Bull. soc. anatom. 1861. p. 10.	—	—	Pronator teres	—
15	Le Dentu	Clinique chir. 1892.	—	—	Solearis	—
16	Volkmann	Dictionn. Dechambre XI. p. 117.	—	—	Flexor. digit. prof.	—
17	Magon	Bull. soc. anatomique.	—	—	Flexor. superf. antibrachii	Angiom mit Phlebolithen und Lipomen.
18	Vincent	Lyon medical 1877.	12j. Knnbe seit 2 Jahren	nußgroß	Pectoralis	leicht enucleirbar. Structur identisch der des erectilen Gewebes.
19	Muscatello	„	9j. Tochter	taubeneigroß	Trapezius	ohne Kapsel, reiche gewundene Gefäß-Arterien und Capillaren mit verdickter Wand und hypertrophischem Endothel. Neugebildete Gefäße.
20	„	Virchow-Archiv 135. p. 270.	18j. Tochter seit einig. Mon.	taubeneigroß	Rectus femoris	Arterielles Angiom. Arterienwände verdickt. Lumen kleiner. Glatte Muskelzellen isoliert und in Gruppen in der Adventitia und im Bindegewebe. Rundzelleninfiltration um die Capillaren.
21	„	„	28j. Mann seit 5 Jahren	faustgroß	Serratus	Ausgedehnte Venen mit Phlebolithen und Thromben stark hypertrophische Muscularis. 4—57 mm große Hohlräume mit Septen.
22	Bonnet	Thèse de Toulouse 1894.	24j. Mann seit 1 Jahr	kleinfingergroß, 4 cm lang	Vastus internus	ohne Kapsel Verdickung des Perimysium internum und vermehrte Gefäßentwickelung mit Atrophie der Muskelelemente. Hypertrophische Capillaren. Ohne cavernöse Räume.
23	Reboul	Congres assoc. franc. St.-Etienne.	—		Daumenballen	multiple Angiome.

Nr.	Autor	Literatur-angabe	Alter des Patienten und Dauer d. Geschwulst	Größe	anatom. Sitz	anatom. Beschreibung
24	Warneck	Centralblatt f. Chirurgie 1896. p. 183.	28 j. Tochter vor 9 Jahren	handtellergroß	Rect. abdominis	Angioma hypertrophicum, neugebildete Gefäße und verkümmerte Muskelelemente.
25	Germe	Thèse de Paris 1900.	20 j. Tochter seit 18 Jahren	—	Pronat. teres	Maulbeerförmiger Tumor. Kleinere und größere Höhlen mit Blut gefüllt. Wände von feinem fasrigem Bindegewebe mit sternförmigen Zellen, mit Endothel bekleidet, ohne glatte Muskeln und elastische Fasern.
26	Campbell de Morgan	British und foreigne Review 1864.	10 j. Tochter congenital	kleinhühnereigroß	Gastroenemius	Flecken cavernösen Gewebes, fibröses Gewebe mit elastischen Fasern. Phlebolithen. Die primitiven Muskelfasern zerstreut, getrennt durch Fett und atrophisch, leicht enucleirbar.
27	„	„	Frau v. mittlerem Alter	kleinwallnußgroß	Rectus femoris	Erectiles fibröses Gewebe, fibröse Umhüllung, degenerierte Muskelfasern.
28	Steele	British medic. journal 1898. p. 432.	4 j. Kind congenital	—	Qundriceps femoris	viele dünnwandige Gefäße mit reichlich interstitiellem Gewebe von fibröser Beschaffenheit.
29	Pupovac	Archiv f. Chirurgie Bd. 54.	15 j. Knabe seit 5 Jahren	—	Oberschenkelmuskulatur	Zwischen Muskelfasern viele Gefäße, große mit Blut gefüllte Räume, Rundzellenanhäufungen, Muskelfasern degeneriert.
30	„	„	14 j. Mädchen seit 6 Jahren	eigroß	Quadriceps femoris	Muskelfasern von Fettgewebe getrennt, zahlreiche mit Blut gefüllte Hohlräume. Infiltration der Gefäßwände. Rundzellenanhäufungen.
31	„	„	17 j. Mädchen congenital	21 cm lang	Bauchmuskulatur	Cavernöse Struktur. Muskelfasern degeneriert. Fibröses Gewebe mit Blutpigment. Thrombosierte Bluträume. Rundzelleninfiltrationen.
32	Shaw	Citiert bei Morgan.	17 j. Tochter congenital	„	Latissimus dorsi u. Serratus anticus	Fibröse Hülle. Bündel der Muskelfasern durch cavernöses Gewebe getrennt. Dazwischen Stellen von zähem fibrösem Gewebe.

33	Bayha	Deutsche Zeitschrift f. Chirurgie Bd. 51 S. 200.	25 j. Tochter seit 10 Jahren	hühnereigroß	Triceps	Angiomgewebe mit gut erhaltenem Bindegewebe und Muszügen. Beide Angiome sind gleich.
34	„	„	17 j. Bursche seit 3 Jahren	handtellergroß 4 cm dick.	Trapez. und latissimus dorsi	Variköse Erweiterungen der Gefäße. Schwund der Muskulatur in der Höhe der Varicen. Ausgedehnte Thrombenbildung. Struktur der Gefäße capillär. Mit Sicherheit ließ sich nicht entscheiden, ob die Gefäße neu gebildet oder nur erweitert waren.
35	„	Deutsche Zeitschrift f. Chirurgie.	5 Jahre alt seit 2 Jahren	ca. 10 cm lang.	Supinat. longus	Ausgesprochenes Cavernom mit Phlebolithen. Es war mehr oder weniger eine wirkliche Venenwand vorhanden. Das typische Bild eines cavernösen Maschenwerks.
36	„	„	18 j. Mann congenital	—	Vastus extern.	Ausgesprochenes Bild des Cavernoms mit enorm entwickeltem Gefäßnetz. Keine mikrosk Untersuchung.
37	Honsell	Beiträge zur klin. Chirurgie 32. I. 259.	21 j. Tochter seit 6 Jahren	im ganzen Biceps	Biceps femor Semimuskeln	Peripher normale Muskelfasern. Im Tumor einfache Atrophie derselben. Hohlräume mit Plattendothel. Wucherung glatter Muskulatur in fibrösem narbigem Gewebe. Rundzelleninfiltration.
38	Keller	Deutsche Zeitschrift f. Chirurgie 74.	20 j. Tochter congenital	orangengroß.	Biceps femor.	Atrophie der peripheren Muskelfasern. Cavernöser Bau mit Septen. Muskelbündel direkt an den Hohlräumen. Glatte Muskulatur in wirbelartiger Anordnung, Venöse Hohlräume in kleinerer Zahl.
39	Riethus	Beiträge zur klin. Chirurgie 42. 454.	14 j. Tochter seit 4 Jahren	—	Tibial. postic. Flexor digit long. Flexor halluc. long. Plautaris	Cavernen mit Septen, mit Endothelbelag. Kernreiches Bindegewebe und dickwandige Gefäße. Elemente der Muscularis und Adventitia mit vermehrten Kernen. Bei Venen starke Muskelwucherung ins Lumen prominierend.
40	„	„	32 j. Mann seit 8 Jahren	handtellergroß	M. sacrospinalis	Cavernöse Räume mit Septen. Bindegewebiges Stroma mit Resten glatter Muskulatur. Glatte Muskelfasern zahleich in den Wandungen der Hohlräume zellenartig ins Lumen ragend.
41	Strauch	Deutsche Zeitschrift f. Chirurgie 62. 232	19 j. Mann seit 1b Jahren	rundlich	Masseter	Cavernöses Angiom.
42	Chirurg. Poliklinik Bern	Diese Arbeit, Fall I.	2½ j. Knabe	bohnengroß	Thenarmuskeln	Recidivierendes teleangiectatisches Angiom. Nicht abgekapselt.

Nr.	Autor	Literatur-angabe	Alter des Patienten und Dauer d. Geschwulst	Größe	anatom. Sitz	anatom. Beschreibung
43	Dr. F. de Quervain	ibidem Fall II.	20 j. Mädchen seit 11 Jahren	klein, wallnußgroß	Soleus	Cavernöse nicht abgekapselte Geschwulst. Grundgewebe aus Bindegewebe und glatten Muskelfasern bestehend. Daneben Cavernen mit schmalen, rein bindegewebigen Septen. Stellenweise Kernreichtum und Rundzellinfiltration. Muskulatur in der Umgebung z. T. durch Fett ersetzt.
44	„	Fall III.	12 j. Knabe seit 3 Jahren	taubeneigroß	Vastus intern.	Cavernöse nicht abgekapselte Geschwulst. Grundgewebe aus Bindegewebe und glatten Muskelfasern bestehend. Keine dünnwandigen Cavernen. Stellenweise Rundzellinfiltration. Umgebende Muskulatur z. T. durch Fett ersetzt.
45	„	Fall IV.	28 j Mann congenital	gänseeigroß	Supinator longus.	Cavernöse nicht abgekapselte Geschwulst. Grundgewebe aus Bindegewebe und glatten Muskelfasern bestehend. Daneben cavernöse Hohlräume mit dünnen bindegewebigen Septen. Stellenweise Rundzellinfiltration. Die umgebende Muskulatur z. T. atrophisch und durch Fettgewebe ersetzt.
46	Dr. Fritzsche	Fall V.	9 j. Mädchen seit 1½ Jahren	klein - kürbis groß	Semi-Muskeln	Abgekapselte, cavernöse Geschwulst. Wucherung der glatten Muskelfasern. Rundzellanhäufungen. Muskulatur in der Umgebung atrophisch und verfettet.

Aus vorstehender Tabelle sehen wir, daß leider lange nicht bei allen Fällen eine genaue Beschreibung des Tumors gegeben ist, und daß auch die klinischen Angaben oft lückenhaft sind. Es ist eben eine Gleichmäßigkeit bei so verschiedenen Arbeiten entnommenen Fällen unmöglich, da die Beobachtungen aus sehr verschiedenen Gründen (wie z. B. Operationsmethode, Aetiologie usw.) publiziert worden sind. Deshalb sind für eine Klassifikation der beschriebenen Fälle nach gewissen Gesichtspunkten verschiedene auszuschließen, die für andere Punkte wieder interessant sind. So sind z. B. vom pathologisch-anatomischen Standpunkt aus zunächst die Fälle 4, 6, 7, 8, 9, 10, 13, 14, 15, 18, 23 = 11 Fälle auszuschalten, während z. B. vom klinischen Standpunkt aus gerade die beiden letzten hervorzuheben sind. Uns werden neben einigen klinischen Bemerkungen, die wir vorweg nehmen wollen, namentlich die pathologisch-anatomischen Verhältnisse der bis jetzt beschriebenen Muskelangiome beschäftigen.

Wir sehen, daß die Stellung der richtigen Diagnose sehr schwierig ist. Die meisten Angiome sind nicht comprimierbar und verändern auch bei Lageveränderung ihre Größe nicht. Aufschluß über den Grund hiervon gibt uns die histologische Beschaffenheit. Die Hohlräume, die oft auch von Thromben und Phleboliten erfüllt sind, spielen bei der Stärke des Stromas vielfach keine Rolle. Bisweilen wird man erst nach Freilegung des Muskels durch das Vorhandensein von zahlreichen geschlängelten Venen auf die Diagnose eines Angioms geleitet.

Für die Prognosestellung ist die Möglichkeit eines Recidivs in Betracht zu ziehen, die unser I. Fall erweist. Unter den andern Beobachtungen weist sonst keine ein Recidiv auf. Daß Angiome eine gewisse lokale Bösartigkeit zeigen können, das ist ja auch von gewissen von der Haut her auf die Tiefe übergreifenden Cavernomen her bekannt. Auf jeden Fall lassen die gut abgekapselten, wie Nr. 5, 18, 46, leicht enucleirbaren Tumoren eine bessere Prognose stellen, als die diffus verbreiteten wie Nr. 12, 19, 22 usw. Ob die in unserem II. Falle beobachteten Anhäufungen nicht nur von Rund-, sondern auch von Spindelzellen eine erste Andeutung maligner Entartung darstellen oder nicht, das wollen wir dahingestellt sein lassen. Klinisches Interesse bietet auch der Fall 23, wo im Daumenballen multiple Angiome auftraten, was uns veranlaßt, auch unsern I. Fall hinsichtlich des Recidivs vorsichtig anzusehen, denn gerade wie in Fall 23 könnten auch hier multiple Angiome, wenigstens in ihrer Anlage vorhanden gewesen sein, die dann erst später makroskopisch wurden und so ein Recidiv vortäuschen konnten.

Was daher die Therapie anbetrifft, so erfordert die Möglich-

keit eines Recidivs, abgesehen von der Frage der Bösartigkeit, eine gründliche Exstirpation im Gesunden ganz besonders da, wo Abkapselung fehlt. Im Falle 41 mußte aus diesen Gründen sogar die Amputation des Unterschenkels vorgenommen werden.

Größeres Interesse bieten die histologischen Verhältnisse, die, wenn nicht immer, so doch bei der Mehrzahl der angeführten Fälle berücksichtigt wurden. Die Angiome werden gewöhnlich in teleangiektatische und cavernöse Angiome eingeteilt. Billroth unterscheidet ferner die plexiformen von den cavernösen Venengeschwülsten. Borst unterscheidet das Haemangioma simplex vom H. cavernosum und ist geneigt, alle Fälle, bei denen nicht eine massenhafte Neubildung der Gefäße besteht, sondern mehr eine Hypertrophie reichlicher Gefäße in einer fibrösen Neubildung, von den Angiomen zu trennen. Bei dieser Auffassung müßten allerdings auch einzelne von unseren Fällen außer Betracht fallen. Wie schon gesagt, sind überdies aus unserer Tabelle 11 wegen Mangel an genauen Angaben ganz auszuschließen, so daß nur einige 30 Fälle berücksichtigt werden können. Aber auch diese wurden nur bei der Operation oder Autopsie als im Muskelfleisch sitzend gefunden, womit noch nicht gesagt ist, daß sie alle primär im Muskel entstanden sind. Pilzer beschreibt einen Fall (den ich nicht aufgenommen habe), wo ein cutanes und musculäres Angiom combiniert waren, der größte Teil des Tumors sich jedoch intramusculär ausgebreitet hatte. Ebenfalls ausgeschlossen habe ich den Fall von Ritschl, der selbst ein Lymphangiom annahm, das durch Einbruch von Arterien zu einem Haemolymphangiom geworden war. Ob sich vielleicht in unserer Tabelle noch andere derartige Fälle finden, das können wir nicht entscheiden. Bestimmte Anhaltspunkte hierfür fanden wir jedenfalls nicht vor.

Wie bei den Hautangiomen, so müssen wir, wie gesagt, auch hier cavernöse und teleangiektatische Formen unterscheiden. Diese beiden Arten sehen wir in unseren Fällen rein als solche vorkommen, d. h. mit sehr geringer, nicht besonders erwähnter Zwischensubstanzentwicklung und zwar rein cavernös bei Nr. 5, 11, 12, 17, 18, 29, 30, 33, 34, 35, 36 = 11 Fällen und rein teleangiektatisch in 19, 20, 24 und 42 = 4 Fällen. Mit vermehrter, besonders erwähnter Wucherung des Bindegewebes finden wir die cavernösen Angiome in Nr. 13, 21, 25, 26, 27, 31, 32, 37, 39, 40, 43, 44, 45, 46 = 15 Fällen verbunden, die teleangiektatischen dagegen nur in 22, 28 = 2 Fällen. Inwiefern wir bei diesen letzteren die Differentialdiagnose zwischen Fibroangiom und gefäßreichem Fibrom zu stellen haben, werden wir später sehen.

Somit haben wir:

	cavernös	teleangiektatisch
rein	11	4
mit Bindegewebswucherung	15	2
total	26	6

So viel im allgemeinen über die Mitbeteiligung der bindegewebigen Stützsubstanz.

Ganz besonderes Interesse bieten aber die Fälle mit Hyperplasie der glatten Muskulatur. Wir treffen diese entweder als Vermehrung der Muskelfasern der Muscularis der Gefäße oder als Bestandteil der Stützsubstanz an; meist ist beides gleichzeitig vorhanden, worauf Muscatello hingewiesen hat. Bevor wir auf diese Fälle eingehen, wollen wir noch kurz unsere I. Beobachtung (Tabelle Nr. 42) berühren. Es handelt sich hier um eine reine Teleangiektasie des Muskels, bei der anderweitige Elemente, Fett, Bindegewebe, völlig in den Hintergrund treten. Wir müssen also diesen Fall ohne weiteres als echtes Angiom bezeichnen. Der Einwand, den Borst für ähnliche Fälle von Muscatello macht, es handle sich eher um Hypertrophie der Gefäße in einer fibrösen Neubildung, gilt hier also nicht.

Wir kommen zur Hyperplasie der glatten Muskelfasern. Dieselbe findet sich hauptsächlich bei cavernösen Geschwülsten. So ist sie besonders erwähnt bei den Fällen 21, 37, 39, 40, 41, 43, 44, 45, 46, wobei nur eine starke Vermehrung in der Gefäßwand bei 21, 40, 41 und 46 statt hat, während eine myomartige Wucherung in das bindegewebige Stroma bei 37, 39, 43, 44, 45 vorkommt. Unsere Fälle II—IV entsprechen in dieser Beziehung fast vollständig demjenigen von Honsell (37), während Fall V mehr mit Muscatellos 2. und 3. Fall übereinstimmt, d. h. in unsern Fällen II—IV verbreitet sich die glatte Muskulatur zu einer dicken Schwarte, während im letzten Falle sich wohl die Muskelschicht der Gefäße sehr stark entwickelt und auch wohl glatte Muskelfasern in die umliegende Grundsubstanz abgehen, dagegen nur vereinzelt und ohne das lockere und fettreiche Bindegewebe stark zu verdicken und zu durchziehen. Ob wir die erstern Fälle als ältere Stadien der Myombildung, wie wir sie im Anfang bei den andern beiden Fällen sehen, betrachten dürfen scheint fraglich, da die Geschwulst im Falle V viel größer war als diejenige der Fälle II—IV. Die Frage hat einiges Interesse für die Genese der Myombildung überhaupt. Roesger und Gottschalk, sowie auch Borst, geben zu, daß die Entstehung des glatten Muskelgewebes in Uterusmyomen gelegentlich auch auf die Muscularis der Arterien zu

beziehen ist. Wir finden auch in Borst I, Fig. 41 eine diesbezügliche Abbildung. Auch Lubarsch und Cohen sahen in kleinern Uterusmyomen das Muskelgewebe von den Gefäßen ausgehen.

Gehen wir von Fall 21 unserer Tabelle aus, so sind hier allerdings starke Verdickungen der Gefäßwände durch Muskelfasern speziell erwähnt. Sie sind aber, wenn auch in weniger starkem Grade, in Angiomen überhaupt nichts Seltenes. In unsern Fällen aber, sowie bei Muscatello und Honsell handelt es sich auch um ganz unregelmäßige Wucherungen der glatten Muskelfasern. Der Ursprung muß in allen Fällen in der Gefäßwand liegen. „Über die Genese der Myombildungen konnte man," schreibt Honsell, „bei den Hautangiomen im Zweifel sein, da neben einer Entwicklung aus den Gefäßwänden dort eben auch an eine solche aus der glatten Muskulatur der Cutis gedacht werden muß. Wucherungen glatter Muskulatur innerhalb eines Extremitätenmuskels können natürlich nur ausgegangen sein von den Elementen der Gefäße selbst." Muscatello erklärt dieses Vorhandensein von Muskelfasern auf folgende Art: Zur Erklärung des Vorhandenseins von Muskelfasern in Arterien von so kleinem Durchmesser können nicht die mechanischen, funktionellen Gründe herbeigezogen werden, womit Eberth die Gegenwart derselben in den Arterien mittleren Calibers erklärt; der geschlängelte Verlauf der Arterien ist in diesem Falle nicht ein genügender Anhaltspunkt zur Erklärung dieser Erscheinung, welche allerdings in sehr zahlreichen andern Fällen von Angiomen nicht beobachtet wurde, wo der geschlängelte Verlauf der Arterien einen noch höhern Grad erreicht und die Gefäßwand viel größere Widerstände zu überwinden hatte. Aus demselben Grunde kann das Vorkommen von Muskelfasern in der Adventitia von Arterien und Venen in der Wand der Capillaren und im Bindegewebe nicht auf mechanische Ursachen zurückgeführt werden. Man glaubte in einigen Fällen annehmen zu dürfen, daß diese Neubildung von Muskelfasern, die sich dem Angiom beigesellt, aus den Muskelelementen der Gefässe abstamme, und auch für ein cutanes Angiomyom wollen Brigidi und Marcacci einen ähnlichen Ursprung geltend machen. Über diesen Ursprung können Zweifel erlaubt sein, wenn es sich um Hautangiome handelt, wo die Produktion von Muskelfasern aus andern Muskelkeimen hervorgehen könnte; aber in der vorliegenden Geschwulst verdankt, wie ich mit unwiderleglicher Bestimmtheit glaube, die angetroffene Muskelneubildung ihren Ursprung der Muskelschicht der Media." Diese Ansicht ist also die nämliche, wie diejenige Honsells. Die Untersuchung

unserer Präparate liefert uns den direkten Beweis für die von Muscatello und Honsell per exclusionem aufgestellte Ansicht.

An den Arterien finden wir in unseren Fällen überall concentrische Vermehrung der glatten Muskelfasern ohne Übergang derselben in das Grundgewebe. Stets ist das Gefäß als solches noch leicht zu erkennen. Anders bei den Venen; hier können wir in der Umgebung der Geschwulst folgende Stadien erkennen:

Als erstes Stadium sehen wir eine concentrische Hypertrophie von kleinen Venen, deren Lumen noch kreis- oder schlitzförmig ist. Als zweites Stadium finden wir excentrische Wucherung der glatten Muskelfasern der Media in einzelnen Bündeln, sodaß das Lumen unregelmäßig spalt- oder sternförmig wird. Als drittes Stadium treffen wir geschwulstartige Tumormassen, entstanden durch regelloses Wachstum der einzelnen hypertrophischen Bündel und Confluenz von verschiedenen benachbarten Gefäßbezirken, wobei es unmöglich wird, im einzelnen genauer zu unterscheiden, welchem Lumen die einzelnen Muskelmassen angehören. Diese 3 Stadien sind durch die Abbildungen 2—4 genügend gekennzeichnet.

Von Bedeutung ist ferner die Wucherung des Bindegewebes, die wir schon oben kurz erwähnt haben. Es ist eine Vermehrung in geringem Grade vorhanden durch eine Verdickung des Perimysium internum. Dann wuchern auch die größeren intramuskulären Septen, und besonders kommt der Umstand in Betracht, daß das Bindegewebe der Gefäßwände, speciell das adventitielle Gewebe, gleichzeitig mit der glatten Muskulatur wuchert, so daß die Bündel der glatten Muskelfasern an den meisten Stellen von einer mehr oder weniger dicken Bindegewebsschicht umgeben und von Septen durchsetzt sind. An einzelnen Stellen der Geschwulst wiegt das Bindegewebe sogar den glatten Muskelfasern gegenüber vor, während an andern Stellen die glatten Muskelfasern die Oberhand haben. Wir finden im ersten Stadium der Wucherung einen großen Kernreichtum der Gefäßwand, besonders der Intima. Über die genetischen Beziehungen der bindegewebigen Proliferation und der Angiombildung äußert sich Honsell nicht entscheidend. Er schreibt: „Wo der Ausgangspunkt der erstern zu suchen ist, dürfte gerade bezüglich der Muskelangiome, bei welchen Gefäßbildung, Bindegewebe und Muskelfasern meist ein einziges Geflechte bilden, schwer zu entscheiden sein.“ Eine gewisse Bindegewebsanlage gehört ja schon zum Begriff des Angioms, und Ribbert zählt das die Gefäße im Angiom umgebende bindegewebige Stroma zum Tumor hinzu. Diese Art von Bindegewebe kann uns daher nur insofern interessieren,

als wir eben nicht wissen, wo das Normale aufhört und das Pathologische, die Fibrombildung, anfängt; denn auch die Ansicht, daß mit dem Wachstum des Angioms eine Bindegewebswucherung eintritt, genügt nicht zur Erklärung jener Fälle, wo in kleinen Tumoren sehr starke fibromatöse Wucherung anzutreffen ist. Wir können uns diese Fälle so entstanden denken, daß durch eine primäre Wucherung des interstitiellen Bindegewebes der Muskeln, des Perimysium internum, eine derbe Bindegewebsmasse entsteht, in die sich dann die Gefäßbildung erst einlagert. Diesen Standpunkt nimmt auch Pupovac ein, der dann aber daneben auch noch das Bindegewebe aus den Rundzellen entstehen lassen will, welche aus den Gefässen ausgewandert sind. Pupovac schreibt:

„Die erste Veränderung im Muskel ist die Vermehrung des interstitiellen Bindegewebes und Fettgewebes, mit der gleichzeitig eine reichliche Gefäßentwicklung einhergeht. Die Muskelfasern werden durch das vordringende Fettgewebe auseinander gedrängt und fallen regressiven Veränderungen anheim, bis sie völlig verschwinden. Stellenweise kommt es durch Ansammlung von aus den Gefäßen ausgewanderten Rundzellen zur Bildung der oben beschriebenen Rundzellenanhäufungen. Dieselben werden durch hineinspringende Gefässe vascularisiert und bilden somit einen günstigen Boden für die Bildung in Gruppen beisammenliegender Gefäßbündel. Die Rundzellen wachsen allmählich zu spindligen Elementen aus, und die Gefäße sind anfangs durch breite bindegewebige Septa von einander geschieden. Durch Schwund der contractilen Elemente in den Gefäßwänden werden dieselben gegen den Blutdruck weniger widerstandsfähig und durch dieselben allmählich dilatiert. Dadurch rücken sie mit ihren Wandungen einander allmählich näher, und durch den gegenseitigen Druck werden die sie trennenden Septa immer mehr und mehr verdrängt und schließlich vollständig zum Schwunde gebracht, so daß es nunmehr zur Communication von benachbarten Gefäßen kommt. Durch fortgesetzte Confluenz und Dilatation kommt es zur Bildung wahrer Cavernen. Der Proceß ist jedoch nicht ein gleichmäßig fortschreitender, sondern tritt herdweise auf, entsprechend der Veränderung an einzelnen Gefäßgruppen."

Wir werden weiter unten, bei Besprechung der Fettgewebsbildung, auseinandersetzen, weshalb wir mit der Auffassung Pupovacs von der primären Bindegewebswucherung nicht einverstanden sind.

Das häufige Vorkommen dieser Fibroangiome gerade in den willkürlichen Muskeln ließe daran denken, daß die in denselben gegebene große Bewegungsmöglichkeit und Reibung eine gewisse Rolle

spielen könnten. Wir treffen sie im Triceps femoris 14 mal, im Vorderarm 8 mal, in Nackenmuskulatur, Waden, Semimuskeln, Rückenmuskeln je 4 mal, im Oberarm und Daumenballen je 3 mal, in Fußmuskeln, Brust- und Kiefermuskeln je 1 mal an. Nicht minder naheliegend wäre bei diesen Lokalisationen der Gedanke, daß neben einer congenitalen Anlage Traumen eine gewisse Rolle spielen könnten.

Berühren wir noch die Rundzellenanhäufungen, die wir in Fall 20, 29, 30, 31, 37, 43, 45 und 46 angetroffen haben. Wir haben schon erwähnt, daß dieselben meistens in der Nähe der Gefäße zu finden sind. Vor allem müssen wir bemerken, daß Rundzellenanhäufungen in gewissen, allerdings meist bösartigen Geschwülsten häufig vorkommen. Hier möchten wir am ehesten die in so gefäßreichen Geschwülsten unvermeidlichen Circulationsstörungen anschuldigen, die mit oder ohne Thrombose uns einen genügenden Grund abzugeben scheinen.

Was die degenerativen Vorgänge an der quergestreiften Muskulatur betrifft, so finden wir einfache Atrophie der quergestreiften Muskelfasern einerseits, — oft mit in die atrophischen Fasern eingelagerten abnorm dicken Fasern — und Ersatz der zugrunde gegangenen Muskelfasern durch Fettgewebe andererseits. Das Auftreten von Fettgewebe ist also nicht, wie Pupovac annimmt, der primäre Vorgang. Seine Bedeutung ist im Gegenteil unserer Ansicht nach eine ganz andere und entspricht dem, was wir überhaupt im Körper beobachten. Da, wo ein Gewebe mit spezifischer Funktion zugrunde geht, tritt sehr häufig Fettgewebe in die Lücke. Auf diese Weise ist das Fett bei degenerativen Vorgängen in der Leber, die Zunahme des Fettmarkes in den Knochen bei Osteoporose, und so auch das Auftreten von Fett in den Muskeln bei Nichtgebrauch derselben und bei Lähmung aufzufassen. Genau dasselbe ist der Fall bei den Angiomen. Durch die Wucherungsvorgänge an den Gefäßen und die damit bedingten Circulationsstörungenwird ein Teil der Muskelfasern atrophisch und degeneriert. Die ganze Architektur des Muskels bringt es aber mit sich, daß die Fasern nicht einfach ausfallen, sondern daß sie durch ein indifferentes Gewebe, und das ist eben das überall als Ausfüllungsmaterial dienende Fettgewebe, ersetzt werden. Der Zweifel von Borst an der Angiomnatur dieser Geschwülste ist daher nicht berechtigt. Das Primäre ist stets die Angiombildung, d. h. die Wucherung der Elemente der Gefäßwand. Hand in Hand mit ihr geht, aber als Vorgang von sekundärer Bedeutung, die Wucherung des Bindegewebes und das Auftreten von Fett als

Ersatz der funktionslos gewordenen und zugrunde gegangenen quergestreiften Muskelfasern.

Wir gehen nach diesen Bemerkungen über die einzelnen histologischen Elemente der Muskelangiome auf ihre Entstehungsweise über, so weit uns unsere eigenen Untersuchungen wenigstens gestatten, uns ein Urteil über dieselben zu bilden.

Es sind bis jetzt im wesentlichen folgende Theorien hierüber aufgestellt worden:

Rokitansky nimmt an, daß die sich vom Gefäßsystem ganz getrennt entwickelnden Angiome erst sekundär mit den Gefäßen in Kommunikation treten. Nach Virchow beruht die Kavernombildung auf einer Ektasie bereits bestehender Gefäße. „Das Primäre ist eine Neubildung von Gefäßsträngen, die von den bereits vorhandenen Gefäßen aus mit Blut angefüllt werden. Durch partielle Ektasie und Hyperplasie der Wandung entstehen schließlich die kavernösen Räume, während das ursprüngliche Zwischengewebe atrophiert und die einzelnen Räume nach Schwund des dazwischen liegenden Gewebes frei miteinander kommunizieren. In ähnlicher Weise hatte bereits früher Esmarch Wucherungen an der vorher normalen Venenwand als Ursache der Angiombildung beschrieben" (Riethus).

Ribbert und Schmieden nehmen wenigstens für das Angiom der Leber an, daß eine Bildungsanomalie von Gefäßen und Leberzellen, wobei sich erstere abnorm entwickeln, das Lebergewebe allmählich zu Grunde richtet und Riethus will die gleiche Theorie auch für die Muskelangiome gelten lassen.

Ohne uns auf die Besprechung dieser Theorien im einzelnen einzulassen, beschränken wir uns hier darauf, diejenigen Punkte hervorzuheben, welche uns auf Grund unserer eigenen Untersuchungen für die Deutung des wechselvollen Bildes der kavernösen Muskelangiome von Bedeutung zu sein scheinen.

Wir müssen bei den kavernösen Muskelangiomen zwei Arten von Bluträumen unterscheiden.

1. die meist unregelmäßig buchtigen, nicht sehr weiten, bisweilen nur spaltförmigen oder verzweigten Hohlräume, welche von gewucherter glatter Muskulatur begrenzt sind und die aus mehr oder weniger starker Veränderung der Venen hervorgegangen sind.

2. die kavernösen, von Endothel und dünnen Bindegewebssepten begrenzten, meist in Gruppen zusammenstehenden Räume, deren Form verhältnismäßig einfach, rundlich oder polygonal ist und die reichlich Blut enthalten.

Während die erste Kategorie von Hohlräumen, die sich in unserem

Falle III ausschließlich findet, aus den unregelmäßig gewucherten Venen hervorgeht und sozusagen den Grundstock der Geschwulst darstellt, verhält es sich ganz anders mit den kavernösen Räumen mit bindegewebiger Begrenzung und schmalen Septen. Diese letzteren gehen, wie sich an geeigneten Stellen durch Untersuchung an Serienschnitten nachweisen läßt, aus erweiterten Kapillaren hervor.

Diese Hohlräume sind als das Resultat einer Stauung aufzufassen und wir dürfen in dieser Beziehung wenigstens für einen einzelnen Bestandteil der Angiome die alte Stauungstheorie als berechtigt gelten lassen. Die von Herrn Dr. de Quervain uns an die Hand gegebene Erklärung, welche in diesen Fällen am nächsten liegt, ist die folgende:

Das Primäre ist eine auf ein gewisses Gebiet ausgedehnte und von da unter Umständen schrankenlos weitergreifende, auf kongenitaler Anlage beruhende Wucherungstendenz der Elemente der Venenwand, und zwar ganz besonders der glatten Muskulatur derselben. Diese Wucherung gibt sich schon in der Peripherie der Geschwulst durch das Vorhandensein von massenhaften kleinen, aber sehr wanddicken Venen kund und in der Geschwulst selbst durch die den Grundstock bildende Wucherung der glatten Muskulatur, zusammen mit dem umgebenden Bindegewebe.

Hand in Hand mit der Wucherung der Venen, aber nicht als primärer Vorgang, findet sich eine Umfangszunahme der zuführenden Arterien, einfach als Ausdruck eines vergrößerten Stromgebietes. Wenn nun aber die Wucherung der Venenwand immer mehr zunimmt, so ist es naheliegend, daß durch dieselbe schließlich nicht nur eine Vermehrung des Stromgebietes, sondern auch ein Abflusshindernis entsteht. Die unregelmäßig wuchernde glatte Muskulatur erleichtert nicht nur einen geordneten Abfluß des Blutes nicht, sondern kann ihn direkt erschweren.

Die dadurch entstehende Stauung wirkt auch auf noch gesunde Kapillargebiete zurück, welche infolgedessen dilatiert werden und schließlich, wie die Serienschnitte zeigen, zu venösen Hohlräumen mit gut erhaltenem Endothel und mit dünnen, bindegewebigen Septen sich ausbuchten. Das Hinzutreten dieser venösen, kavernösen Räume zu den ursprünglichen Elementen der Geschwulst ist also ein rein fakultatives und hängt nur davon ab, ob die Wucherung der Venenwand in der Geschwulst schon ein Stromhindernis darstellt oder nicht und ob sich rückwärts von den gewucherten Venen noch gesunde Kapillaren finden, die im Falle sind, in dieser Weise ausgedehnt zu werden.

Es war dies der Fall in unserm II. und ganz besonders im IV., nicht aber im III. Fall.

Durch diese Auffassung wird an der Theorie von der kongenitalen Anlage dieser Geschwülste nicht gerüttelt. Wir halten es im Gegenteil für wahrscheinlich, daß diesen, wie anderen Angiomen eine kongenital angelegte, aber erst in späteren Jahren zum Ausdruck kommende Mißbildung der Gefäße zugrunde liegt. Dafür sprechen übrigens auch die meisten klinischen Beobachtungen, laut welchen die Geschwulst entweder im Kindesalter beobachtet oder wenigstens auf dasselbe zurückgeführt wurde.

Wir kommen also in bezug auf die uns besonders interessierende Form der Muskelangiome zu folgenden Schlüssen:

1. Das Primäre und Wesentliche ist ein Wucherungsprozeß von Seiten der Gefäße besonders der glatten Muskelfasern der Media. Die Geschwülste sind also trotz der verschiedenartigen Bestandteile den Angiomen zuzuzählen.

2. Das Auftreten von Fettgewebe ist am einfachsten als Folge des Zugrundegehens von Muskelfasern und nicht als ein selbständiger Vorgang aufzufassen.

3. Das Bindegewebe tritt, wenigstens in den von uns untersuchten Fällen, nicht in solcher Mächtigkeit auf, daß ihm eine selbständige Rolle zugeschrieben werden könnte.

4. Die dünnwandigen kavernösen Räume sind, zum Teil wenigstens, auf Stauungsvorgänge im Innern der Geschwulst selbst zurückzuführen.

Am Schlusse der Arbeit angelangt, sei es mir vergönnt, Herrn Dr. de Quervain für die Überlassung der Fälle, sowie für die Anfertigung der Mikrophotogramme und die Unterstützung bei der Deutung schwieriger Punkte meinen besten Dank auszusprechen. Ebenso danke ich den Herren Prof. Kocher in Bern und Dr. Fritzsche in Glarus für die gütige Zuweisung ihrer Fälle.

Literaturverzeichnis

(soweit nicht in der Tabelle angegeben)

1) Bayha, Deutsche Zeitschrift für Chirurgie. 1799. 51. 200.
2) Borst, Lehre von den Geschwülsten. 1902.
3) Germe, Contribution à l'étude des angiomes muscul. Thèse de Paris. 1900.
4) Honsell, Beitrag zur klinischen Chirurgie. 1902. 32. 259.
5) Keller, Deutsche Zeitschrift für Chirurgie. 1904. 74. 6.

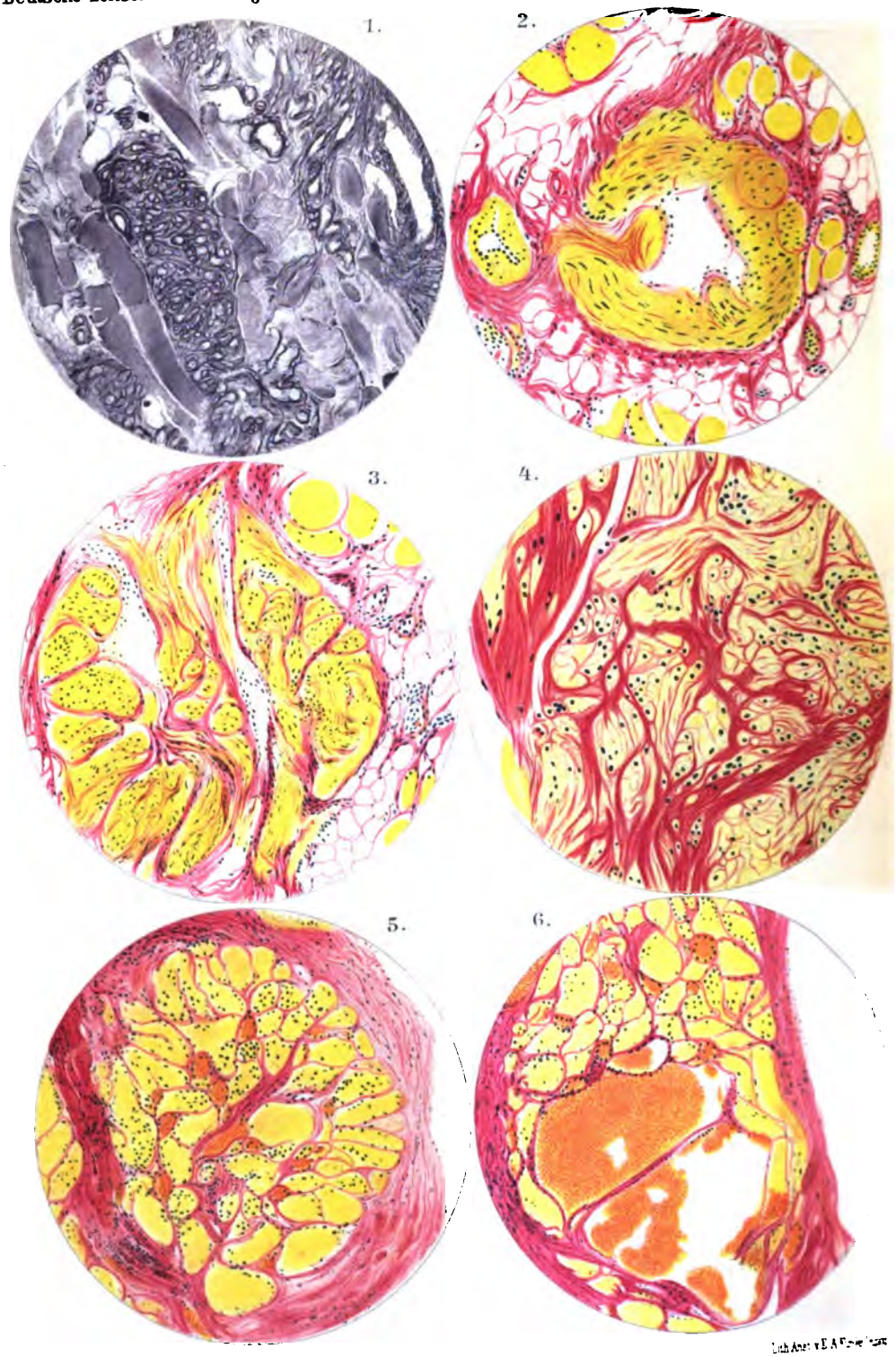
1.
2.
3.
4.
5.
6.

6) E. Meyer, Beitrag zur Kasuistik der prim. Muskelangiome. 7. Dissertation. Berlin 1898.
7) Muscatello, Virchows Archiv 1894. 135. 278.
8) Petersen, Dissertation. Kiel 1894.
9) Pilzer, Virchows Archiv 1901. 165. 427.
10) Pupovac, Archiv für klinische Chirurgie. 1897. 54. 555.
11) Ribbert, Geschwulstlehre. 1904.
12) Riethus, Beiträge zur klinischen Chirurgie. 1904. 42. 454.
13) Ritschl, Beiträge zur klinischen Chirurgie. 1896. 15. 99.
14) Strauch, Deutsche Zeitschrift für Chirurgie. 1902. 62. 323.
15) Virchow, Krankhafte Geschwülste.
16) Warnek, Centralblatt für Chirurgie. 1896.

Abbildungen.

Sämtliche Abbildungen sind Reproductionen von nach den Präparaten colorierten Mikrophotogrammen, im Laboratorium von Herrn Dr. de Quervain angefertigt. Bei der Färbung nach van Gieson ist das Bindegewebe rot, die quergestreiften und die glatten Muskelfasern gelb, das Blut orangefarben.

Fig. 1. Fall I. Färbung der elastischen Fasern nach Weigert. Fluoritsystem 15 mm von Winkel, Compens.-Ocular 3. Knäuelförmige Wucherung der Capillaren zwischen den Muskelfasern.

Fig. 2. Fall III. Färbung nach van Gieson. Vergrößert wie Fig. 1. Beginnende Wucherung der Venenwand. (Kleinste und etwas größere Vene.)

Fig. 3. Wie Fig. 2. Wucherung der Venenwand so ausgesprochen, daß die Vene als solche kaum mehr zu erkennen ist.. Die Wucherung betrifft hauptsächlich die glatten Muskelfasern.

Fig. 4. Fall II. Färbung wie Fig. 2. Obj. 8 Winkel, Ocul. I. Stelle aus den Wucherungen der Venenwand, von leiomyomartigem Charakter.

Fig. 5. Fall IV. Aus einer Schnittserie. Färbung und Vergrößerung wie bei Fig. 2. Normales Muskelbündel mit einigen leicht erweiterten Capillaren.

Fig 6. Aus derselben Serie, einige Schnitte weiter. Die Capillaren haben sich zu weiten, dünnwandigen Bluträumen ausgedehnt.

XVII.

Aus dem städtischen Krankenhause zu Worms a. Rh.
(Prof. Dr. L. Heidenhain).

Geschichte eines Falles von chronischer Incarceration des Magens in einer angeborenen Zwerchfellhernie, welcher durch Laparotomie geheilt wurde, mit anschliessenden Bemerkungen über die Möglichkeit, das Kardiacarcinom der Speiseröhre zu resecieren.

Von

Prof. Dr. L. Heidenhain.

Der nachfolgende Fall von Incarceration des Magens in einer angeborenen, im wesentlichen linksseitigen Spalte des Zwerchfelles ist insofern einzig in seiner Art, als es bisher noch nicht gelungen ist, eine derartige Erkrankung durch Operation zu heilen. Der Plan operativer Behandlung ist vielfach erwogen. Traumatische Zwerchfellhernien sind auch öfter mit Glück angegriffen worden. Das gleiche ist, soweit meine Kenntnis der Literatur reicht, bei angeborenen Hernien noch nicht geschehen. Ich verzichte darauf, die sehr umfangreiche Literatur über diese Erkrankungen hier zusammenzustellen. Wer sich für sie interessiert, kann sie ja leicht finden. Die Erwägung, daß Kürze und Beschränkung auf das Wesentlichste unseren Arbeiten vor allem not tut, soll eine Bewältigung der Literatur überhaupt noch möglich sein, bestimmt mich zu dieser summarischen Kürze.

Ich würde diesen Fall von Zwerchfellhernie überhaupt nicht veröffentlichen, da er nichts bietet, was nicht von anderen schon vielfach versucht wurde, und eine reine Vermehrung kasuistischen Materiales keine nennenswerte Förderung unserer chirurgischen Interessen bedeutet. Indessen diese Operation ist für mich die Veranlassung zu Versuchen über die Resektion der Kardia geworden, welche am Tier geglückt sind. Ich glaube, daß solche auch am Menschen glücken können. Wenigstens läßt sich darstellen, auf welche Weise man

solchen Versuch machen könne. Ich selbst habe den Versuch am Menschen noch nicht machen können, aus Mangel an geeigneten Fällen. Beginnende Speiseröhrenkrebse sind nicht so häufig, daß ich hoffen könnte, innerhalb absehbarer Frist einen solchen in Behandlung zu bekommen. Vielleicht haben andere mehr Glück hierin.

Bevor ich auf die Erörterung unseres Themas eingehe, bitte ich von der folgenden Krankengeschichte wenigstens den Operationsbefund aufmerksam nachzulesen.

Krankengeschichte.

Heinrich Holzhäuser, 9 Jahre alt. Nr. 1801, 1901/2, Wagnerssohn zu Worms, aufgenommen den 4. März 1902, entlassen am 29. März 1902.

Anamnese (Hausarzt des Patienten Dr. Marx: Hat als kleines Kind zweimal Bronchopneumonien durchgemacht. Seitdem gesund. Im Juli 1901 wieder „Bronchopneumonie und Empyem“ (damals auswärts nicht vom Hausarzt behandelt; „Pneumonie“ vielleicht Pleuritis?). Anfang August in Worms von Dr. Marx und Dr. Briegleb an Empyem operiert; Schnitt in der linken hinteren Axillarlinie, Resection von ca. 5—6 cm der 7. Rippe; Eröffnung der Pleura, wobei ca. 1 l Eiter aus der Empyemhöhle abfloß; mit diesem Eiter kommt ein länglicher Gewebsfetzen zum Vorschein, der wie ein Stück Netz (Omentum) aussieht; das Stück kam aus der Tiefe der Wundhöhle von unten aus median, wurde sofort bei der Atmung wieder angezogen nach unten (dem Zwerchfell) zu und kam nicht mehr zum Vorschein. Zur Vorsicht wurde an jene Stelle nach dem Zwerchfell zu ein Jodoformstreifen eingelegt. Im Verlauf der Nachbehandlung dehnte sich die Lunge gut aus, die Empyemhöhle verkleinerte sich rasch. Sogleich nach der Operation äußerte Patient Schmerzen im Magen, ebenso Druckempfindlichkeit in der Magengend. Beim Verbandwechsel wurde wiederholt beim Einführen des Drainrohres über Schmerzen in der Schulter geklagt. Keinerlei Verdauungsstörungen noch Beschwerden beim Essen. In der Rekonvaleszenz große Gewichtszunahme, kein Husten; Patient ging wieder zur Schule, während die Wunde bald verheilte. Sowohl Auscultation als Percussion der Lunge und des Herzens ergaben vollkommen normalen Befund. Die jetzigen Beschwerden des Patienten begannen bald nach Weihnachten; er erbrach erst selten, dann immer häufiger, schließlich täglich öfter, meistens nachmittags und abends, unter heftigen Schmerzen in der linken Schulter; die Schmerzen waren besonders stark kurz vor dem Erbrechen; nach demselben ließen sie wieder nach. Beim ersten Besuch, Anfang Februar, erhob der Hausarzt (Dr. Marx), folgenden Befund: Junge stark abgemagert; keine Temperaturerhöhung. Sehr unregelmäßiger, etwas verlangsamter Puls. Rechte Lunge ohne pathologischen Befund. Auf der linken Lunge hinten unten bis in die Höhe der 5. Rippe tympanitischer Schall bei Percussion, in der Axilla bis zur 4. Rippe. Vorn war Herzdämpfung verschwunden; statt ihrer bestand lauter tympanitischer Schall. Auscultation über der linken Lunge ergab vesikuläres Atmen ohne fremden Beiklang, aber leise, entfernt klingend. Herztöne rein. Abdomen nicht auf-

getrieben, nur die Magengegend etwas vorgewölbt; keine Plätschergeräusche, keine Schmerzen auf Druck, nur spontane Schmerzen in der Schulter, wenn Patient gegessen hatte. Da auch in den folgenden Tagen große Mengen erbrochen wurden, heberte der Hausarzt zu verschiedenen Zeiten den Magen aus, wobei sich ergab, daß der Magen auch morgens nüchtern große Mengen unverdauter Speisen und Flüssigkeit enthielt. Das Erbrechen wurde durch das Aushebern nicht gebessert, nur wurden die Schulterschmerzen dadurch geringer. Puls wechselnd. Urinmenge sehr herabgesetzt. Durst sehr groß. Stuhl spärlich, alle 2 Tage nach Einlauf.

Therapie: Kochsalzklystiere gegen Wasserverarmung, Magenausspülung. Da der Junge sichtlich rasch herunterkommt, wird er zur Untersuchung und Durchleuchtung ins Krankenhaus gebracht (ambulatorisch).

Durchleuchtung außerordentlich erschwert, da der Junge hochgradig erregt und ängstlich ist; Puls bis 160, so daß Collaps zu befürchten ist. Bei der Unruhe des Patienten läßt sich am Leuchtschirm kein bestimmter Befund konstatieren. Auch die photographischen Aufnahmen gelingen nur sehr schwer. 1. Aufnahme mit gefülltem Magen; 2. Aufnahme nach Ausheberung der Magens (ca. 2 l Inhalt!!). 3. Aufnahme nach Einführung einer Magensonde mit Metallführung; 4. Aufnahme nach Trinken einer Wismuthemulsion. Nach diesen (nicht besonders deutlichen) Bildern und dem auscultatorischen und percussorischen Befund wird Diagnose auf hochgradige Stenosierung des Pylorus, bewirkt sehr wahrscheinlich durch Abknickung infolge „Hernia diaploragmatica“ gestellt.

4. März. Aufnahme ins Krankenhaus.

Befund nachmittags: Relativ gut aussehender Junge; Lippen und Gesichtsfarbe etwas blaß. Ernährungszustand leidlich, kein Fettpolster, aber auch keine sichtbare Wasserverarmung! Urin wenig, trüb und dick, kein E, kein Z, keine Formelemente; Trübung besteht aus harnsauren Salzen und Phosphaten. Stuhl seit einigen Tagen träge, Flatus unbehindert. Sonst bietet der Junge äußerlich nichts Abnormes. Hat heute schon ziemlich viel Flüssigkeit, nichts Festes zu sich genommen. Er klagt über Druck in der Magengegend und leichte Übelkeit mit Aufstoßen. In der linken hinteren Axillarlinie, dem 8. Intercostalraum entsprechend, eine 5 cm lange, glatte, nicht eingezogene Narbe, herrührend von der Rippenresektion.

Lunge: rechts normale Grenzen, gute respiratorische Verschieblichkeit, lauter Percussionsschall, Atmen rein vesikulär, ganz wenig Katarrhgeräusche (feucht mittelblasig) in den unteren Partien hinten.

Links: Leicht gedämpfter Percussionsschall in einem Bezirk, welcher gebildet wird hinten durch Lungenspitze bis Mitte Scapula, von da nach dem 3. Intercostalraum in der Achselhöhle verlaufend. Lungenverschieblichkeit an diesen Grenzen nicht deutlich nachweisbar; Atmen über diesem Bezirk leise, vesikulär ohne Katarrhgeräusche, anklingend an Kompressionsatmen. Unter dieser Grenzlinie ein eigentümlicher Percussionsschall, ein Gemisch von Tympanie und sonorem Schall (etwa wie bei Pneumothorax). Bei sehr starker Percussion klingt etwas Dämpfung durch. Vom 5. Intercostalraum an nach abwärts in gleicher Höhe in der ganzen Peripherie der linken Thoraxseite reiner Magenschall, nur in der Axillarlinie mit leichter Dämpfung. Herzdämpfung ganz verschwunden, an ihrer Stelle reiner Magenschall. Nur bei starker Percussion leichte Dämpfung von $^1/_3$ Handteller-

größe hörbar, der Mamilla entsprechend. Am rechten Sternalrand geht Lungenschall direkt in Magenschall über. Herztöne sehr leise, rein und an normaler Stelle zu hören. In den oberen Partien des Magenschalls nach der Lungengrenze zu ist noch ganz leises, entfernt klingendes Atmen zu auscultieren, etwas weiter unterhalb nichts mehr. Etwa 3 Finger breit unter der Achselhöhle in der hinteren Axillarlinie 1/2 handtellergroßer Bezirk mit amphorischem leisen Atmen. Nach unten zu läßt sich der Magen percutorisch nicht von den Därmen abgrenzen. Leber normal. Milz nicht zu percutieren. Kein Tumor im Abdomen zu fühlen.

Da der Junge ständig Brechreiz hat, wird der Magen ausgehebert, wobei sich über 3 l flüssigen Inhalts entleeren, Milch und sonstige Speisereste. Nach längerem Spülen wird Magen sauber. Sonde gleitet ohne Widerstand hinab; große Erleichterung und Aufhören der meist starken Schmerzen in der linken Schulter. Nach der Ausheberung mehrmals Percussion: derselbe Befund wie vorher, nur daß die Tympanie (Magenschall) sehr abgenommen hat und statt dessen mehr Pneumothoraxschall vorhanden ist.

5. März. Urinmenge 800 in 24 Stunden. Vorbereitung zur Operation. Täglich mehrmals Wasserklysmata.

6. März. Operation in Braun'scher Mischnarkose, nach Spülung des Magens und analeptischem Klysma. Durchtrennung der Bauchdecken vom Proc. ensiformis bis Nabel. Nach Eröffnung des Leibes liegt das Colon transversum vor. Es zieht von rechts nach oben in die Zwerchfellgegend, biegt dort ziemlich spitzwinklig um und verläuft nach abwärts ins Colon descendens. Das Colon wird nach abwärts gezogen. Dabei zeigt sich, daß der gesamte Magen in einem dicht vor der Wirbelsäule liegenden Zwerchfellspalt verschwunden ist, dergestalt, daß in der Bauchhöhle nur ein kleines Stück der Pars pylorica des Magens zu sehen ist, welches schräg nach abwärts zum Duodenum verläuft. Die große Curvatur des Magens zieht nach links. An der linken Seite des Zwerchfellspaltes finden sich zahlreiche derbe Netzadhäsionen. Ein leichter Zug am Magen nach abwärts läßt denselben in die Bauchhöhle zurückkehren. Um ihn jedoch völlig zu befreien, müssen die Netzadhäsionen zu beiden Seiten des Spaltes zwischen doppelten Ligaturen durchtrennt werden. Damit wird der Magen völlig beweglich und läßt sich normal lagern. Es zeigt sich nun folgendes: Ein Ligamentum gastrocolicum besteht nur rechts von der Wirbelsäule. Die linke Hälfte des Colon transversum trägt kein Netz; auch an seiner rechten Hälfte ist die Netzschürze nur ganz geringfügig entwickelt. An der großen Curvatur des Magens befinden sich eine Reihe von Ligaturstümpfen, herrührend von der Abbindung des Netzes. Das Netz selbst sitzt adhärent am hinteren Rande der Zwerchfellspalte. Demnach ist von der Mitte des Magens ab nach links hin das große Netz direkt vom Magen entsprungen; ein Ligam. gastrocolicum hat nicht bestanden. Der gesamte Fundus des Magens hatte sich offenbar mit der großen Curvatur nach rückwärts und gleichzeitig nach aufwärts gewendet, als er in den Zwerchfellspalt hineinschlüpfte. Ohne diese Überschlagung des Magens ist die Adhärenz des Netzes allein am unteren resp. rückwärtigen Rande des Zwerchfellspaltes nicht zu erklären. Gleichzeitig gibt diese Drehung des Magens um die kleine Curvatur als Achse eine ausreichende Erklärung für die beobachteten

Symptome einer schweren Pylorusstenose. Man könnte diese Verlagerung als halben Volvulus des Magens bezeichnen.

Es wurde die große Curvatur des Magens mit etlichen Nähten an das Colon transversum genäht. Nach vollkommener Eventration des ganzen Magens und Colon transversum wird der Zwerchfellspalt genauer untersucht. Derselbe erweist sich als querer Schlitz und hat eine Breite (anterior-posterior Durchmesser) von ca. 2,5 cm. Er liegt unmittelbar vor der Cardia, beginnt hinter und über der Leber etwa 2 Finger breit rechts von der Cardia und erstreckt sich nach links bis in die hintere Axillarlinie. Sein Verlauf ist genau horizontal. Die Milz ist verlagert, liegt an der linken Seite der Wirbelsäule, mit ihrem Hilus dem Magen zugekehrt und reicht mit ihrem oberen Pol ein wenig in den Spalt hinein.

Eine Untersuchung des im Mediastinum posticum gelegenen Bruchsackes wird mit Rücksicht auf den (schon früher) unregelmäßigen Puls des Jungen unterlassen. Die linke Hälfte des Spaltes läßt sich mittels starken Zwirns bequem und ohne Spannung vernähen. Die Nähte werden durch die Musculatur des Zwerchfells gelegt. Der obere Spaltrand wird zwischen Daumen und Zeigefinger gefaßt und dabei das pulsierende Herz zurückgeschoben. Der Herzbeutel mag von den Nähten mitgefaßt sein. In etwa der Mittellinie des Körpers wird wegen der im Spaltrand fixierten Milz der Spalt dadurch verschlossen, daß die Reste des am hinteren Spaltrand fixierten Netzes an den vorderen Spaltrand angenäht werden, so daß ein vorhangartiger Abschluß entsteht. Der äußerste rechte Teil des Spaltes hinter und über der Leber wird mit Rücksicht auf dort pulsierende große Gefäße und in Anbetracht dessen, daß die Leber den kleinen Rest des Spaltes genügend verschließt und ein Einstülpen des Magens an dieser Stelle verhindert, offen gelassen. An diese Stelle, sowie gegen den genähten Spalt, insbesondere gegen die Cardia wird, um derbe Verwachsungen zu erzielen, ein Jodoformgazestreifen geschoben und nach außen geleitet. Magen und Colon werden zurück gebracht. Schluß der Bauchwunde mit Silberdraht und Etagennähten. Dauer der Operation $^5/_4$ Stunde.

Junge hat den Eingriff gut überstanden.

7. März. Patient klagt über großen Durst. Wasserklysmata und ganz geringe Mengen Tee von oben, welche ohne Erbrechen und Aufstoßen vertragen werden. Im Leib keine Schmerzen, nur geringe Schmerzen in der linken Schulter. Temperatur 38,2.

8. März. Temperatur 38,1. Sonst Wohlbefinden, Puls 96, regelmäßig. Verbandwechsel, lokal alles reactionslos.

Weiterer Verlauf ohne Besonderheiten. Am 18. März Verbandwechsel, wobei Jodoformstreifen etwas mühsam entfernt wird; keine Retention, keine Secretion, keine Schmerzen, kein Erbrechen oder Aufstoßen. Urinmenge reichlich, Stuhl täglich spontan.

Patient nimmt ziemliche Quantitäten flüssiger Nahrung auf ohne alle Beschwerden.

28. März. Geheilt entlassen, verträgt volle Kost. Nie mehr Schmerzen oder Erbrechen, Temperatur und Puls normal.

Herzdämpfung: Oberer Rand der 4. Rippe — Mitte Sternum — 5. Intercostalraum — Mamillarlinie. Töne deutlich, rein, etwas arythmisch. Spitzenstoß fühlbar 1 Finger breit rechts von der Mamillarlinie im 5. Inter-

costalraum. Lungengrenzen: vorn normaler Schall, rein vesikuläres Atmen; in der linken Axillarlinie bis zur Narbe, leise Dämpfung, etwas abgeschwächt vesikuläres Atmen. Hinten links bis 10. Rippe, wenig verschieblich, vesikuläres Atmen; rechts bis 11. Rippe gut verschieblich. Hinten links von Scapula abwärts leise Dämpfung. Nirgends Magenschall.

Kind ist gesund geblieben.

Der vorstehende Operationsbericht zeigt zweifellos, daß es unter günstigen Umständen, zu welchen vor allem ein recht stumpfer weiter Rippenbogenwinkel gehört, möglich ist, in der Kardiagegend zu operieren, und daß es gelingen kann, recht breite Zwerchfellwunden zu nähen, daß fernerhin eine solche Mißhandlung des Zwerchfelles keine weiteren Störungen im Verlaufe (Behinderung der Atmung, Pneumonie etc.) zu bedingen braucht. Die Schwierigkeiten einer Resektion der krebsigen Kardia liegen, soweit ich sehe, in folgenden drei Punkten.

1. Der Zugang zur Kardia ist eng, das Arbeiten in solcher Tiefe schwierig. Bei breitem Rippenbogenwinkel ist zu hoffen, daß man den Zugang erzwingen kann, wenn man eine Anzahl von Rippenknorpeln des linken Rippenbogens subkutan reseciert (modo Marwedel). Resektion der Rippenknorpel in großer Ausdehnung ist wahrscheinlich rätlicher, als einfache lineare Trennung des Rippenbogens. Einmal wird durch die Resektion mehr Raum geschaffen, zweitens sieht man bei Rippenfrakturen doch sehr häufig eine Hemmung und Behinderung der Atmung durch Schmerzhaftigkeit, während eine solche auch nach ausgedehnten Resektionen der Rippenknorpel, auch der Knorpel des Rippenbogens (z. B. bei Tuberkulose) seiner Erfahrung nach nicht zu beobachten ist.

2. Reseciert man den Endteil der Speiseröhre, so muß man dafür Sorge tragen, daß die Naht zwischen Speiseröhre und Magen nach Abschluß der Operation keiner Spannung mehr ausgesetzt ist. Spannung bei Magen- und Darmnähten läßt stets vermuten, daß die Naht nicht halten wird. Die Speiseröhre ist nun soweit beweglich gegen ihre Umgebung, daß man wohl wagen mag, dieselbe soweit hervorzuziehen, daß man sie resecieren und in den Magen wieder mit doppelreihiger Naht implantieren kann. Wer Pürschjäger ist, weiß z. B., daß man nur den Pharynx am Halse eines gestreckten Stück Wildes zu durchschneiden braucht, um die gesamte Speiseröhre durch leichten Zug am Magen nach der Bauchhöhle hindurchzuziehen, ein Verfahren, welches beim Aufbrechen des Wildes regelmäßig angewendet wird. Eine dauernde Spannung der Speiseröhre darf aber nicht bestehen bleiben. Die Anspannung beim Schluckakt würde die

Naht gefährden. Da eine Verlängerung der Speiseröhre unmöglich ist, so muß der Magen der Speiseröhre entgegenkommen, der Magen muß ein Stückchen in den Brustraum dislociert und so am Zwerchfell befestigt werden, daß er nicht weiter hinauf in den Brustraum eintreten kann. Dies ist durch einige Nähte leicht zu erreichen. Materialüberschuß ist am Magen in der Kardiagegend kaum vorhanden, wohl aber reichlich am Fundusteil. Darum muß das durch die Kardiaresektion im Magen entstandene Loch durch doppelreihige Naht geschlossen werden. Es ist verhältnismäßig leicht, den Fundusteil des Magens gegen den Hiatus oesophageus des Zwerchfelles zu wenden (Drehung des Magens um eine von vorn nach hinten verlaufende Achse) und die Speiseröhre modo Kocher mit doppelreihiger Naht in den Fundusteil des Magens zu implantieren. Nachdem dies geschehen, ist die linke Zwerchfellhälfte auf eine mäßige Strecke horizontal zu schlitzen und der Magen so weit in das Mediastinum zu dislocieren, daß die Nahtspannung aufgehoben wird. Der Magen ist in den Zwerchfellschlitz mit etlichen sicheren Nähten zu befestigen.

3. Die rechte Pleura tritt, wie z. B. auf Tafel XIII des Braune schen Atlas[1]) zu ersehen ist, in so innige Beziehung zum Endteil der Speiseröhre, daß sie bei jedem Versuch zur Isolierung des kardialen Endes des Oesophagus eröffnet werden wird. Die linke Pleura läßt sich vielleicht abschieben; sicher ist dies nicht. Die Gefahr der Pleuraverletzung wird durch das Sauerbruchsche Verfahren, vielleicht auch durch das in der Czernyschen Klinik weiter ausgebildete Überdruckverfahren Brauers[2]) aufgehoben werden können. Eigene Erfahrung über beide besitze ich noch nicht. Im Tierversuch sind solche Vorsichtsmaßregeln nicht nötig. Bei Brustwandresektionen habe ich oft bemerkt, daß ein dichter Tampon, welcher in einen Pleurariß geschoben wird, das Eindringen von Luft in die Brusthöhle recht erschwert und dann mit ziemlicher Sicherheit verhindert, wenn er recht tüchtig von Blut und Blutcoagulis durchtränkt ist und ruhig an seiner Stelle liegen gelassen wird. Blut und Blutcoagula machen den Tampon undurchgängig für Luft. Dies habe ich im Tierversuch ausgenützt. Bei Isolierung des Endteiles der Speiseröhre vom Bauche her wurden beide Pleuren eröffnet. In den Pleurariß wurde

1) Topogr. anatom. Atlas nach Durchschnitten an gefrorenen Kadavern. Leipzig, Veit & Co.

2) Engelken, Ein Apparat zur Sicherung der Narkose beim Überdruckverfahren. D. med. Wochenschr. 1904, Nr. 51.

sofort ein starker Tampon geschoben, welcher dort liegen blieb. Eine Störung der Atmung trat nicht ein.

Ich habe im Laufe des letzten Sommers zwei Resektionen des Kardiaabschnittes der Speiseröhre am Hunde gemacht. Der erste Hund genaß, lebte etliche Wochen und wurde dann getötet, um das Präparat zu gewinnen. Seine Ernährung während der Lebenszeit war durchaus normal. Der zweite starb an operativer Peritonitis. Technisch war die Operation gelungen. Weitere Tierversuche hielt ich für nutzlos. Daß mein Gedankengang sich am Tier ohne besondere Schwierigkeit in die Tat umsetzen läßt, weiß ich nun. Jetzt käme es auf Versuche am Menschen an.

Am Hund bin ich so vorgegangen, daß ich den Bauch mit langem Schnitt bis zum Schwertfortsatz eröffnete. Beim Menschen wird man diesen noch resecieren können, um mehr Raum zu gewinnen. Demnächst habe ich die Bauchdecke links parallel der Haut gespalten und etliche Rippenknorpel durchtrennt, so daß sich der linke Rippenbogen stark nicht links und aufwärts ziehen ließ (Marwedel). Beim Menschen wird man, wie ich eingangs erwähnte, wahrscheinlich am besten die Knorpel des Rippenbogens ganz resecieren. Der Magen wurde nun stark nach abwärts gezogen und die Speiseröhre rundum isoliert. Dabei wurden die Pleuren eröffnet und durch einen eingeschobenen Tampon gedichtet. Die Speiseröhre ließ sich nach Ablösung von der Umgebung ein gutes Stück herabziehen. Dann wurde oralwärts eine gebogene Doyensche Klemme, wie solche bei der Enteroanastomose gebraucht wird, dicht am Zwerchfell fest über den Oesophagus gelegt. Diese hielt ihn unverrückbar in seiner Lage und verhinderte ihn, in das Mediastinum zurückzuschlüpfen. Im ersten Tierversuch habe ich nun die Speiseröhre am Magen durchtrennt, im zweiten ein Stück Speiseröhre reseciert. Beide Male wurde das Loch im Magen durch doppelreihige Naht geschlossen, dann der Fundusteil des Magens gegen die Speiseröhre gedreht und diese mit doppelreihiger Naht in den Magen eingepflanzt, wie Kocher das Duodenum in den Magen einpflanzt. Diese Implantation war durch den Handgriff der Doyenschen Klemme, welcher vielfach in den Weg kam, nicht ganz bequem. Zur Operation am Menschen muß man wohl eine rechtwinkelig abgebogene Klemme bauen lassen, welche durch ein Loch im Ligamentum gastro-colicum eingeführt wird, die Speiseröhre von hinten her ergreift und hält. Es ist dann der Stiel des Instrumentes bei der Naht nicht im Wege. Nach vollendeter Einpflanzung der Speiseröhre in den Magen habe ich das Zwerchfell vom Hiatus oesophageus ab nach links um einige Centi-

meter mit der Schere quer gespalten, nach Abnahme der Doyenschen Klemme den abstopfenden Tampon entfernt und eilig den Magen der sich zurückziehenden Speiseröhre nach so weit in die Brusthöhle geschoben, daß keine Spannung mehr bestand. Um ein weiteres Hineinschlüpfen des Magens in den Brustraum zu verhindern, wurde er mit einigen kräftigen Nähten an dem Rande des Zwerchfellschlitzes angenäht. Darauf Schluß der Bauchhöhle. Ich will ausdrücklich bemerken, daß die Implantation der Speiseröhre durch Naht in den Magen nicht die geringste Schwierigkeit machte, welche außerhalb der Raumverhältnisse lag. Die äußere fortlaufende Naht griff bis in die Submucosa, die innere fortlaufende ging durch alle Schichten der Speiseröhrenwand nach bewährtem Prinzip. Keine Naht riß aus. Ich hatte am Schlusse das Gefühl vollkommener Sicherheit. Das zweite Tier ging mir an Peritonitis zu grunde. Die Naht war bei der Obduktion dicht. Es ist wohl inter operationem inficiert worden. Langdauernde Operationen am Tier sind ja schwer aseptisch zu machen.

Der vorliegende Aufsatz lag im Schreibtisch, als die Mitteilung von Sauerbruch im Centralblatt der Chirurgie „Über die Anastomose zwischen Magen und Speiseröhre und die Resektion des Brustabschnittes der Speiseröhre“ erschien. Ich hatte gezögert, meinen Gedankengang, welcher sich betr. die Verlagerung des Magens mit dem von Sauerbruch so ziemlich deckt, mitzuteilen, weil ich gern eine gelungene Operation am Menschen hinzufügen wollte. Da das Thema nun aber zur Diskusion gestellt ist, wünschte ich doch, daß die, welche eine Kardiaresektion am Menschen machen wollen, den Weg von der Bauchhöhle aus mit in Betracht zögen. Mir erscheint dieser Weg bequemer und ungefährlicher. Sauerbruch stützt sich auf eine Knopfanastomose zwischen Magen und Speiseröhre vor der Resektion. Ich fürchte, dies wird bei der Resektion des Kardiacarcinomes am Menschen unmöglich sein wegen der Behinderung der Resektion durch die zuvor angelegte Anastomose. Abgesehen davon halte ich den Knopf für unzuverlässig. Wie viele andere, verwende ich den Knopf seit Jahren kaum noch, nur im höchsten Notfalle. Eine gute Naht ist viel sicherer. Sauerbruch will die Naht anscheinend wegen Zerreißlichkeit der Speiseröhrenmuskulatur ausschalten. Vielleicht liegt es an der Art des Nähens. Die äußere Muskelschicht der Speiseröhre verläuft längs. Greift man mit der Nadel tief bis in die Submucosa (Halstedts Untersuchungen über die Darmnaht) und läßt man außerdem die Nadel nicht parallel der Längsmuskulatur, sondern schräg zu ihr verlaufen, so hält die Naht. Ein

klassischer Zeuge für die Haltbarkeit der Naht am Menschen ist Schlatter. Er hat in seinem Falle gelungener Totalexstirpation des Magens die Speiseröhre in das Jejunum eingenäht.

Schlatter teilt übrigens auch mit, der Oesophagus habe sich gut herabziehen lassen. So weit ich sehe, ist das Vorgehen vom Bauche aus auch in puncto asepsis ungefährlicher. Abstopfung des Operationsgebietes so, daß die übrige Bauchhöhle nicht inficiert werden kann, ist leicht. Ist man am Ende der Operation seiner Sache nicht ganz sicher, so kann man einen großen Tampon in die Zwerchfellkuppel legen und dadurch auf die Dauer das Operationsgebiet völlig von der übrigen Bauchhöhle abschließen. Tritt wirklich Sekretion ein, so wird sie hier ebenso ungefährlich sein, wie nach Gallenblasenoperationen oder Magenresektionen, die man tamponieren mußte. Von der Pleurahöhle ist mir ein Gleiches nicht gewiß.

XVIII.

Statistik und Casuistik über 290 histologisch untersuchte Hautcarcinome.

Von

Dr. med. **Robert Borrmann,**
Privatdozent und 1. Assistent am pathologischen Institut in Göttingen.

(Mit 4 Abbildungen.)

Inhaltsübersicht.

Einleitung; Allgemeines über das Material und die Anlage der Arbeit.
A. Carcinome der äußeren Haut.
I. Gesicht.
1. Unterlippe.
Geschlecht; Alter; Zeitdauer des Bestehens; Ätiologie; Größe und histologische Diagnose; Multiplicität resp. Impfmetastasen; Operationsresultate, gewonnen durch Vergleich histologischer Untersuchungsergebnisse aus den Randpartien der Carcinome mit klinischen Befunden; Schlußbemerkungen (Kombination mit Lupus usw.)
2. Oberlippe.
Dasselbe.
3. Nase und Nasolabialfalte.
Dasselbe.
4. Wange.
Dasselbe.
5. Ohr und nächste Umgebung.
Dasselbe.
6. Auge und nächste Umgebung.
Dasselbe.
7. Schläfe.
Dasselbe.
8. Stirn.
Dasselbe.
9. Kinn und Unterkiefergegend.
Dasselbe.
II. Behaarter Kopf.

III. Rumpf.
IV. Extremitäten.
B. Carcinome der Pflasterschleimhäute.
I. Zunge,
II. Mundschleimhaut,
III. äußere Genitalien,
a) männliche,
b) weibliche.

Zusammenfassende Schlußresultate.

I. Carcinome des Gesichts.
II. Carcinome der übrigen Haut (excl. des Gesichts).
Schlußbemerkungen.

In der Zeitschrift für Krebsforschung, Band II, Heft 1 und 2, habe ich der Frage nach Entstehung und Wachstum des Hautcarcinoms eine eingehende Bearbeitung zu teil werden lassen. Als Grundlage für meine Untersuchungen diente mir ein großes und ausgezeichnetes Material, das ich im Verlauf von 3 Jahren gesammelt hatte. Ich wandte mich damals an ca. 60 Chirurgen mit der Bitte, mir exstirpierte Hautcarcinome jeglicher Größe zuzusenden, vor allem ganz kleine, beginnende, vielleicht nur eben auf Carcinom verdächtige Hautpartien. Zu dem Zweck verschickte ich kleine Glasgefäße, gefüllt mit Zenkerscher Flüssigkeit, und einen vorgedruckten Fragebogen bezüglich einiger klinischer Daten. Mit einem großen Teil der Herren entwickelte sich bald ein reger Verkehr, und ich bekam innerhalb von 3 Jahren die stattliche Anzahl von 290 Hautkrebsen zugeschickt, unter denen sich viele sehr interessante Fälle befanden. Sämtliche Tumoren wurden geschnitten — die kleinen in Serien — und histologisch genau verarbeitet, so daß ich an mehreren tausend mikroskopischen Präparaten ausgiebige und fruchtbringende Studien über die Entstehung und das Wachstum des Krebses vornehmen konnte. Meine Untersuchungsergebnisse wurden in der anfangs genannten Abhandlung niedergelegt, und ich glaube in mancher Hinsicht neues und wichtiges gefunden zu haben.

Es ist mir ein Bedürfnis, allen Herren Chirurgen, die mich in so überaus liebenswürdiger und bereitwilliger Weise mit Material unterstützten, auch an dieser Stelle meinen herzlichsten Dank auszusprechen. Wurde es mir doch lediglich durch ihr freundliches Entgegenkommen ermöglicht, meine Untersuchungen durchzuführen und zum Abschluß zu bringen.

Ich möchte nun im folgenden eine Zusammenstellung der 290

Hautcarcinome von casuistischen und statistischen Gesichtspunkten aus geben, da, wie ich glaube, einmal derartige Zusammenstellungen an sich nicht ohne Wert sind, zweitens aber viele interessante Einzelfälle dabei sind und drittens manche Fragen des Alters, Sitzes, der Multiplicität, des sogenannten Impfcarcinoms, der histologischen Diagnose, der Aetiologie, berührt werden, ferner die Frage, wie oft im Gesunden und im Kranken operiert ist und damit im Zusammenhang das Auftreten von Recidiven u. a. m.

Einen Vorteil möchte ich noch hervorheben, den meine statistische Zusammenstellung vor mancher anderen hat, nämlich die Mannigfaltigkeit des Materials bezüglich seiner Herkunft. Häufig genug müssen stark voneinander abweichende Resultate derartiger Zusammenstellungen damit erklärt werden, daß dem Material an einem bestimmten Orte eine gewisse Einseitigkeit anhaftet; diesen Einwand müssen überhaupt viele Statistiken über sich ergehen lassen. Bei meinem Material kann davon keine Rede sein, wenn man bedenkt, daß die mir zur Verfügung stehenden Fälle aus den verschiedensten Gegenden Deutschlands, aus allen Bevölkerungsklassen, aus der Stadt- wie Landpraxis, aus Krankenhäusern, Kliniken und Polikliniken stammen; ein Blick auf die am Schluß der Arbeit befindliche tabellarische Übersicht wird dies zeigen.

Ich will nun so vorgehen, daß ich die Carcinome zunächst nach ihrem anatomischen Sitz in Gruppen einteilen und jede dieser Gruppen gesondert besprechen werde; dann will ich eine allgemeine Übersicht über sämtliche Fälle geben und zum Schluß eine tabellarische Zusammenstellung in chronologischer Reihenfolge, dem Datum der Operation entsprechend, folgen lassen.

Zunächst seien noch einige allgemeine Bemerkungen voraufgeschickt. Ich bin in meiner vorhin erwähnten Arbeit zu dem Resultat gekommen, daß wir histologisch zwei verschiedene Gruppen des Hautcarcinoms aufstellen können: das verhornende und das nicht verhornende Carcinom. Beide sind histologisch — teilweise auch klinisch — wohl charakterisiert und von einander abzugrenzen. Während der verhornende, also der echte Plattenepithelkrebs, morphologisch und histogenetisch — wenigstens bezüglich seines Ausganges vom Oberflächenepithel — genügend bekannt ist, hat über den nicht verhornenden Krebs der Haut nicht immer Klarheit geherrscht, ja, es besteht auch heute keine völlige Übereinstimmung in dieser Frage. Ohne auf nähere Details hier eingehen zu können (ich muß da auf meine Arbeit verweisen), will ich nur erwähnen, daß dieses nichtverhornende Carcinom aus spindligen, dichtgelagerten Zellen besteht, die in Zügen, oft

guirlandenartig, angeordnet sind, keine Verhornung zeigen, vielmehr manchmal größere runde und vielgestaltige Complexe bilden, die im Centrum hohl sind. Weiterhin finden sich Übergänge zu Carcinomen mit drüsigem Bau, die in Hohlschläuchen wachsen und deren Zellen sogar Secretion zeigen können. Klinisch imponieren sie als sehr langsam wachsende, flach ulcerierte, meist mäßig prominente Tumoren, die vorwiegend im Gesicht sitzen und als Ulcus rodens bezeichnet werden. Man hat diese Tumoren früher für Endotheliome gehalten — einige wenige Autoren sind auch wohl heute noch der gleichen Meinung — doch handelt es sich zweifellos um echte Carcinome. Es war mir möglich auf Grund sehr kleiner, nach Millimetern messenden Geschwülsten dieser Art den Nachweis zu liefern, daß diese Carcinome weder vom Oberflächenepithel noch von einem Anhangsgebilde der Haut ihren Ausgang nehmen, sondern unterhalb der Epidermis entstehen aus Zellhaufen, die im Fötalleben entweder beim Schluß der Gesichtsspalten und Entwicklung der bleibenden Öffnungen (Sinnesorgane) oder bei Bildung der Hautdrüsen abgesprengt werden und liegen bleiben. Ich habe für diese Tumoren den Namen „Coriumcarcinom“ vorgeschlagen, um damit klar zu machen, daß sie nicht aus dem Oberflächenepithel hervorgehen. Die von letzterem stammenden Carcinome nenne ich Plattenepithelkrebse und stelle sie histogenetisch und morphologisch den Coriumcarcinomen gegenüber. Übergänge zwischen beiden Formen sind sehr selten; wo sie vorkommen, würde ich an zwei verschiedene Carcinome denken, die einander durchwachsen, wie ich es einige wenige Male beobachten konnte. Die verschiedene Morphologie der Hautkrebse wie überhaupt aller aus „embryonalen Zelldystopien“ hervorgegangenen Geschwülste habe ich durch die Annahme zu erklären versucht, daß das embryonale Differenzierungsstadium, in dem die Zellen isoliert werden, maßgeblich ist für die Morphologie des später aus ihnen hervorgehenden Tumors. „Entsteht aus einem fötal abgesprengten Zellcomplex eine Geschwulst, so können diese Zellen an Funktion und Wachstumstypus das leisten, was ihrem fötalen Differenzierungsstadium entspricht, d. h. was analog ist denjenigen Fähigkeiten, die sie durch Ausdifferenzierung erreicht hatten in dem Moment, in dem sie isoliert wurden. Das gilt für sämtliche Geschwülste und erklärt vielleicht ihre verschiedenartige Morphologie“. (l. c. S. 47.)

Ich gehe nun zur Besprechung meines Materials über, wobei ich bemerken möchte, daß ich die enorm große Literatur über statistische und casuistische Zusammenstellungen von Hautcarcinomen nur ganz vereinzelt berücksichtigen werde, da mir weniger an einer zusammen-

fassenden Darstellung der ganzen Fragen gelegen ist, als vielmehr an einer Verarbeitung der von mir selbst untersuchten Fälle.

Was die Einteilung der Carcinome überhaupt nach ihrem anatomischen Sitz betrifft, so könnte man folgende Gruppen aufstellen:

1. Carcinome der Haut,
2. „ „ Ostien,
3. „ „ Pflasterschleimhäute,
4. „ „ Schleimhäute,
5. „ „ inneren Organe.

Uns interessieren hier nur die Carcinome der drei ersten Gruppen, und auch hier will ich die Gruppe 2 der Ostiencarcinome zu den eigentlichen Hautcarcinomen zählen, da es im einzelnen Falle durchaus nicht immer möglich ist, von einem Ostiencarcinom mit Sicherheit zu sagen, ob es von der äußeren Haut oder der anstoßenden Pflasterschleimhaut ausgegangen ist; das gilt namentlich für die Lippen- und Augenlidcarcinome, die teils die Haut, teils die Schleimhaut befallen haben. Ich stelle also deshalb nur die beiden großen Gruppen der echten Hautcarcinome und der der Pflasterschleimhäute auf. Von letzteren hatte ich nur solche der Zunge, Mundschleimhaut und Geschlechtsorgane zur Untersuchung, während also Carcinome des Kehlkopfes, des Oesophagus usw. nicht vertreten sind. Es ist klar, daß man bei der Gruppierung der Gesichtscarcinome bezüglich ihres Sitzes manchmal im Zweifel sein kann, ob man z. B. einen Tumor, der am Übergang der seitlichen Nasenfläche zur Wange sitzt, zu ersterer oder zu letzterer zählen soll. In diesen Fällen bleibt die Rubrizierung dem Ermessen des Einzelnen überlassen. Auch unter meinen Carcinomen fanden sich einige, deren anatomischer Sitz nicht ganz genau zu präcisieren war. In den überaus meisten Fällen aber war auf dem Begleitschreiben der Sitz so distinkt angegeben, daß die wenigen Ausnahmen gar nicht ins Gewicht fallen. Ich lege nun meiner statistischen Zusammenstellung folgendes Schema zu grunde:

A. Carcinome der äusseren Haut:

I. Gesicht.

1. Unterlippe,
2. Oberlippe,
3. Nase und Nasolabialfalte,
4. Wange,
5. Ohr und nächste Umgebung,
6. Auge und nächste Umgebung,
7. Schläfe,

8. Stirn,
9. Kinn und Unterkiefergegend.

II. Behaarter Kopf,
III. Rumpf,
IV. Extremitäten.
1. obere,
2. untere.

B. Carcinome der Pflasterschleimhäute:

I. Zunge,
II. Mundschleimhaut,
III. äußere Geschlechtsorgane.
a) männliche,
b) weibliche.

In dieser Reihenfolge will ich die einzelnen Carcinomgruppen besprechen und zwar jedesmal Geschlecht und Alter der Patienten, Zeitdauer des Bestehens, Größe und Morphologie der Carcinome, Ergebnisse der histologischen Untersuchungen bezüglich der Frage, ob im Gesunden oder im Kranken operiert ist, Recidive, Aetiologie, Multiplicität oder Impfung u. a. m.

A. Carcinome der äusseren Haut

(es wurden im ganzen untersucht 253).

I. Gesicht (235).

1. Unterlippe.

Es wurden im ganzen untersucht 74 Fälle; die Patienten waren 65 Männer und 9 Frauen.

Ich will das Verhältnis der Unterlippencarcinome zur Gesamtzahl der Haut- resp. Gesichtscarcinome zahlenmäßig zusammenstellen und will dabei noch die betreffenden Angaben aus einigen anderen Statistiken anführen, aus der v. Winiwarters (Beiträge zur Statistik der Carcinome, 1878), der das Billrothsche Material, Trendelenburgs (Deutsche Chirurgie, 1886, Lief. 33), der das Bonner verarbeitete, und Kellners (Inaug. Diss., Göttingen, 1904), der die innerhalb von 8 Jahren in der Göttinger chirurgischen Klinik (Geheimrat Braun) operierten Fälle von Nasencarcinom zusammenstellte und daneben einige Angaben über die operierten Hautcarcinome im allgemeinen macht.

Es ergiebt sich folgendes:

nach mein. Untersuch. kom. a.	252	Hautcarc. überh.	74	d. Unterl.	= 30	%
„ „ „ „ „	235	Gesichtscarc.	74	„ „	= 32	.
„ v. Winiwarter „ „	193	Hautcarc. überh.	62	„ „	= 32,1	.
„ „ „ „ „	181	Gesichtscarc.	62	„ „	= 34,3	.
„ v. Bergmann „ „	221	„	143	„ „	= 64,7	.
„ Trendelenburg „ „	500	„	241	„ „	= 48,1	.
„ Kellner „ „	157	„	58	„ „	= 36,9	.

Aus diesen 5 Statistiken, die über ein Gesamtmaterial von 1292 Gesichtscarcinomen verfügen, ergibt sich folgender Mittelwert:

Auf 1292 Gesichtscarcinome kommen 578 der Unterlippe = 44,7 Proz.

Auffallend ist, daß die beiden Prozentsätze von Bergmann mit 64,7 Proz. und Trendelenburg mit 48,1 Proz. so sehr hoch liegen, während die drei anderen viel niedriger und auch einander viel näher sind mit 32, 34,3 und 36,9 Proz.

Geschlecht.

Was die Verteilung der Unterlippenkrebse auf das männliche und weibliche Geschlecht betrifft, so ist ja bekannt, daß letzteres an Zahl weit hinter ersterem zurückbleibt. Unter meinen 74 Fällen finden sich 9 Frauen = 12 Proz. Ich möchte hier einige Zahlen aus der Literatur wiedergeben, die ich größtenteils einer Arbeit Ebels (Bruns Beiträge Bd. 40) entnehme. Letzterer stellte 199 Fälle von Unterlippencarcinom zusammen, die in den Jahren 1895—1902 in Wölflers chirurgischer Klinik in Prag beobachtet und größtenteils (180) operiert wurden.

Ebel	fand u.	199	Fäll.	v. Unterlippenkrebs	14	Fr. =	7,1 %
Fricke	„ „	1264	„	„ „	90	„ =	7,2 .
Wörner	„ „	289	„	„ „	25	„ =	8,7 .
Koch	„ „	132	„	„ „	13	„ =	8,9 .
Loos	„ „	534	„	„ „	67	„ =	12,6 .
Fischer	„ „	23	„	„ „	1	„ =	4,3 .
Trendelenburg	„ „	241	„	„ „	17	„ =	7 .
v. Bergmann	„ „	143	„	„ „	17	„ =	11,8 .
Wischnewetzky	„ „	56	„	„ „	5	„ =	9 .
v. Winiwarter	„ „	62	„	„ „	1	„ =	1,6 .
Thiersch	„ „	48	„	„ „	2	„ =	4,1 .
v. Bruns	„ „	55	„	„ „	4	„ =	7,2 .
Schmitz	„ „	43	„	„ „	4	„ =	9,3 .
Kellner	„ „	58	„	„ „	5	„ =	8,6 .
ich selbst	„ „	74	„	„ „	9	„ =	12 .
es fanden sich also im Mittel unter		3221	„	„ „	274	„ =	8,5 .

Wenn man diese 15 Statistiken zusammenzählt, so erhalten wir auf 3221 Unterlippenkrebse 274 bei Frauen = 8,5 Proz. Diese Mittelzahl, die aus einem großen Material gewonnen ist, dürfte annähernd das richtige Verhältnis wiedergeben.

Alter.

Das Durchschnittsalter in meinen 74 Fällen beträgt 65 Jahre,

„	„	„ Frickes	„	„	60 „
„	„	„ Loos	„	„	59½ „
„	„	„ Ebels	„	„	60,2 „

Um eine Übersicht zu gewinnen über die Häufigkeit des Unterlippenkrebses in den einzelnen Dezennien, will ich eine dementsprechende Tabelle aufstellen, in der bei jedem Dezennium — für beide Geschlechter getrennt — gleich das prozentuale Verhältnis zur Gesamtzahl der Fälle angegeben ist. Ich setze außerdem noch 3 Tabellen anderer Autoren (v. Winiwarter, Loos und Ebel) daneben, die ich teilweise habe umrechnen müssen. (S. Tabelle S. 412).

Das absolute Häufigkeitsmaximum liegt also:

nach der Statistik von	v. Winiwarter	zwischen	51—60 Jahren
„ „ „ „	Loos	„	61—70 „
„ „ „ „	Ebel	„	61—70 „
„ meiner eigenen	Statistik	„	61—70 „

Aus der Literatur führe ich noch folgende Angaben auf:

nach der Statistik von	Fricke	zwischen	56—60 Jahren
„ „ „ „	v. Bruns	„	60—70 „
„ „ „ „	Koch	„	50—60 „
„ „ „ „	Wischnewetzky	„	60—70 „
„ „ „ „	Thiersch	„	50—60 „
„ „ „ „	Janowski	„	60—70 „

Trendelenburg, der allerdings die Oberlippencarcinome mit dem der Unterlippe zusammen berechnet hat, zwischen 60—70 Jahren.

Unter 10 statistischen Zusammenstellungen ist also das VI. Dezennium 4 mal, das VII. Dezennium 7 mal vertreten, so daß wir ganz allgemein sagen können, das Durchschnittsalter beim Unterlippenkrebs liegt etwas höher, als das 60. Lebensjahr. Mein jüngster Fall betrifft einen Mann von 30, mein ältester einen Mann von 84 Jahren. Bei Ebel entsprechen diesen Fällen solche von 15 und 89 Jahren. Wenn wir aus den 4 Statistiken von v. Winiwarter, Loos, Ebel und von mir selbst noch die Reihenfolge

Alter	v. Winiwarter			Loos			Ebel			Borrmann		
	M. Proz.	W. Proz.	S. Proz.	M. Proz.	W. Proz.	S. Proz.	M. Proz.	W. Proz.	S. Proz.	M. Proz.	W. Proz.	S. Proz.
10—20	1 = 1,9	—	1 = 1,9	—	—	—	—	1 = 7,1	1 = 0,5	—	—	—
21—30	—	—	—	6 = 1,4	3 = 3,7	9 = 1,6	1 = 0,6	—	1 = 0,5	1 = 1,5	—	1 = 1,3
31—40	4 = 7,4	—	4 = 7,4	22 = 4,6	4 = 4,9	26 = 4,6	10 = 5,5	—	10 = 5	3 = 4,6	1 = 11	4 = 5,4
41—50	14 = 25,9	—	14 = 25,9	78 = 16,2	12 = 14,7	90 = 15,9	31 = 16,8	3 = 21,4	34 = 17	11 = 16,9	—	11 = 14,8
51—60	20 = 37	—	20 = 37	136 = 28,1	24 = 29,2	160 = 28,3	52 = 28,2	6 = 42,8	58 = 29	15 = 23,2	4 = 44	19 = 25,6
61—70	10 = 18,5	—	10 = 18,5	155 = 32,1	25 = 30,2	180 = 31,8	58 = 31,2	2 = 14,3	60 = 30	23 = 35,4	2 = 22	25 = 33,7
71—80	4 = 7,4	—	4 = 7,4	86 = 17,6	14 = 17	100 = 17,7	26 = 14	2 = 14,3	28 = 14	11 = 16,9	2 = 22	13 = 17,5
81—90	1 = 1,9	—	1 = 1,9	—	—	—	7 = 37,8	—	7 = 3,5	1 = 1,5	—	1 = 1,3
Summa:	54	—	54	483	82	565	185	14	199	65	9	74

der Dezennien aufstellen wollen, in der die Carcinomzahlen abnehmen, so sehen wir folgendes:

v. Winiwarter: in Proz.		Loos: in Proz.		Ebel: in Proz.		Borrmann: in Proz.	
51—60 = VI.	Dec. = 37	61—70 = VII.	Dec. = 31,8	61—70 = VII.	Dec. = 30	61—70 = VII.	Dec. = 33,7
41—50 = V.	„ = 25,9	51—60 = VI.	„ = 28,3	51 - 60 = VI.	„ = 29	51 - 60 = VI.	„ = 25,6
61—70 = VII.	„ = 18,5	71—80 = VIII.	„ = 17,7	41—50 = V.	„ = 17	71—80 = VIII.	„ = 17,5
71—80 = VIII.	„ = 7,4	41—50 = V.	„ = 15,9	71—80 = VIII.	„ = 14	41—50 = V.	„ = 14,8
31—40 = IV.	„ = 7,4	31—40 = IV.	„ = 4,6	31—40 = IV.	„ = 5	31—40 = IV.	„ = 5,4
11—20 = II.	„ = 1,9	21—30 = III.	„ = 1,6	81—90 = IX.	„ = 3,5	21—30 = III.	„ = 1,3
81—90 = IX.	„ = 1,9	81—90 = IX.	„ = —	11—20 = II.	„ = 0,5	81—90 = IX.	„ = 1,3
21—30 = III.	„ = —	11—20 = II.	„ = —	21—30 = III.	„ = 0,5	11—20 = II.	„ = —

Meine eigene Statistik ist also der von Loos am ähnlichsten, indem in beiden die Reihenfolge der Dezennien folgende ist: VII., VI. VIII., V., IV., III., IX., II. Außerdem sind noch die korrespondierenden Prozentualzahlen in beiden Statistiken ziemlich gleich.

Zeitdauer des Bestehens.

Obwohl man hier auf die häufig ganz unzuverlässigen Angaben z. T. ungebildeter und sich gar nicht selbst beobachtender Patienten angewiesen ist, eine derartige Zusammenstellung also wenig Wert hat, will ich sie dennoch folgen lassen, da sie sich in anderen Statistiken ebenfalls findet und vielleicht vergleichsweise einmal benutzt werden kann. Ich berücksichtige von meinen Fällen natürlich nur die primären Carcinome, während ich diejenigen, die mir gleich als operierte Recidive zugeschickt wurden, von denen ich also den Primärtumor nicht untersucht habe, gesondert besprechen will. Ich will wieder so verfahren, daß ich 3 Statistiken nebeneinander aufstelle:

Zeitdauer	v. Winiwarter	Ebel	Borrmann
1—3 Monate	4	34	12
4—6 „	6	58	6
7—9 „	5	20	5
10—12 „	10	28	10
1 Jahr 1—3 „	2	10	1
1 „ 4—6 „	9		1
1 „ 7—9 „	-	14	—
1 „ 10 M. bis 2 Jahre	9		4
3 „	3	7	6
4 „	4	1	—
5 „	1	1	
6 „	—	1	—
7 „	—	3	—
8 „	—	—	—
10 „	—	1	3
11 „	—	—	1
14 „	—	1	—
15 „	1	2	—
20 „	—	—	1
S. S.	54	1 .1	50 [1]

Aus dieser Tabelle ergeben sich folgende Schlüsse: es suchten die Klinik auf

	v. Winiwarter in Proz.	Ebel in Proz.	Borrmann in Proz.
im ersten Jahre der Erkrankung	25 Pat. = 46,3	140 Pat. = 77,3	33 Pat. = 66
„ zweiten „ „ „	20 „ = 37	24 „ = 13,3	6 „ = 12
„ dritten „ „ „	3 „ = 5,6	7 „ = 3,9	6 „ = 12
in späterer Zeit n. „ „	6 „ = 11,1	10 „ = 5,5	5 „ = 10
	54 „ = 100	181 „ = 100	50 „ = 100

Interessant ist somit die Beobachtung, daß in Ebels und meiner Sta-

1) Die übrigen 24 sind teils Recidive, teils ist die Zeit des Bestehens nicht angegeben.

tistik die Zahl derjenigen Patientien, die noch im ersten Jahre ihrer Erkrankung chirurgische Hilfe in Anspruch nahmen, fünf- bis sechsmal größer war als die Zahl derjenigen, die erst im zweiten Jahr zur Operation kamen, während in v. Winiwarters Statistik die Zahlen für die beiden ersten Jahre annähernd gleich sind. Wenn wir nun bedenken, daß des letzteren Zusammenstellung ungefähr 25 Jahre zurückliegt hinter der Ebels und meiner eigenen, so beweisen uns die obengenannten Zahlen sehr deutlich, daß nicht nur die Zahl und wissenschaftliche Bildung der Ärzte, sondern auch das Verständnis des Publikums bedeutend zugenommen hat, indem die Patienten — wohl fast immer auf ärztlichen Rat — heute schneller zu einer Operation sich entschließen als vor 25 Jahren.

Was nun diejenigen 13 Fälle betrifft, die mir als operierte Recidive zugeschickt wurden, so war das Recidiv in verschiedenen Zeiten nach der Operation aufgetreten.

Das Recidiv war aufgetreten 2—3 Monate nach der Operation 4 mal
" " " " 1 Jahr " " " 2 "
" " " " 3 " " " " 1 "
" " " " 4 " " " " 3 "
" " " " 6 " " " " 1 "
" " " " 8 " " " " 1 "
" " " " 10 " " " " 1 "

An diesen Zahlen ist auffallend, daß die meisten Recidive relativ spät nach der Operation aufgetreten sind. So beträgt die Recidivzahl nach dem 3. Jahre 7, vor dem 3. Jahre 6. Im Durchschnitt fällt die Zeit des Recidivs 4 Jahre 2 Monate nach der Operation.

Ätiologie.

Das wichtigste ätiologische Moment beim Unterlippenkrebs ist das Pfeifenrauchen. Es ist viel darüber gestritten worden, ob man ihm mit Recht die große Rolle zuschreiben darf, wie es von mancher Seite versucht wird. Direkt dagegen sprechen sich aus Wörner, Regulski, Maiweg, Fricke, Loos, Ebel. Meiner Meinung nach können wir nicht leugnen, daß die durch besonders unsauberes Pfeifenrauchen bedingten Entzündungsprozesse an der Lippe als ätiologisches Moment ebenso gut mit in Betracht gezogen werden müssen, als andere Entzündungen auf anderer Basis. Ich habe mich früher (l. c.) dahin ausgesprochen, daß fast sämtliche Hautcarcinome (wie überhaupt alle Tumoren) so entstehen, daß embryonal abgeschnürte Zellhaufen durch ein wachstumauslösendes Moment — in den meisten

Fällen wird es eine chronische, nicht sehr intensive, meist toxische, seltener bakterielle Entzündung sein — zu proliferieren anfangen und bei einer gewissen Größe uns als Geschwülste imponieren.

Es gehören demnach unbedingt 2 Faktoren zur Geschwulstbildung, von denen keiner fehlen darf. Jene von mir als „embryonale Zelldystopien" bezeichneten kleinsten Mißbildungen in resp. unter der Haut — um bei ihr zu bleiben — können ohne wachstumauslösendes Moment, also ohne eine chronische Entzündung, nicht in Proliferation geraten; ob sie es immer müssen, ist die Frage, da hier wohl ausschlaggebend ist die Art der Absprengung, ob die Zellen also noch lockerer oder fester im Verbande sind; die Möglichkeit ins Wachsen zu geraten ist für sie um so größer, je weniger fest sie noch in den organischen Verband eingeschaltet sind. Auf der anderen Seite können die gleichen entzündungserregenden Momente jahrelang wirken, ohne zu einer Geschwulstbildung Veranlassung zu geben: hier fehlen eben die embryonalen Zelldystopien. Daß auch aus der fertigen Epidermis des Erwachsenen durch postfoetale Absprengung von Epithelien einmal ein Carcinom neu entstehen kann, soll nicht bestritten werden, doch halte ich dieses für äußerst selten. Die überaus meisten Hautcarcinome sitzen im Gesicht (bei v. Winiwarter kommen auf 193 Hautcarcinome 181 des Gesichts = 93,7 Proz., nach meinem Material finde ich auf 253 Hautkrebse 234 des Gesichts = 93 Proz.) und hier an ganz bestimmten Stellen: an den Schlußlinien der fötalen Spalten und dort, wo sich die bleibenden Öffnungen entwickeln. Außerdem kommt noch die Möglichkeit hinzu, daß bei Bildung der Haare und Hautdrüsen Unregelmäßigkeiten vorkommen und Zellcomplexe abgeschnürt werden, die dann später zu Carcinomen auswachsen können. Diese letztere Möglichkeit ist natürlich für die ganze Hautoberfläche gegeben. Ich habe das früher genauer auseinandergesetzt.

Nur von dem Standpunkte aus, daß zwei Factoren unbedingt zur Geschwulstbildung gehören: die congenitale Anlage in Gestalt einer „embryonalen Zelldystopie" und ein das Wachstum dieser Zelldystopie auslösendes Moment, eine Entzündung, können wir so vieles verstehen, was uns sonst völlig im Dunkeln bleiben müßte: den ganz bestimmten Sitz der Geschwülste speziell für unseren Fall der Hautcarcinome; ihre verschiedene Morphologie, die abhängig ist von dem embryonalen Differenzierungsstadium, in dem die Zellen abgeschnürt wurden; die congenitalen bösartigen Geschwülste; das Vorkommen bei mehreren Familienmitgliedern und die Erblichkeit; die gar nicht so seltene Multiplicität der Geschwülste; und zuletzt den Umstand,

daß wir die gleichen entzündungserregenden Momente tausend und abertausendmal sehen, ohne daß ein Carcinom entsteht. Und somit komme ich zurück auf das, von dem ich ausgegangen bin: obwohl nur bei einem kleinen Bruchteil der Pfeifenraucher ein Lippenkrebs entsteht und umgekehrt eine große Zahl von Lippenkrebsen vorkommt bei Leuten, die nicht rauchen, sind wir dennoch berechtigt, dem durch das Rauchen und seine Folgen bedingten entzündungserregenden Moment seinen Platz einzuräumen bei Feststellung der Aetiologie des Lippenkrebses. Jede andere chronische Entzündung an den Lippen kann natürlich denselben Effekt haben — falls auch der andere zur Geschwulstbildung notwendige Factor vorhanden ist.

Was nun die aetiologische Frage des Rauchens in meinen eigenen Fällen betrifft, so müssen von den 74 Lippenkrebsen 9 fortgelassen werden, da es sich um Frauen handelt. 4 weitere fallen fort, da es Recidive sind, und somit bleiben 61 Fälle von Unterlippencarcinom bei Männern. Die Angaben über Aetiologie sind folgende:

Pfeifenraucher (manchmal starke) 18 mal = 30 Proz.,
Nichtraucher 3 mal = 5 Proz.,
Unbekannte Aetiologie 35 mal,
Andere Aetiologie 5 mal und zwar:
Rhagaden 1 mal,
Schnitt mit dem Rasiermesser 1 mal,
dauerndes Ätzen einer kleinen harten Stelle 1 mal,
Lupus 1 mal,
am Rande eines kleinen chronischen Ulcus entstanden 1 mal.

Unter meinen Fällen beträgt der Prozentsatz der teilweise starken Raucher (Pfeifenraucher) also 30 Proz., in 5 Proz. stand besonders bemerkt, daß sie Nichtraucher waren. Aus der Literatur führe ich an, daß Ebel unter 199 Fällen 22 mal = 11 Proz. die Angabe fand, daß es sich um Nichtraucher handle, während v. Winiwarter unter 54 Angaben die des Nichtrauchens 3 mal fand, also 5,5 Proz.; dies stimmt mit meiner Angabe überein.

Erwähnen will ich hier noch, daß unter den 4 Recidiven zwei Fälle waren, in denen auch nach der Operation Pfeife weiter geraucht wurde. Die Recidive traten 4 Jahre p. oper. auf. Ein Carcinom auf lupöser Basis (klinische Diagnose) ließ nichts von Tuberculose erkennen.

Bei den 9 Frauen mit Unterlippenkrebs war nur zweimal ein aetiologisches Moment angegeben: das eine Mal „häufiges Brennen einer kleinen harten Stelle", das andere Mal „Carcinom, entstanden

auf lupösem Boden". Letztere Annahme erwies sich durch die histologische Untersuchung als unrichtig, es war keine Tuberculose vorhanden, sondern handelte sich um einen stark verhornenden Plattenepithelkrebs (Nr. 197 der Tabelle).

Größe und histologische Diagnose.

Von den 74 Unterlippencarcinomen sind die überaus meisten 1—2 cm im Durchmesser. Die beiden größten messen 4,5 : 3 cm und 3 : 2 cm. In 17 Fällen bleibt die Größe unter 1 cm — und zwar in allen Durchmessern — und von diesen 17 Carcinomen sind wiederum 6, die nur $^1/_2$ cm und noch kleiner sind.

Die Gestalt der Unterlippenkrebse war meist halbkugelig prominent, bei den kleinsten oft nur eine seichte Ulceration, während in 2 Fällen die Form eine stark prominente, pilzähnliche war mit überhängenden Rändern.

Was die histologische Diagnose der Unterlippencarcinome betrifft, so hatte ich schon eingangs dieser Arbeit gesagt, daß ich 2 Hauptgruppen unterscheide: das Plattenepithelcarcinom und das Coriumcarcinom Den letzteren Namen habe ich gewählt, weil dieses Carcinom seinen Ausgang nicht vom Deckepithel nimmt, sondern von „embryonalen Zelldystopien," die im Corium liegen ohne irgendwelchen Zusammenhang mit der Epidermis oder einem ihrer Anhangsgebilde. Zugleich sind diese Carcinome aber auch morphologisch scharf umgrenzt gegenüber den Plattenepithelkrebsen, sodaß die Aufstellung dieser Gruppe auch nach dieser Richtung hin gerechtfertigt erscheint. Die Morphologie des Coriumcarcinoms ist deshalb so variierend von der des Plattenepithelkrebses, weil bei ersterem die Epithelien abgeschnürt werden zu einer Fötalperiode, in der sie sich vom Typus der echten verhornenden Plattenepithelie schon entfernt haben und auf dem Differenzierungswege zu einer Drüsenzelle fortgeschritten sind. Die Zellen haben deshalb die Eigenschaften der Deckepithelien durch Ausdifferenzierung schon teilweise verloren, z. B. die Hornbildung, die Bildung von Intercellularbrücken, das flächenhafte, dem normalen Überhäutungsproceß analoge Wachstum mit Zapfenbildung. Die Zellen des Coriumcarcinoms sind auch morphologisch keine Plattenepithelien mehr, sondern cylindrische Zellen, die manchmal sogar in Hohlschläuchen wachsen und Secretionserscheinungen zeigen können. Da nun meiner Meinung nach embryonal abgeschnürte Zellen resp. Zellcomplexe, die postembryonal zu Geschwülsten auswachsen, nur das an Wachstumstypus und Funktion leisten können,

was ihrem embryonalen Differenzierungsstadium entspricht zur Zeit ihrer Isolierung, da sie vor allem nicht mehr solche Eigenschaften weder im Wachstum noch in der Funktion äußern können, die sie auf dem Wege der Prosoplasie schon verloren, schon aufgegeben haben — die Möglichkeit eines in ganz geringen Breiten sich haltenden sog. Rückschlags (Ribbert) will ich gern zugeben —, so muß das Coriumcarcinom eine von der des Plattenepithelkrebses völlig verschiedene Morphologie zeigen, wie wir es auch in der Tat sehen.

Ich habe nun bei der Rubricierung meiner untersuchten Hautcarcinome beim Plattenepithelkrebs noch 3 Unterabteilungen aufgestellt, je nach der Stärke der Verhornung. Es gibt typische Plattenepithelkrebse ohne jegliche Hornbildung, solche mit geringer und schließlich solche mit außerordentlich starker Hornbildung.

Die 74 Unterlippenkrebse meiner Statistik zerfallen nun in folgende Gruppen:

Coriumcarcinome: 1 = 1,4 Proz.
Plattenepithelkrebse ohne Horn 6 = 8,1 Proz.
„ mit wenig Horn 12 = 16,2 Proz.
„ mit viel Horn 55 = 74,3 Proz.

Die häufigsten Unterlippenkrebse sind also Plattenepithelkrebse und zwar stark verhornende, während die Coriumcarcinome hier zu den größten Seltenheiten gehören. Es ist dies ein weiterer Beweis für die Richtigkeit meiner Annahme, daß das Coriumcarcinom entsteht aus embryonalen Zelldystopien, die aus der Zeit der Haaranlagen stammen. Da diese an den Lippen fehlen, können hier auch keine Coriumcarcinome vorkommen. Wir werden später noch sehen, daß diese Carcinomart auch an den Pflasterschleimhäuten (Mundhöhle, Zunge, Vulva) fast nie vorkommt. Erwähnen will ich gleich hier, daß dieser eine Fall von Coriumcarcinom der Unterlippe noch besonders interessant ist durch seine Combination mit einem gleichartigen Carcinom der Oberlippe bei derselben Patientin, einer 60 jährigen Frau. Die Carcinome saßen nicht einander gegenüber, es kann sich also nicht um eine sog. Impfmetastase gehandelt haben, sondern um zwei selbständige Carcinome, entstanden aus zwei gleichwertigen kleinen Mißbildungen an Ober- und Unterlippe. Ferner saß neben dem 1 : 1,2 großen Coriumkrebs der Unterlippe noch ein ebensolcher von 1 mm Durchmesser. Ich komme später noch einmal auf diesen Fall zurück.

Multiplicität resp. Impfmetastasen.

Schon in meiner erwähnten Arbeit über die Entstehung und das Wachstum des Hautcarcinoms habe ich den Nachweis geliefert, daß ein Carcinom im Anfang viel häufiger, als man bisher annahm, aus mehreren kleineren besteht, die dann allmählich confluieren und bei einer bestimmten Größe dann als ein Tumor imponieren. Auch dieses nehme ich als Stütze meiner Auffassung von der Entstehung des Hautcarcinoms aus kleinsten Zelldystopien in Anspruch, da letztere sich eben sehr häufig in größerer Anzahl dicht nebeneinander finden. Ich erkenne den Ausdruck Petersens „multicentrisches Carcinom" für diese Fälle nicht an, da es sich nicht etwa um ein Carcinom als Centrum mit mehreren „Nebenherden" handelt, die in ihrer Entstehung noch dazu abhängig sind vom Hauptherd („multicentrisches Wachstum"), sondern ich fasse sämtliche kleine Carcinome als selbständige Tumoren auf und spreche von localer Multiplicität des Carcinoms.

Dieser gegenüber stelle ich die getrennte Multiplicität und meine damit diejenigen Fälle, wo bei einem Individuum mehrere Hautcarcinome an verschiedenen Stellen vorhanden sind, z. B. Lippe, Stirn und Wange u. dergl. m.

Selbstredend kann es vorkommen, daß man in diesem oder jenem Falle weder für die eine noch für die andere Gruppe sich entscheiden kann, wenn wir z. B. 2 linsengroße Carcinome auf der linken Wange sehen, die $^1/_2$—1 cm voneinander entfernt sind. Ich würde für diese Fälle vorschlagen, die beiden Namen zu combinieren und von „local getrennter Multiplicität", vielleicht noch besser von „getrennter Local-Multiplicität" zu sprechen. Es würden hier vor allem diejenigen Fälle einzureihen sein, wo es sich z. B. um 2 bis 3 Carcinome der Unterlippe, um mehrere der Nase, der Augenlider, der Ohrmuschel usw. handelt. Weiterhin käme eine neue Gruppe hinzu, die „correspondierende Multiplicität", die natürlich immer eine getrennte sein wird, z. B. je ein Carcinom auf der linken und rechten Schläfe usw. Schließlich könnten wir noch weiter gruppieren, indem wir die Zeit berücksichtigen, in der die Carcinome auftreten; ob sie z. B. gleichzeitig oder nacheinander entstehen. Wir könnten dann die Worte synchron und metachron noch hinzusetzen. Einige Beispiele mögen das erläutern: 1. Bei einem Patienten entwickelt sich ein Carcinom der Stirn und der Wange gleichzeitig, beide werden operiert: synchrone getrennte Multiplicität.

2. Einem Patienten wird ein Carcinom der linken Ohrmuschel

operiert; nach einem Jahre hat sich ein solches der rechten Ohrmuschel entwickelt: metachrone correspondierende Multiplicität.

3. Bei einem Patienten entwickelt sich auf der linken Wange ein aus dicht nebeneinanderliegenden Knötchen bestehendes Carcinom, das auch histologisch als ein Multiplum mehrerer kleinerer Carcinome sich erweist: locale Multiplicität.

4. Einem Patienten wird ein Carcinom der linken Unterlippenhälfte operiert und 2 Jahre später ein solches der rechten Hälfte: metachrone getrennte Local-Multiplicität.

Diese allgemeinen Bemerkungen wollte ich der Einfachheit wegen vorausschicken und will nur noch hinzufügen, daß ich unter meinen vielen Fällen aller möglichen Arten von Multiplicität kein einziges sog. Impfcarcinom gesehen habe in dem Sinne, daß Carcinomzellen auf eine andere Hautstelle implantiert und dort angewachsen wären. Ich glaube überhaupt, daß Implantation von lebensfähigen Carcinomzellen, die am neuen Ort ebenfalls zu einem Carcinom auswachsen, abgesehen von Implantation in Operationswunden und auf seröse Flächen, zu den allergrößten Seltenheiten gehört. Ich stehe in dieser Frage ungefähr auf dem gleichen Standpunkt, wie ihn Milner kürzlich (Gibt es „Impf-Carcinome?“ Langenbecks Archiv Bd 74. 1904) in einer sehr ausführlichen und exakten Arbeit eingenommen hat.

Gar nicht denkbar ist ja die Annahme einer Implantation, wenn die Carcinome verschiedenen histologischen Bau zeigen, wie es in meinen Fällen häufig genug sich fand. Unter meinem Material von 74 Unterlippencarcinomen befinden sich nur 6 Fälle = 8,1 Proz., in denen Multiplizität vorhanden war: in 3 Fällen war vorher oder nachher ein zweites getrenntes Carcinom von der Unterlippe exstirpiert worden: metachrone getrennte Local-Multiplicität (Fall Nr. 18, 53, 174 der Schlußtabelle). Einmal wurde ein Unterlippen- und Oberlippencarcinom, beide gleichzeitig entstanden, auch gleichzeitig operiert (Fall 64 u. 65). Die beiden Tumoren saßen nicht gegenüber, es handelte sich also nicht um eine sog. Impfmetastase, sondern um eine synchrone getrennte Local-Multiplicität. An der Unterlippe war außerdem noch Local-Multiplicität vorhanden, indem neben den größeren noch ein sehr kleines Carcinom saß (cf. S. 419). In den beiden letzten Fällen endlich handelte es sich um die Combination eines Carcinoms der Unterlippe mit solchen anderer Hautpartien und zwar einmal mit einem später auftretenden Carcinom der Wange (metachrone getrennte Multiplicität, Nr. 69) und das andere Mal mit einem gleichzeitig entstandenen Carcinom der Stirn und der l. Nasolabialfalte (synchrone getrennte Multiplicität, Nr. 70). Er-

wähnen muß ich hier noch 2 Fälle, die deshalb ein gewisses Interesse bieten, als bei ihnen nach Exstirpation des Unterlippencarcinoms mehrere voneinander getrennte synchrone Recidive aufgetreten waren. Die primären Tumoren habe ich in beiden Fällen nicht untersuchen können, da die Operationen mehrere Jahre zurücklagen. Die histologischen Untersuchungen wurden aber von anderer Seite ausgeführt und die Diagnose Carcinom für beide Fälle sichergestellt. Es handelte sich in dem einen Falle um 3 kleine voneinander getrennte Recidive in der linearen Narbe nach Keilexcision eines Krebses der Unterlippe, es mußte also an 3 verschiedenen Stellen im

Fig. 1.

Kranken operiert sein. In dem zweiten Falle wurde ein Carcinom der Unterlippe flächenhaft abgetragen, die Wunde vernäht, so daß eine querverlaufende Narbe entstand. Auf den Endpunkten der Narbe, links und rechts, hatte der Patient seit der Operation immer Schorfe, aus denen schließlich Carcinome wurden. Textfigur 1 zeigt uns die Verhältnisse in der Photographie, die mir von Herrn Oberarzt Dr. Becker in Hildesheim, der mir die Carcinome zuschickte, gütigst zur Verfügung gestellt wurde. Es handelt sich zweifellos nicht etwa um neue Carcinome, sondern um 2 continuierliche Recidive, entstanden 4½ Jahre nach der ersten Operation auf den Endpunkten der querverlaufenden Narbe. Die lange Zeit nach der Operation ist durchaus kein Beweis gegen Recidive und etwa für neue Primärcar-

cinome, da erstens Recidive noch viel später — bis zu 20 Jahren — nach der Operation auftreten können, und zweitens nach meiner S. 415 gemachten Aufstellung gerade über Recidive von Unterlippencarcinomen das Mittel bei 13 Fällen 4 Jahre 2 Monate betrug; es waren 3 Fälle von Recidiv nach 4 Jahren, ein Fall nach 6, einer nach 8 und einer nach 10 Jahren dabei.

Operationsresultate.

Die Frage nach den Operationsresultaten, ob im Gesunden oder im Kranken operiert ist, ob also ein Recidiv eintreten wird oder nicht, wird fast immer klinisch zu lösen versucht, indem man in bestimmten Zeitabständen nach der Operation Anfragen an die Patienten ergehen läßt, sie auch wohl einer mehrfachen erneuten Nachuntersuchung unterzieht. Auf diesem Wege erhält man dann objektive Zahlen, die zu Statistiken zusammengestellt werden. Daß wir auf diesem Wege zum Resultat kommen, unterliegt keinem Zweifel. Es gibt aber noch einen anderen Weg, der weniger oft begangen ist, wohl weil er viel mühsamer und zeitraubender ist, also für den vielbeschäftigten Chirurgen gar nicht in Betracht kommt. Ich meine die systematische mikroskopische Untersuchung sämtlicher Randpartien der operierten Carcinome. Daß wir auf diese Weise nur über die Frage des Lokalrecidivs Aufklärung bekommen, ist klar. Will man letztere auch bezüglich des Drüsenrecidivs erhalten, so muß man ebenso systematisch die regionären Drüsen histologisch untersuchen, wie es beim Magenkrebs von Lengemann und Renner gemacht ist. Ich habe die mühsamen Untersuchungen bezüglich der Lokalrecidivfrage an einem Material von 63 resecierten Magencarcinomen aus der v. Mikuliczschen Klinik schon einmal durchgeführt und dabei recht interessante Resultate erhalten, die ich in meiner Arbeit über „das Wachstum und die Verbreitungswege des Magencarcinoms“ (1. Suppl. d. Grenzgebiete, 1901) niedergelegt habe. Dieser Weg der histologischen Untersuchung hat — bezüglich der sicheren Ergebnisse — seine Vorteile gegenüber dem der klinischen, aber auch seine nicht zu verkennenden Nachteile. Ich will auf das pro und contra der beiden Methoden etwas näher eingehen, um schließlich zu zeigen, daß zu einem wirklich einwandfreien Resultat nur die Combination beider Methoden führen kann. Die Vorteile der klinischen Methode, die Recidivfrage zu entscheiden, sind einmal die sicheren klinischen Ergebnisse der Nachuntersuchungen. Hierbei ist allerdings zu bemerken, daß es erstens beim Magen z. B. durchaus nicht immer leicht ist, mit absoluter Sicherheit ein ganz langsam sich entwickelndes Recidiv zu diagnosti-

cieren resp. auszuschließen (bei der Haut ist die Sachlage einfacher) Ferner treten Recidive manchmal so spät auf, daß es dem Arzt nicht immer möglich ist, den betreffenden Patienten lange genug im Auge zu behalten, und schließlich sagt uns das Ergebnis der klinischen Untersuchung nichts darüber, ob es sich um ein continuierliches Recidiv oder um einen „autochthonen Regionärtumor" handelt. Diesen letzteren Ausdruck habe ich in meiner Arbeit über das Hautcarcinom (l. c.) vorgeschlagen für den Ausdruck „regionäres Recidiv". Das Vorkommen des letzteren kann ich nach meinen Untersuchungen nicht zugeben, stehe vielmehr auf dem Standpunkte, daß entweder von dem exstirpierten Tumor etwas zurückbleibt, dann haben wir ein continuierliches, directes Recidiv; wird dagegen der primäre Tumor völlig im Gesunden exstirpiert und es entsteht in der Nachbarschaft der Narbe ein neuer Tumor, so ist dieser nicht etwa so aufzufassen, daß das dem ersten Tumor benachbarte Gewebe schon irgendwie „beeinflußt" war von dem „Tumorreiz" und unter der Wirkung dieses mystischen Tumorreizes in ein Vorstadium der Geschwulstbildung übergeführt war, aus dem es nun leicht — auch nach Entfernung des ersten Tumors — in echtes Geschwulstgewebe übergehen könne. Diese Meinung halte ich für völlig irrig, ihr widersprechen auch sämtliche meiner histologischen Befunde. Dieser in der Nachbarschaft entstehende Tumor ist ein völlig selbständiger, von dem Primärtumor unabhängiger, ist daher nicht als „Recidiv" und zwar als regionäres aufzufassen, sondern als „autochthoner Regionärtumor".

Wenn auch in manchen Fällen durch die klinische Beobachtung allein festgestellt werden kann, ob das Recidiv in der Narbe selbst oder weiter davon entfernt sitzt, der Entscheid also, ob continuierliches Recidiv oder autochthoner Regionärtumor vorliegt, mit einiger Sicherheit getroffen werden kann, so gilt dies natürlich nur für diejenigen Stellen, die dem Auge des Untersuchers direkt zugänglich sind, also z. B. die äußere Haut, während diese Möglichkeit beim Darmtractus ja gar nicht in Frage kommt. Aber auch bei der äußeren Haut gilt das Gesagte nur für die ersten Anfänge des Recidivs; wird der Tumor größer, so daß er über den Bereich der Narbe sich ausdehnt, so fehlt bald jeder Anhaltspunkt, ob das Recidiv in oder neben der Narbe entstanden ist. Ein letzter Nachteil der klinischen Methode, die Recidivfrage zu lösen, ist noch der, daß alle Fälle, die bei oder bald nach der Operation sterben, oder sich weiteren Nachforschungen entziehen, ausscheiden müssen bezüglich der Frage, ob im Gesunden oder im Kranken abgesetzt wurde. Das ist ein wesentlicher Nachteil der Methode, da wir auf diese Weise niemals eine absolute Zahl

erhalten können, die angibt, wie oft es dem Chirurgen überhaupt möglich ist, beim Haut- oder Magenkrebs z. B. im Gesunden zu operieren. Diese Lücke wird durch die systematische mikroskopische Untersuchung der Randpartien der operierten Carcinome ausgefüllt. Aber auch diese Methode, auf histologischem Wege allein die Recidivfrage zu lösen, hat natürlich ihre Nachteile. Erstens fehlen die tatsächlichen klinischen Ergebnisse der Nachuntersuchung, zweitens kommt es vor, daß der Chirurg z. B. beim Magen nach der eigentlichen Resection noch einen weiteren Streifen excidiert — in dem Glauben, den ersten Schnitt im Kranken angelegt zu haben — und dieses nachträglich excidierte Stück nicht aufhebt. Es kann dann vorkommen, daß die mikroskopische Untersuchung eine Operation im Kranken ergibt, während tatsächlich doch im Gesunden abgesetzt sein kann (nicht „muß"). Diese Fehlerquelle läßt sich nun allerdings auf ein Minimum reducieren, wenn man den Chirurgen bittet, alles was excidiert wird, auch zur histologischen Untersuchung zu schicken.

Ein dritter Fehler, der aus der mikroskopischen Methode resultieren kann, ist der, daß kleine Reste vom Tumor, die zurückgelassen werden, bei der Naht gequetscht oder bei der Wundheilung abgestoßen werden, so daß nicht notwendigerweise aus ihnen Recidive hervorgehen müssen. Daß natürlich nur geringe Reste der Geschwulst hier in Betracht kommen, ist selbstredend, aber man sieht, daß man es auf diese Weise erklären kann, wenn die histologische Untersuchung der Randpartien eine Operation im Kranken ergibt, klinisch das Recidiv aber ausbleibt. In sehr vielen Fällen sieht man aber schon in den Schnitten, daß nicht viel von der Geschwulst zurückgeblieben sein kann, und man soll dann daran denken, daß es vielleicht nicht zu einem Recidiv kommen wird. Ich habe mir bei meinen Untersuchungen immer eine diesbezügliche Bemerkung bei derartigen Fällen gemacht.

So haben wir also gesehen, daß sowohl der klinischen, wie der mikroskopischen Methode, die Recidivfrage zu lösen, große Mängel anhaften, die sich nur durch die Kombination beider Methoden mit Erfolg vermeiden lassen. Diesen Weg bin ich gegangen sowohl bei der Untersuchung der Magencarcinome — über deren Operationsresultate ich gelegentlich einen weiteren Nachtrag bringen werde — als auch der Hautcarcinome. Ich pflege ungefähr jedes Jahr über die eingeschickten Fälle von Hautcarcinom kurze Fragebogen an die Herren, welche operiert haben, zu versenden mit der Bitte um Ausfüllung der Fragen. Daß ein gewisser Prozentsatz ausfällt, ist selbstredend, indem die Patienten gestorben oder nicht zu erreichen sind, vielleicht

auch nicht antworten u. dergl. m. Von Seiten der Herren Chirurgen ist mir fast immer das größte Entgegenkommen bewiesen bei dieser Recherchierung, wofür ich noch allen Herren meinen ergebensten Dank ausspreche.

Wenn ich dazu übergehe, zunächst für das Unterlippencarcinom die Resultate der histologischen Untersuchungen wie klinischen Nachfragen bezüglich der Recidive zu besprechen, so sei zunächst betont, daß unter den 74 Lippencarcinomen 64 = 86,5 Proz. im Gesunden und 10 = 13,5 Proz. im Kranken operiert waren. Diese Zahlen halte ich für sehr wichtig, da sie uns zeigen, daß die Möglichkeit im Gesunden zu operieren, beim Unterlippenkrebs besonders groß ist; wir werden sehen, daß das durchaus nicht für alle Hautcarcinome gilt.

Da nun vollgültigen Wert bezüglich der Recidivfrage nur diejenigen Fälle haben, bei denen neben dem Ergebnis der mikroskopischen Untersuchung auch das der klinischen Nachfrage von Erfolg war, so muß ich zunächst einen Teil der Fälle ausscheiden lassen.

Es fallen fort:

nicht beantwortet	10 (8 Ges., 2 Kr.)[1])
gestorben	4 (2 Ges., 2 Kr.)
noch nicht angefragt, da die Operation noch kein Jahr zurückliegt	14 (13 Ges., 1 Kr.)
	28

Zu den 4 Fällen, die gestorben sind, bemerke ich, daß zwei im Kranken Operierte angeblich recidivfrei starben, während der eine im Gesunden Operierte an Erysipel starb bald nach der Operation, der andere an Schluckpneumonie, ebenfalls bald nach der Operation, die in Resektion des Unterkiefers wegen Drüsenmetastasen bestand. Der Patient war schon an 2 Recidiven vorher operiert. (Siehe Nrn. 29. 56 und 82 der Tabelle am Schluß der Arbeit.)

Wenn wir also diese 28 Fälle von den 74 abziehen, so bleiben 46 einwandsfreie Fälle übrig, von denen sowohl die mikroskopischen Untersuchungsergebnisse, wie auch die klinischen Befunde vorliegen und die bei der Nachfrage vor einigen Monaten noch sämtlich am Leben waren. Von diesen 46 Fällen waren 40 = 86,9 Proz. im Gesunden und 6 = 13,1 Proz. im Kranken abgesetzt. Dieser Prozentsatz entspricht fast genau dem vorhin für sämtliche Fälle von Unterlippenkrebs berechneten.

1) Ges. = im Gesunden operiert.
Kr. = im Kranken operiert.

Es ist nun sehr interessant, diese histologischen Untersuchungsergebnisse zu vergleichen mit den auf die Anfragen hin eingegangenen Antworten über die klinischen Befunde:

I. Über die 6 im Kranken operierten Fälle lauten die Nachrichten folgendermaßen:

5 mal ist ein Recidiv aufgetreten und zwar

1 mal	nach	2	Monaten	(Nr. 82 der Tabelle)
2 „	„	3	„	(Nrn. 56 und 146)
1 „	„	5	„	(Nr. 53)
1 „	„	9	„	(Nr. 69)

In dem 6. Falle (Nr. 18) war $2^3/_4$ Jahre nach der Operation noch kein Recidiv aufgetreten. Es ist dies einer von den Fällen, wo ich mir eine Notiz gemacht hatte, daß nach dem mikroskopischen Befunde nur sehr wenig Tumor zurückgeblieben sein konnte, so daß es vielleicht nicht zu einem Recidiv kommen würde, indem die geringen Reste von Carcinom bei der Wundheilung abgestoßen werden könnten. Immerhin kann hier erst eine mehrjährige Beobachtung des Falles Klarheit schaffen.

II. Über die 40 im Gesunden operierten Fälle lauten die Nachrichten folgendermaßen:

37 mal ist kein Recidiv aufgetreten,

3 „ (= 7,5 Proz.) ist trotzdem ein neuer Tumor entstanden und zwar 2 mal nach $1\,^1/_4$ Jahren (Nrn. 99 und 165), 1 mal nach 4 Wochen (Nr. 174).

Es muß sich in diesen 3 Fällen um „autochthone Regionärtumoren“ handeln und nicht um kontinuierliche Recidive; bei einem Falle ist in der Antwort auch besonders bemerkt, daß das Recidiv nicht in, sondern neben der Narbe saß. Man sieht, daß wir über die Häufigkeit des autochthonen Regionärtumors ganz im allgemeinen nur durch den Vergleich der histologischen Untersuchungsbefunde mit den klinischen Befunden bei den Nachuntersuchungen Klarheit gewinnen können. Systematische Untersuchungen in dieser Richtung an einem größeren Material sind meines Wissens noch nie unternommen, und ich hoffe in dieser Richtung manches Neue und Wichtige beitragen zu können.

Zum Schluß will ich bei den Unterlippencarcinomen noch bemerken, daß zweimal (Nrn. 69 und 197) die klinische Diagnose: Luguscarcinom gestellt war, die aber histologisch nur einmal (Nr 69) sich als richtig erwies, indem vereinzelte Tuberkelknötchen neben den Carcinommassen gefunden wurden. Ich will ganz allgemein betonen, daß

meiner Meinung nach die klinische Annahme, ein Carcinom habe sich auf dem Boden eines Lupus entwickelt, viel häufiger gemacht wird, als sie mikroskopisch zu beweisen ist. Meine Untersuchungen haben dieses Resultat jedenfalls ergeben. Es handelt sich entweder um ganz langsam wachsende ulcerierte Carcinome mit zerklüfteten, etwas unterminierten Rändern, die an Lupusgeschwüre erinnern, oder um schnell um sich greifende Lupusgeschwüre, die ein Carcinom vortäuschen. Ich habe jedenfalls eine genügende Anzahl von Beobachtungen, die die Möglichkeit eines Irrtums nach beiden Richtungen hin beweisen. Ich komme später im allgemeinen Teil der Arbeit noch einmal darauf zurück.

Ich gehe jetzt über zur zweiten Gruppe der Hautcarcinome, zu denen der

---

2. Oberlippe (6 Fälle; 1 Mann, 5 Frauen).

Die Oberlippencarcinome sind nicht nur im Verhältnis zu denen der Unterlippe selten, sondern überhaupt. Unter meinen sämtlichen Gruppen der Hautcarcinome bilden sie mit 6 Fällen die geringste Anzahl, woraus folgende Verhältniszahlen resultieren:

Nach meinem Material ist

das prozentuale Verhältnis der Oberlippencarcinome zu den Hautcarcinomen überhaupt = 2,3 Proz.

das prozentuale Verhältnis der Oberlippencarcinome zu den Gesichtscarcinomen = 2,6 „

Bezüglich der prozentualen Verhältnisse des Oberlippencarcinoms zu dem der Unterlippe seien folgende Zahlen angeführt:

n.	Virchow	k. a.	65	Unterl.-Carc.	2	d. Oberl.	= 3 Proz.
„	C. O. Weber (1859)	„ „	81	„	9	„ „	= 11 „
„	Thiersch (1865)	„ „	48	„	3	„ „	= 6,2 „
„	v. Bergmann (1872)	„ „	143	„	3	„ „	= 2 „
„	v. Winiwarter (1878)	„ „	62	„	5	„ „	= 8 „
„	Trendelenburg (1886)	„ „	241	„	15	„ „	= 6,2 „
„	Schmitz (1886)	„ „	43	„	7	„ „	= 16,2 „
„	Bonde (1887)	„ „	56	„	2	„ „	= 3,5 „
„	Fricke u. Loos (1898)	„ „	?	„	?	„ „	= 6 „
„	Wörner	„ „	?	„	?	„ „	= 5,5 „
„	Ebel (1903)	„ „	199	„	8	„ „	= 3,8 „
„	Kellner (1904)	„ „	58	„	7	„ „	= 12 „
„	Borrmann	„ „	74	„	6	„ „	= 8,1 „
	Es kommen also auf		1070	„	67	„ „	= 6,2 Proz.

Aus diesen 13 Statistiken berechnet sich ein Mittelwert von 6,2 Proz.

Was die Verteilung der Oberlippenkrebse auf die beiden Geschlechter betrifft, so ist fast in allen Zusammenstellungen das weibliche an Zahl überlegen, entgegengesetzt den Erfahrungen beim Unterlippenkrebs.

In	Schmitzs	7	Fällen	waren	6	Männer,	1	Frau .
„	v. Winiwarters	5	„	„	2	„	3	Frauen
„	Trendelenburgs	15	„	„	7	„	8	„
„	Ebels	8	„	„	3	„	5	„
„	Bondes	2	„	„	1	„	1	„
„	v. Bergmanns	3	„	„	1	„	2	„
„	Kellners	7	„	„	5	„	2	„
„	Borrmanns	6	„	„	1	„	5	„

Wenn ich aus 7 Statistiken die Prozentzahlen für die beiden Geschlechter beim Unterlippen- und Oberlippencarcinom zusammenstelle, so wird das Überwiegen des weiblichen Geschlechts bei letzterem recht klar.

	Unterlippe		Oberlippe	
	M.	W.	M.	W.
	in Proz.		in Proz.	
Schmitz	90,7	9,3	85,7	14,3
v. Winiwarter	98,4	1,6	40	60
v. Bergmann	88,2	11,8	33,3	66,6
Trendelenburg	93	7	46,7	53,3
Ebel	92,9	7,1	37,5	62
Kellner	91,4	8,6	71,4	28,6
Borrmann	88	12	16,7	83,3

Kellner und Schmitz sind also die einzigen, die beim Oberlippenkrebs eine stärkere Beteiligung des männlichen als des weiblichen Geschlechts gefunden haben. Dadurch verschieben sich aber bei Berechnung eines mittleren Wertes die Zahlen derart, daß beide Geschlechter annähernd gleich stark beteiligt sind.

Aus den 8 Zusammenstellungen ergibt sich nämlich als Mittelwert eine Beteiligung des weiblichen Geschlechts beim Unterlippenkrebs mit 8,5 Proz., beim Oberlippenkrebs mit genau 50 Proz. Einen irgendwie plausiblen Grund anzuführen für das Prävalieren des weiblichen Geschlechts vor dem männlichen beim Carcinom der Oberlippe und umgekehrt bei dem der Unterlippe halte ich nach dem Stand unserer heutigen Kenntnisse über diese Fragen nicht für möglich.

Das Alter in meinen 6 Fällen von Oberlippenkrebs betrug 54, 60, 60, 64, 67, 68 Jahre; es fallen also 3 = 50 Proz. auf das VI., 3 = 50 Proz. auf das VII. Decenium. In den 5 Fällen v. Winiwarter war das Alter von 4 Patienten nahe an oder über das 60. Jahr, bei einer Frau 35 Jahre. Das Durchschnittsalter in meinen 6 Fällen beträgt 62,1 Jahre.

Die Zeitdauer des Bestehens betrug in meinen 6 Fällen 4 mal weniger als ein Jahr, einmal 1½ Jahre und einmal 5 Jahre, in v. Winiwarters 5 Fällen war dieselbe 3 mal 3 Jahre und 2 mal 7 Jahre, also ungleich länger als in meinen Fällen.

Über die Aetiologie ist in keinem meiner 6 Fälle etwas angegeben, während die Größen und histologischen Diagnosen der Carcinome folgende sind:

1) 2 : 1,5 cm Coriumcarcinom
2) 3 : 2 „ „ mit Drüsentypus
3) 1 : 1 „ Plattenepithelkrebs mit viel Horn
4) 1,8 : 1,5 „ „ „ „ „
5) 2,3 : 1,5 „ „ „ „ „
6) 0,5 : 0,5 „ „ „ „ „

Hier fällt auf gegenüber dem Unterlippenkrebs, daß bei letzterem das Coriumcarcinom unter 74 Fällen nur einmal = 1,4 Proz. vertreten war, während beim Oberlippenkrebs auf 6 Fälle 2 Coriumcarcinome kommen, also 33,3 Proz. Auch dieses muß einfach als statistische Angabe registriert werden, ohne irgendwie eine Erklärung dafür geben zu können.

Was die Multiplicität beim Oberlippencarcinom betrifft, so muß ich noch einmal auf den schon S. 419 u. 421 erledigten Fall hinweisen, wo wir bei einer 60jährigen Frau je ein Coriumcarcinom der Ober- wie der Unterlippe sahen. Die Tumoren saßen nicht vis-à-vis, so daß es — auch aus manchen anderen Gründen noch — sich also nicht um eine Impfmetastase handeln konnte, sondern um eine synchrone getrennte Multiplicität (vielleicht besser: synchrone getrennte Lokal-Multiplicität, da es sich um beide Lippen handelt). In der Literatur sind einige Fälle von Carcinomen beider Lippen beschrieben (v. Bergmann, Cohn) und als Impfmetastasen aufgefaßt. Ich kann mich dieser Deutung nicht anschließen, glaube vielmehr, daß es sich in allen Fällen um ächte primäre Multiplicität gehandelt hat. Schon die außerordentliche Seltenheit des Vorkommnisses gegenüber der großen Zahl von Unterlippenkrebsen spricht gegen Impfung; doch kann ich hier auf diese Frage nicht näher eingehen.

Uber die Operationsresultate ist nicht viel zu sagen: sämtliche 6 Fälle sind im Gesunden operiert; in einem Falle (Nr. 64) ist der weitere Verlauf unbekannt, in 2 Fällen ist über letzteren noch nicht angefragt, da die Operationen erst einige Monate zurückliegen; in den 3 übrigen Fällen ist laut Bericht kein Recidiv eingetreten, was sich mit dem Ergebnis der histologischen Untersuchungen deckt.

---

3. Nase und Nasolabialfalte.
(41 Fälle; 15 Männer, 26 Frauen.)

Für die Nasolabialfalte habe ich keine besondere Gruppe aufgestellt, da ich nur 6 Fälle untersuchen konnte, von denen außerdem noch einige auf den Nasenflügel selbst übergingen. Das Verhältnis der Zahl meiner Fälle von Nasencarcinom zu der der Gesichts- resp. Hautcarcinome im allgemeinen ist folgendes:

Ich	fand unt.	253	Hautcarcinomen	41	der Nase	= 16,2	Proz.
„	„ „	235	Gesichtscarcinomen	41	„ „	= 17,5	„
v. Winiwarter	„ „	193	Hautcarcinomen	30	„ „	= 15,5	„
v. Bergmann	„ „	219	Hautcarcinomen	16	„ „	= 7,3	„
„	„ „	181	Gesichtscarcinomen	30	„ „	= 16,5	„
Trendelenburg	„ „	500	Gesichtscarcinomen	82	„ „	= 16,3	„
Schmitz	„ „	96	Gesichtscarcinomen	13	„ „	= 13,5	„

Kellner (Dissert. Göttingen, 1904) hat die von Herrn Geheimrat Braun in den Jahren 1895—1904 (8½ Jahre) in der Göttinger chirurgischen Klinik operierten Nasencarcinome zusammengestellt. Ich habe diese Statistik etwas umrechnen müssen, da Kellner erstens zu den Nasencarcinomen auch solche gerechnet hat, die nur auf die Nase übergegriffen hatten, dagegen von den Augenwinkeln oder der Wange ausgegangen waren, und da zweitens die Fälle von getrennter Multiplicität nicht als Einzelcarcinome, sondern als Einzelfall gerechnet waren.

Kellner fand unter 157 Gesichtscarcinomen 30 der Nase = 19,1 Proz. Diese Zahl ist nur um weniges höher als die von v. Winiwarter, Trendelenburg und mir gefundenen (16,5; 16,3; 17,5), während die von v. Bergmann und Schmitz niedriger sind. Die Statistik von Bonde (Arch. f. klin. Chir., Bd. 36, 1887) ist für diese Berechnungen nicht zu verwerten, da in ihr nur die Carcinome der oberen Gesichtshälfte zusammengestellt sind.

Der Mittelwert, aus den 5 Statistiken berechnet, würde ergeben,

daß auf 1386 Gesichtscarcinome 212 der Nase kommen, das sind 15,3 Proz.

Geschlecht.

In den meisten Statistiken überwiegt beim Nasencarcinom die Zahl der Männer:

nach Bonde (Heidelberger Material)
kommen auf 40 Fälle 21 Männer = 52,5 Proz. u. 19 Frauen = 47,5 Proz.
nach Trendelenburg (Bonner Material)
kommen auf 82 Fälle 45 Männer = 54,4 Proz. u. 37 Frauen = 45,6 Proz.
nach Kellner (Göttinger Material)
kommen auf 30 Fälle 21 Männer = 70 Proz. u. 9 Frauen = 30 Proz.
nach Schmitz (Würzburger Material)
kommen auf 14 Fälle 8 Männer = 57,2 Proz. u. 6 Frauen = 42,8 Proz.

Hiervon abweichend ist das Ergebnis der Berechnung v. Winiwarters und meiner eigenen, indem, besonders in der letzteren, das weibliche Geschlecht stark überwiegt.

nach v. Winiwarter (Wiener Material)
kommen auf 30 Fälle 14 Männer = 46,7 Proz. u. 16 Frauen = 53,3 Proz.
nach Borrmann (gemischtes Material)
kommen auf 41 Fälle 15 Männer = 36,6 Proz. u. 26 Frauen = 63,4 Proz.

In der Zusammenstellung v. Bergmanns ist die Zahl der Männer und die der Frauen gleich: es kommen auf 16 Nasencarcinome 8 = 50 Proz. für jedes Geschlecht.

Das Überwiegen des weiblichen Geschlechts ist besonders bei meinem eigenen Material sehr auffallend. Wenn wir aus diesen 7 Zusammenstellungen den Mittelwert ziehen, so bekommen wir:

auf 253 Nasencarcinome 132 Männer (= 52,2 Proz.)
und 121 Frauen (= 47,8 Proz.),

also ein annähernd gleiches Verhältnis für beide Geschlechter.

Alter.

Das Durchschnittsalter in meinen 41 Fällen beträgt 61,4 Jahre,
„ „ „ Kellners 30 „ „ 62,1 „

Ich will auch hier wieder, genau wie beim Unterlippenkrebs eine vergleichende Tabelle aufstellen, in der zugleich die prozentualen Verhältnisse mit angegeben sind:

Alter	v. Winiwarter			Trendelenburg			Bonde			Kellner			Borrmann		
	M. Proz.	W. Proz.	S. Proz.	M. Proz.	W. Proz.	S. Proz.	M. Proz.	W. Proz.	S. Proz.	M. Proz.	W. Proz.	S. Proz.	M. Proz.	W. Proz.	S. Proz
10—20	—	—	—	—	—	—	—	—	—	—	—	—	—	-	—
21—30	1 = 7,1	—	1= 3,4			2= 2,4	—	1 = 5,3	1= 2,5	—	—	—	—	—	—
31—40	1= 7,1	1= 6,6	2= 6,8			1= 1,2	1= 5	1= 5,3	2= 5	3=14,4	—	3= 9,9	—	—	-
41—50	2=14,2	4=26,4	6 =20,4			11=13,2	4 =20	5=26,5	9 =22,5	2= 9,6	—	2 = 6,6	2=13,2	4=15,2	6=14,4
51—60	7=49,7	4 =26,4	11 =37,4			25 =35	5 = 25	6=31,8	11=27,5	3=14,4	2 =22,4	5 =16,5	4=26,4	11=41,8	15 =36
61—70	3=21,3	4=26,4	7=23,8			28 =33,6	9=45	4 =21,2	13=32,5	7 =33,6	5=56	12=39,6	8 52,8	6=22,8	14=33,6
71—80	-	2=13,2	2= 6,8			13=15,6	1= 5	1= 5,3	2= 5	6=28,8	1=11,2	7=23,1	1= 6,6	5=19	6=14,4
81—90	—	—	—			1= 1,2	—	1 = 5,3	1= 2,5	—	1=11,2	1 = 3,3	—	—	-
	14	15	29 [1])			81	20	19	39	21	9	30	15	26	41

Alter nicht getrennt angegeben

1) In einem Falle war das Alter nicht angegeben.

Das absolute Häufigkeitsmaximum liegt also:

nach der Statistik v. Winiwarters zwischen 51—60 Jahren,
„ „ „ Trendelenburgs „ 51—60 „
„ „ „ Bondes „ 61—70 „
„ „ „ Kellners „ 61—70 „
„ meiner eigenen Statistik „ 51—60 „

Die Reihenfolge der Decennien bezüglich des absoluten Häufigkeitsmaximums ist in den 5 Statistiken folgende:

v. Winiwarter: in Proz.	Trendelenburg: in Proz.	Bonde: in Proz.	Kellner: in Proz.	Borrmann: in Proz.
VI. Dec. = 37,4	VI. Dec. = 35	VII. Dec. = 32,5	VII. Dec. = 39,6	VI. Dec. = 36
VII. „ = 23,8	VII. „ = 33,6	VI. „ = 27,5	VIII. „ = 23,1	VII. „ = 33,3
V. „ = 20,4	VIII. „ = 15,6	V. „ = 22 5	VI. „ = 16,5	V. „ = 14,4
VIII. „ = 6,8	V. „ = 13,2	VIII. „ = 5	IV. „ = 9,9	VIII. „ = 14,4
IV. „ = 6,8	III. „ = 2,4	IV. „ = 5	V. „ = 6,6	
III. „ = 3,4	IV. „ = 1,2	III. „ = 2,5	IX. „ = 3,3	
I., II. u. IX. Dec. fehlt.	IX. „ = 1,2 II. Dec. fehlt.	IX. „ = 2,5 II. Dec. fehlt.	I., II. u. III. Dec. fehlt.	I. II. III. IV. IX. Dec. fehlt.

Bei meinen Fällen ist also die Reihenfolge der Decennien genau gleich der bei v. Winiwarter und am ähnlichsten der bei Trendelenburg, während die Bondes und Kellners völlig abweichend sind. Mein jüngster Fall betrifft eine Frau von 49, mein ältester eine solche von 79 Jahren.

Anatomischer Sitz.

Es mögen noch die 41 Fälle von Nasencarcinom nach ihrem genaueren Sitz, ob Nasenrücken, -seitenfläche, -flügel oder -spitze gruppiert werden.

In 4 Fällen ist nur „Nase“ als Ort des Sitzes angegeben: ich lasse diese 4 Fälle fort, obgleich man wohl annehmen kann, daß sie auf dem Nasenrücken bezw. den -seitenflächen gesessen haben. Wenn ich die Angaben Kellners vergleichend mit anführe, so ergibt sich folgendes: (siehe Tabelle S. 435)

Falls ich die 6 Carcinome der Nasolabialfalte fortlasse, als nicht eigentlich zur Nase gehörig, so beträgt die Summe nur 31 und die prozentualen Verhältnisse, für diese Zahl 31 berechnet, fallen etwas höher aus; sie stehen in Klammern.

	v. Winiwarter in Proz.	Bonde in Proz.	Kellner in Proz.	Borrmann in Proz.
Nasenrücken	1 = 6,25	8 = 20,5	6 = 20,7	6 = 16,2 (19,4)
Seitenflächen	3 = 18,75	16 = 41	12 = 41,4	14 = 37,8 (45,1)
Nasenflügel	8 = 50	12 = 30,8	9 = 31	8 = 21,7 (25,8)
Nasenspitze	4 = 25	3 = 7,7	2 = 6,9	3 = 8,1 (9,7)
Nasolabialfalte	—	—	—	6 = 16,2
	16	39	29	37

Aus diesen Zahlen ergibt sich, sowohl nach Bondes, Kellners wie nach meinem eigenen Material, daß in der Mehrzahl der Fälle die Seitenflächen der Nase befallen sind; in zweiter Linie die Nasenflügel, dann der Nasenrücken und zuletzt die Nasenspitze. Etwas abweichend hiervon ist die Reihenfolge in der Statistik v. Winiwarters.

Zeitdauer des Bestehens.

Auch hier berücksichtige ich zunächst nur die primären Tumoren, während ich die Recidive folgen lassen werde. (In einem Teil meiner Fälle war die Zeitdauer der Erkrankung nicht angegeben.)

Zeitdauer	v. Winiwarter	Borrmann
1—6 Monate	1	7
7 Monate bis 1 Jahr	2	6
1 Jahr bis 1 Jahr 6 Mon.	2	1
1 J. 1—6 M. bis 2 Jahre	1	4
3 „	1	4
4 „	2	4
5 „	3	2
6 „	5	—
7 „	1	—
8 „	3	
10 „	2	—
12 „	2	—
16 „	1	—
20 „	1	—
SS.	27	28[1])

Wenn wir aus dieser Tabelle wieder die gleichen Schlüsse ziehen wollen, wie wir es beim Lippencarcinom getan haben, so ergibt sich folgendes:

Es suchten die Klinik auf:

1) In einem Falle war angegeben „sehr lange", in einem zweiten Falle „von Jugend auf".

	v. Winiwarter in Proz.		Borrmann in Proz.	
im ersten Jahr der Erkrankung	3 Patienten	= 11,1	13 Patienten	= 46,4
„ zweiten „ „ „	3 „	= 11,1	5 „	= 17,9
„ dritten „ „ „	1 „	= 3,7	4 „	= 14,3
„ vierten „ „ „	2 „	= 7,4	4 „	= 14,3
in späterer Zeit nach „ „	18 „	= 66,7	2 „	= 7,1
	27 „	= 100	28 „	= 100

Auch diese Zahlen zeigen uns dasselbe, was wir beim Unterlippencarcinom beobachten konnten (vergl. S. 414/415): Die Zahl derjenigen Patienten, die im ersten Jahre ihrer Erkrankung zur Operation kamen, ist in meinen Fällen mehr als viermal so groß als die Zahl der Patienten in v. Winiwarters Statistik. Im 2., 3. und 4. Jahre zusammengenommen ist sie noch mehr als doppelt so groß (46,8 Proz. : 22,2 Proz.), während nach dem vierten Jahre das Verhältnis umgekehrt ist, indem in v. Winiwarters Zusammenstellung mehr wie neunmal so viel Patienten (66,6 Proz.) zur Operation kamen wie in meinen Fällen (7,2 Proz.). Wenn wir außerdem noch die Größe der operierten Carcinome ansehen, so können wir bei v. Winiwarters Beschreibungen von Tumoren lesen, wie sie heute wohl kaum noch vorkommen: an Stelle der Nase eine kraterähnliche Höhle, in deren Grund die Choanen sichtbar sind. Das Geschwür greift weit auf beide Wangen über und hat den rechten Bulbus ergriffen usw. Es ist klar, daß ein Carcinom erst viele Jahre bestehen muß, um derartige Zerstörungen anzurichten. In meinen Fällen waren die Carcinome der Nase viel kleiner: das größte maß 3 : 2½ cm, die meisten waren kleiner als 1 cm in jedem Durchmesser. Wenn man dann drittens noch die Häufigkeit der Recidive in v. Winiwarters Statistik ansieht im Vergleich zu der geringen Zahl von heute, so wird uns aus diesen 3 Punkten: Operation bald nach dem Beginn des Carcinoms, geringe Ausdehnung der Tumoren und kleine Zahl von Recidiven, recht klar, wie die medizinische Wissenschaft einerseits, die Einsicht und Aufklärung der Bevölkerung andererseits in den letzten 25 Jahren bedeutend zugenommen haben. Ich hatte das schon S. 415 auseinandergesetzt.

Die Zahl der Patienten, bei denen schon früher einmal ein Nasencarcinom operiert und nicht von mir untersucht war, von denen ich vielmehr das Recidiv als ersten Tumor zugeschickt bekam, war gering, es waren 5 Fälle. Das Recidiv war aufgetreten:

1 mal 7 Wochen nach der ersten Operation,
1 „ ½ Jahr „ „ „ „
3 „ 1 „ „ „ „ „

Aetiologie.

Bei keinem der 41 Fälle ist etwas über die Entstehungsursache angegeben, abgesehen von Bemerkungen wie „seit langem eine kleine Warze, die nach Kratzen oder Ätzen schneller wuchs" usw. Auf den Wert derartiger Angaben komme ich in dem zusammenfassenden Abschnitt der Arbeit noch zu sprechen.

Größe und histologische Diagnose.

Von den 41 Nasencarcinomen war in einem Falle nur ein Teil des Tumors geschickt, so daß über seine Größe nichts Genaues angegeben werden kann. Von den übrigen 40 Carcinomen waren 9 größer als 1 cm (= 22,5 Proz.), während 31 (= 77,5 Proz.) an Größe unter einem Centimeter und von diesen wiederum 19, die unter ½ cm blieben und zwar in jedem Durchmesser. Der größte Tumor maß 3 : 2½ cm, die kleinsten waren 2 Carcinome von 2 : 2 und 1 : 1 mm Größe dicht nebeneinander (also locale Multiplicität).

Die histologischen Diagnosen der 41 Nasencarcinome lauten folgendermaßen:

Coriumcarcinome 22 = 53,6 Proz.
Plattenepithelkrebse ohne Horn 2 = 4,9 Proz.
„ mit wenig Horn 6 = 14,6 Proz.
„ „ viel „ 9 = 22 Proz.
Combination von Coriumcarcinom
mit Plattenepithelkrebs ohne Horn 2 = 4,9 Proz.

Diese 2 Fälle sind die einzigen, in denen beide Carcinomarten combiniert waren. Ich glaube hier nicht an eine verschiedene Morphologie eines Carcinoms — dazu sind die beiden Arten zu sehr verschieden von einander, und außerdem müßte das dann häufiger vorkommen —, sondern nehme vielmehr an, daß zwei „embryonale Zelldystopien" aus verschiedenen Fötalperioden (Spaltenschluß und Haaranlage) vorliegen, die beide zu Carcinomen auswuchsen und dementsprechend verschiedene Morphologie zeigen mußten.

Multiplicität.

In den 41 Fällen von Nasencarcinom war 19 mal Multiplicität (vergl. meine Ausführungen S. 420 ff.) vorhanden = 46,3 Proz., und zwar:

10 mal locale Multiplicität, d. h. ein Multiplum kleinster Carcinome saß jedesmal ganz dicht nebeneinander, so daß sie in einem Hautstück exstirpiert werden konnten.

1 mal getrennte Lokal-Multiplicität und zwar metachrone, d. h. es wurden nacheinander 2 getrennte Carcinome von der Nase exstirpiert (Fall 38).

4 mal getrennte Multiplicität und zwar 2 mal synchrone und 2 mal metachrone:

1. Nasenrücken u. Schläfe, synchron. (Nr. 275/276.)
2. Nasenrücken, linkes Ohr und linke Wange, metachron. (Nr. 227.)
3. r. Nasolabialfalte u. r. Schläfe, synchron. (Nr. 127/128.)
4. Nasenrücken u. linke Wange, metachron. (Nr 115.)

3 mal Combination von localer und getrennter Multiplicität und zwar in allen 3 Fällen synchron.

1. an der linken Nasolabialfalte locale Multiplicität, außerdem Carcinom der Stirn und der Unterlippe. (Nr. 72.)
2. auf dem Nasenrücken locale Multiplicität, außerdem Carcinom am rechten unteren Augenlid. (Nr. 51.)
3. auf dem Nasenrücken locale Multiplicität, außerdem Carcinom der linken Wange und der linken Ohrmuschel. (Nr. 90.)

1 mal Combination von getrennter Multiplicität (metachrone) und getrennter Local-Multiplicität (Nr. 268 resp. 280): Carcinom der rechten Nasenseite, später Carcinom des rechten Ohres, später Carcinom des Nasenrückens. Außerdem noch vorhanden: Carcinom der rechten Wange, der rechten Schläfe und des rechten Ohres (kein Recidiv).

Die Häufigkeit der Fälle von localer Multiplicität ist nur so zu erklären, daß die Carcinome sehr früh exstirpiert wurden. Ich habe verschiedene Male Hautstücke von 1 : ½ cm Größe untersuchen können, in denen 2—3 kleinste Carcinome lagen von 2 oder 3 mm Durchmesser. Wäre später operiert worden, so hätte man von der localen Multiplicität nichts mehr wahrgenommen, da die einzelnen Carcinome miteinander confluiert gewesen und als ein einziges erschienen wären.

Operationsresultate.

Es konnten von den 41 Nasencarcinomen nur 40 an sämtlichen Randpartien untersucht werden, da in einem Falle nur die Hälfte des exstirpierten Tumors eingeschickt war.

Von diesen 40 operierten Carcinomen waren 35 = 87,5 Proz. im Gesunden, und nur 5 = 12,5 Proz. im Kranken excidiert.

Es blieben bei der Nachfrage unbeantwortet 8 Fälle, davon 6 im Gesunden und 2 im Kranken operierte. Bisher wurde noch nicht angefragt bei 13 Fällen, die im Gesunden operiert waren.

Diese 21 Fälle müssen ausscheiden; es bleiben noch 19 Fälle übrig, von denen 16 im Gesunden und 3 im Kranken operiert sind.

I. Über die 16 im Gesunden operierten Fälle gingen folgende Nachrichten ein:

1 Patient starb ohne Recidiv,

15 Patienten leben und zwar recidivfrei.

II. Über die 3 im Kranken operierten Fälle gingen folgende Berichte ein:

Bis zum Mai 1904, also nach 1½, 2 und 3 Jahren war bei keinem der 3 Patienten ein Recidiv aufgetreten.

Die weitere Beobachtung dieser 3 Fälle muß lehren, ob noch ein Recidiv auftreten wird, oder ob die zurückgebliebenen Reste von Carcinom zu Grunde gegangen sind. Im übrigen decken sich die klinischen Befunde mit den mikroskopischen Untersuchungsergebnissen.

---

4. Wange (23 Fälle; 13 Männer, 10 Frauen).

Ich f. u.	253	Hautcarcinomen	23	der Wange =	9,1 Proz.
„ „ „	235	Gesichtscarcinomen	23	„ „ =	9,7 „
v. Winiwarter f. u.	193	Hautcarc.	24	der Wange =	12,4 „
„ „ „ „	181	Gesichtscarc.	24	„ „ =	13,3 „
Trendelenburg „ „	500	„	56	„ „ =	11,2 „
Schmitz „ „	96	„	16	„ „ =	16,6 „

Aus diesen 4 Statistiken ergibt sich folgender Mittelwert: auf 1010 Gesichtskrebse kommen 119 der Wange = 11,8 Proz. Die Statistik v. Bergmanns konnte ich nicht mitrechnen, da die Carcinome der Wange und des Kinns zusammen verarbeitet sind.

Geschlecht.

In allen Statistiken überwiegt beim Wangencarcinom das männliche Geschlecht — manchmal sogar ganz erheblich — nur in der Bondes ist das weibliche mit einem etwas höheren Prozentsatz vertreten.

In v. Winiwarters Fäll. kommen auf			24	Wangencarc.	22 M. = 91,7 Proz.
					2 Fr. = 8,3 „
In Trendelenburgs	„	„	56	„	39 M. = 69,6 „
					17 Fr. = 30,4 „
In Bondes	„	„	31	„	13 M. = 42 „
					18 Fr. = 58 „

In Schmitz' Fällen kommen auf 16 Wangencarc. 10 M. = 62,5 „
6 Fr. = 37,5 „
In meinen eigenen „ „ „ 23 „ 13 M. = 56,6 „
10 Fr. = 43,4 „

Einen mittleren Wert aus diesen 5 Statistiken berechnet ergibt, daß auf 150 Wangencarcinome 97 (= 64,7 Proz.) bei Männern und 53 (= 35,3 Proz.) bei Frauen kommen.

Alter.

Das Durchschnittsalter in meinen 23 Fällen beträgt 61,9 Jahre.

Bei der Aufstellung von Vergleichstabellen muß ich v. Winiwarters Tabelle ausschließen, da in ihr die Carcinome der Wange, Stirn, Schläfe und des Kinns zusammen abgehandelt sind, während ich dieselben in einzelnen Gruppen besprechen will.

Alter	Trendelenburg M. Proz.	Trendelenburg W. Proz.	Trendelenburg S. Proz.	Borrmann M. Proz.	Borrmann W. Proz.	Borrmann S. Proz.	Bonde M. Proz	Bonde W. Proz.	Bonde S. Proz
10—20	ist nicht getrennt angegeben		—	—	—	—	—	—	—
21—30			2 = 3,5	—	—	—	1 = 9	—	1 = 3,7
31—40			4 = 7	1 = 7,7	1 = 10	2 = 8,6	—	—	—
41—50			9 = 15,7	3 = 23,1	—	3 = 12,9	—	5 = 31,2	5 = 18,5
51—60			22 = 38,5	1 = 7,7	2 = 20	3 = 12,9	4 = 36	2 = 12,5	6 = 22,2
61—70			13 = 22,7	6 = 46,2	5 = 50	11 = 47,3	4 = 36	7 = 43,7	11 = 40,7
71—80			6 = 10,5	1 = 7,7	2 = 20	3 = 12,9	2 = 18	2 = 12,5	4 = 14,8
81—90			1 = 1,75	1 = 7,7	—	1 = 4,3	—	—	—
			57	13	10	23	11	16	27

Das absolute Häufigkeitsmaximum liegt also
nach der Statistik von Trendelenburg zwischen 51—60 Jahre
„ „ „ „ Bonde „ 61—70 „
„ meiner „ „ 61—70 „

Die Reihenfolge der Decennien bezüglich des absoluten Häufigkeitsmaximums ist in den 3 Statistiken fast genau die gleiche: (siehe Tabelle S. 441).

In der Trendelenburgs braucht man nur die beiden ersten Decennien miteinander zu vertauschen, um sie der meinigen bis auf das letzte Decennium absolut gleichwertig zu machen. Mein jüngster Fall ist ein Mann von 32, mein ältester ein Mann von 90 Jahren. Bezüglich des anatomischen Sitzes ist nur zu er-

wähnen, daß die Carcinome 13 mal auf der rechten und 10 mal auf der linken Wange saßen.

Trendelenburg in Proz.	Borrmann in Proz.	Bonde in Proz.
VI. Dec. = 38,5	VII. Dec. = 47,3	VII. D. = 40,7
VII. „ = 22,7	VI. „ = 12,9	VI. „ = 22,2
V. „ = 15,7	V. „ = 12,9	V. „ = 18,5
VIII. „ = 10,5	VIII. „ = 12,9	VIII„ = 14,8
IV. „ = 7	IV. „ = 8,6	III. „ = 3,7
III. „ = 3,5	IX. „ = 4,3	
IX. „ = 1,75		
II. „ fehlt	II. u. III. D fehl.	II., IV. u. IX. Dec. fehlen

Zeitdauer des Bestehens.

Zeitdauer	Bonde	Borrmann
1—3 Monate	3	6
4—6 „	1	4
7—9 „	2	—
10—12 „	1	3
1—2 Jahr	4	2
2—3 „	5	1
3—4 „	3	—
4—5 „	1	
5—6 „	1	1
6—7 „	1	1
12 Jahre	1	—
13 „	—	1
S. S.	23	19 [1]

Nach dieser Tabelle suchten also die Klinik auf:

	Bonde in Proz.	Borrmann in Proz.
im ersten Jahr der Erkrankung	7 Pat. = 30,4	13 Pat. = 68,4
„ zweiten „ „ „	4 „ = 17,5	2 „ = 10,5
„ dritten „ „ „	5 „ = 21,7	1 „ = 5,3
in späterer Zeit n. „ „	7 „ = 30,4	3 „ = 15,8
	23 „ = 100	19 „ = 100

Wir sehen also auch aus dieser Zusammenstellung durch Vergleich der einzelnen Prozentsätze, daß früher (die Statistik Bondes ist aus dem Jahre 1887) die Patientin viel später nach dem Beginn der Er-

1) Zweimal war angegeben „viele Jahre"; zweimal unbekannt.

krankung operiert wurden wie heute. In der Zeit nach dem 3. Jahre wurden bei Bonde noch doppelt so viel Operationen ausgeführt wie in meinen Fällen (30,4 Proz. : 15,8 Proz.). Eng damit im Zusammenhang steht der Befund, daß die Carcinome in früheren Jahren eine viel größere Ausdehnung hatten, wenn sie zur Operation kamen, und daraus folgte wieder das schlechtere Operationsresultat bezüglich des Auftretens von Recidiven. Unter den Fällen von Wangencarcinom, die mir zum ersten Male zugeschickt wurden, befand sich kein einziges Recidiv, es waren sämtlich Primärtumoren.

Ätiologie.

Nur in 2 Fällen ist über diese Frage etwas angegeben, einmal soll das Carcinom im Anschluß an eine Gesichtsrose, das andere Mal pontan in der Narbe eines alten abgeheilten Geschwürs entstanden sein. Zu dem letzteren Falle (Nr. 237) möchte ich bemerken, daß es sich hier um die seltene Combination von Keloid und Carcinom und zwar Coriumcarcinom handelt. Über die Ursache des ersten Geschwürs ist leider nichts bekannt. Letzteres vernarbte wohl, es entstand ein Keloid, und auf dieser Basis fing ein subepithelialer, foetal abgesprengter Zellcomplex an zu wachsen und bildete das Carcinom. Der Fall ist für die Entstehung des Hautcarcinoms von Interesse.

Größe und histologische Diagnose:

Von den 23 Wangencarcinomen war in einem Falle nur die Hälfte des Tumors geschickt, so daß nur in 22 Fällen die Größe nach histologischer Untersuchung angegeben werden kann:

8 Carcinome waren größer als 1 cm = 36,3 Proz. (die größten 3,5 : 2 cm, 2,3 : 1,5 cm und 2 : 1 cm);

7 Carcinome waren 1 cm groß und kleiner = 31,8 Proz;

7 Carcinome waren 0,5 cm und kleiner = 31,8 Proz. (das kleinste 3 : 3 mm).

Die histologischen Diagnosen der 23 Wangencarcinome waren folgende:

Coriumcarcinome	13	= 56,5 Proz.
Plattenepithelkrebse ohne Horn	4	= 17,4 „
„ mit wenig Horn	1	= 4,4 „
„ „ viel „	5	= 21,7 „

Multiplicität.

In den 23 Fällen von Wangencarcinom war 8 mal Multiplicität vorhanden = 34,8 Proz. und zwar:

1 mal locale Multiplicität (Fall Nr. 151);

5 „ getrennte Multiplicität,

2 mal metachrone, indem 1 bezw. 3/4 Jahre vorher ein Carcinom derNase und der Stirn operiert war (Nr. 21 und 210).

2 mal synchrone, indem einmal neben dem Wangencarcinom ein solches der linken Schläfe (Nr. 182), das andere Mal ein solches der linken Ohrmuschel und des Nasenrückens (hier außerdem noch locale Multiplicität, cf. Fall Nr. 89 auf S. 438).

1 mal synchrone correspondierende, indem auf der linken und rechten Wange, genau einander entsprechend, je ein Carcinom vorhanden war (cf. Nr. 117).

2 mal Combination von localer und getrennter Multiplicität:

1. metachron; vor 1 1/4 Jahren Carcinom der rechten Wange (also auch noch correspondierende!) und der rechten Ohrmuschel; jetzt Carcinom der linken Wange und zwar mit localer Multiplicität (Nr. 68),

2. synchron; neben einem Carcinom der rechten Wange, das locale Multiplicität aufweist, noch ein zweites vor dem rechten Ohr (Nr. 49).

Unter diesen multiplen Carcinomen sind einige sehr interessante Fälle, auf die ich aber hier nicht genauer eingehen kann. Ich behalte mir eine genaue Verarbeitung der Multiplicitätsfrage an der Hand meines großen Materials für eine besondere Arbeit vor, verweise hier nur noch einmal auf das S. 420 ff. Gesagte.

Operationsresultate.

Von den 23 Wangencarcinomen konnten nur bei 22 sämtliche Randpartien histologisch genau untersucht werden, da in einem Falle nur die Hälfte des Tumors geschickt war. Von diesen 22 operierten und histologisch untersuchten Carcinomen wurden 16 = 70 Proz. im Gesunden und 6 = 30 Proz. im Kranken excidiert.

Es blieben meine Anfragen unbeantwortet in 7 Fällen, und zwar 3, die im Kranken und 4, die im Gesunden operiert waren.

Bisher konnte wegen zu kurzer Zeit nach der Operation noch nicht angefragt werden bei 2 Fällen, von denen einer im Gesunden und einer im Kranken operiert war. Diese 9 Fälle müssen also ausscheiden, mithin bleiben von den 22 nur noch 13 Fälle übrig, 11 im Gesunden und 2 im Kranken operierte, in denen klinische Daten über den weiteren Verlauf vorliegen.

I. Über die 11 im Gesunden operierten Fälle gingen folgende Nachrichten ein: sämtliche Patienten leben und sind recidivfrei.

II. Über die 2 im Kranken operierten Fälle: beide Patienten sind bis jetzt, 2½ und 1¼ Jahr nach der Operation, recidivfrei.

Diese beiden Fälle müssen also weiter genau beobachtet werden.

---

5. Ohr und nächste Umgebung
(20 Fälle; 15 Männer, 5 Frauen.)

Ich rechne zu dieser Gruppe einmal die Carcinome der Ohrmuschel, dann diejenigen, welche dicht vor (regio praeauricularis, parotidea) dicht hinter, über und unter dem Gehöreingang saßen.

Das Verhältnis dieser 20 Fälle auf meine sämtlichen 253 Fälle von Hautcarcinom berechnet, ergibt einen Prozentsatz von 7,9, auf die 235 Fälle von Gesichtscarcinom berechnet einen solchen von 8,5. Die entsprechenden Zahlen nach Kellner und v. Winiwarter berechnet ergeben folgendes:

Kellner fand unter 157 Gesichtscarcinomen 12 des Ohres = 7,6 Proz.
letzterer fand auf 193 Hautcarcinome 10 des Ohres (inkl. der Regio parotidea) = 5,2 Proz.
„ „ „ 181 Gesichtscarcinome 10 des Ohres = 5,5 „

Noch niedriger sind die Prozentsätze bei Trendelenburg, v. Bergmann und Schmitz:

Trendelenburg fand auf 500 Gesichtscarc. 16 des Ohres = 3,2 Proz.
Bergmann „ „ 219 „ 4 „ „ = 1,8 „
Schmitz „ „ 96 „ 1 „ „ = 1 „

Es ist auffallend, daß die Angaben so abweichend von einander sind und mein Prozentsatz z. B. 8mal so hoch ist wie der Schmitz'. Am nächsten kommt meiner Berechnung noch die Kellners. Als mittlerer Wert ergibt sich aus diesen Statistiken, daß auf 1388 Gesichtscarcinome 63 des Ohres kommen, also 4,5 Proz.

Geschlecht.

Es ist für den Chirurgen eine längst bekannte Tatsache, daß das Ohrcarcinom genau wie das der Unterlippe beim männlichen Geschlecht weit häufiger vorkommt wie beim weiblichen. Dieses Resultat haben bis jetzt alle Statistiken ergeben, und es deckt sich mit diesem Resultat auch das meiner eigenen Zusammenstellung.

Nach meinem Material kommen auf 20 Ohrcarcinome
16 Männer = 80 Proz. und 4 Frauen = 20 Proz.

Nach v. Winiwarters Material kommen auf 10 Ohrcarcinome
8 Männer = 80 Proz. und 2 Frauen = 20 Proz.
„ Trendelenburgs Material kommen auf 16 Ohrcarcinome
15 Männer = 93,8 Proz. und 1 Frau = 6,2 Proz.
„ Bondes Material kommen auf 5 Ohrcarcinome
3 Männer = 60 Proz. und 2 Frauen = 40 Proz.
„ Kellners Material kommen auf 12 Ohrcarcinome
9 Männer = 75 Proz. und 3 Frauen = 25 Proz.
„ Schmitzs Material kommen auf 1 Ohrcarcinom
1 Mann = 100 Proz. und 0 Frauen = 0 Proz.

Ein Mittelwert aus diesen 6 Statistiken ergibt, daß auf 64 Ohrcarcinome 52 bei Männern = 81,3 % und 12 bei Frauen = 18,7 % kommen. Meine eigene Berechnung stimmt übrigens genau überein mit der v. Winiwarters.

Alter.

Das Durchschnittsalter bei meinen 20 Fällen von Ohrcarcinom beträgt 56,2 Jahre. Die statistische Zusammenstellung aus der Literatur ergibt folgendes:

	v. Winiwarter			Trendelenburg			Bonde			Borrmann		
	M. Proz.	W. Proz.	S. Proz.	M. Proz.	W. Proz.	S. Proz.	M. Proz.	W. Proz.	S. Proz.	M. Proz.	W. Proz.	S. Proz.
40	—	—	—	nicht getrennt angegeben		1 = 6,25	—	—	—	4 = 25	1 = 25	5 = 25
50	3 = 50	1 = 100	4 = 57,1			2 = 12,5	—	—	—	1 = 6,25	—	1 = 5
60	1 = 16,7	—	1 = 14,3			7 = 43,75	—	—	—	4 = 25	1 = 25	5 = 25
70	2 = 33,3	—	2 = 28,6			2 = 12,5	3 = 100	—	3 = 75	6 = 37,5	—	6 = 30
80	—	—	—			4 = 25	—	1 = 100	1 = 25	1 = 6,25	2 = 50	3 = 15
	6	1	7 [1]			16	3	1	4 [2]	16	4	20

Das absolute Häufigkeitsmaximum beim Ohrcarcinom liegt also nach der Statistik von v. Winiwarter zwischen 41—50 Jahren
„ „ „ „ Trendelenburg „ 51—60 „
„ „ „ „ Bonde „ 61—70 „
„ meiner „ — „ 61—70 „

Die Reihenfolge der Dezennien, bezüglich des absoluten Häufigkeitsmaximums ist in den 4 Statistiken folgende:

1) 3 der regio parotidea ohne Altersangabe.
2) 1 Fall ohne Altersangabe.

v. Winiwarter in Proz.	Trendelenburg in Proz.	Bonde in Proz.	Borrmann in Proz.
V. Dec. = 57,1	VI. Dec. = 43,75	VII. Dec. = 75	VII. Dec. = 30
VII. „ = 28,6	VIII. „ = 25	VIII. „ = 25	VI. „ = 25
VI. „ = 14,3	VII. „ = 12,5		IV. „ = 25
	V. „ = 12,5		VIII. „ = 15
	IV. „ = 6,25		V. „ = 5

Die Reihenfolge in den 4 Zusammenstellungen ist jedesmal eine andere, so daß sich keine Vergleiche anstellen lassen. Auffallend ist nur, daß das III. Dezenium überhaupt nicht, das IV. nur in zwei Statistiken (bei Trendelenburg und mir) vertreten ist.

Mein jüngster Fall ist ein Mann von 32, mein ältester ein Mann von 78 Jahren.

Anatomischer Sitz.

Bonde teilt mit, daß in seinen 5 Fällen das Carcinom 3 mal an der Ohrmuschel und 2 mal am Ohrläppchen saß. Letzteres betont er besonders, da in v. Winiwarters 7 Fällen immer die Ohrmuschel der Sitz des Tumors war. Da ich die 3 Fälle der Regio parotidea, die v. Winiwarter besonders zählt, mit zu den Carcinomen der Umgebung des Ohres rechne, so würde ich den verschiedenen Sitz procentualiter folgendermaßen berechnen:

In v. Winiwarters 10 Fällen von Ohrcarcinom war der Sitz
7 mal die Ohrmuschel = 66,7 Proz.
3 mal die Gegend vor dem Ohr = 33,3 „

In Bondes 5 Fällen von Ohrcarcinom war der Sitz
3 mal die Ohrmuschel = 60 „
2 mal das Ohrläppchen = 40 „

Der Sitz am Ohrläppchen in einem so hohen Prozentsatz bei Bondes Fällen ist allerdings recht auffallend, da weder in v. Winiwarters 7 noch in meinen 20 Fällen dieser Sitz vorkommt, ich auch sonst in der Literatur über Carcinome des Ohrläppchens nicht viel gefunden habe. Dies scheint also eine sehr seltene Lokalisation zu sein.

Der anatomische Sitz in meinen 20 Fällen von Ohrcarcinom verteilt sich folgendermaßen:

Ohrmuschel	11 mal	(4 mal links, 7 mal rechts)	= 55 Proz.
vor dem Ohr	7 „	(2 „ „ 5 „ „)	= 35 „
hinter dem Ohr	1 „	. . . . .	= 5 „
unterhalb des Ohres	1 „	. . . . .	= 5 „

Die Ohrmuschel ist also in allen drei Statistiken annähernd gleich oft vertreten (66,7 %; 60 %; 55 %), ebenso die Gegend vor dem Ohr in v. Winiwarters und meiner Statistik mit 33,3 % bezw. 35 %. Für diese Gruppe tritt bei Bonde das Ohrläppchen mit 40 % (!) an die Stelle.

Zeitdauer des Bestehens.

	Bonde	Borrmann
unter 1 Jahr	1	5
1—2 „	2	3
2—3 „	—	—
3—4 „	1	2
länger wie 4 „	—	2
	4 [1])	12 [2])

Die Zahlen sind zu klein, um Schlüsse daraus ziehen zu können; interessant ist nur wieder, daß auch beim Ohrcarcinom in meinen Fällen fast die Hälfte (41,7 %) im ersten Jahr der Erkrankung zur Operation kam, während in Bondes Fällen nur ein Viertel (25 %) in der gleichen Zeit operiert wurde. Die drei Carcinome, die ich als Recidive zugeschickt bekam, waren 3 und 6 Monate nach der ersten Operation aufgetreten; in dem dritten Fall war diese Zeit nicht angegeben.

Ätiologie.

Nur in einem Falle (Nr. 161) ist angegeben, daß der 62jährige Patient mit einer Bohnenstange einen Stoß gegen das r. Ohr bekam, an dem seit 30 Jahren eine Warze saß. Diese fing dann an schneller zu wachsen und wurde carcinomatös. In einem anderen Falle (Nr. 192), wo das Carcinom (vor dem Ohr) seit 10 Jahren bestand, war dieses vor 8 Jahren geätzt und ausgebrannt; seit dieser Zeit sollen intermittierende Heilungen beobachtet worden sein.

Größe und histologische Diagnose:

Von den 20 Ohrcarcinomen sind 14 (= 70 %) größer als 1 cm, während nur 4 (= 20 %) kleiner als 1 cm, und nur 2 (= 10 %) 1/2 cm und kleiner sind. Es ist auffallend, daß die Ohrcarcinome in einem so hohen Prozentsatz größer sind als 1 cm, während wir z. B.

1) 1 Fall unbekannt.

2) Bei 4 Fällen unbekannt, 3 Fälle sind Recidive, 1 Fall „seit vielen Jahren".

bei den Nasen- und Wangencarcinomen ein umgekehrtes Verhältnis konstatieren konnten (cf. pg. 437 und 442). Das größte unter den Ohrcarcinomen mißt 4 : 2,5 cm, das kleinste 5 : 3 mm (abgesehen von einem Multiplum von 5 kleinen Carcinomen, die zwischen ½ : 1 mm und 7 : 7 mm Größe zeigten).

Die histologischen Diagnosen der 20 Ohrcarcinome lauten folgendermaßen:

Coriumcarcinome	3 = 15	Proz.
Plattenepithelkrebse ohne Horn	0	
„ mit wenig „	4 = 20	„
„ „ viel „	12 = 60	„
Epithelcyste mit verhornendem Plattenepithelkrebs	1 = 5	„

In diesem letzten Falle handelte es sich um eine subcutane Epithelcyste, an deren Peripherie viele einzelne verhornende Plattenepithelkrebse sich fanden, die teilweise untereinander confluiert waren. Dieser Fall ist ebenso interessant wie selten; es liegen in der Literatur nur ganz vereinzelte Beobachtungen vor von Carcinom in oder besser gesagt an Epithelcysten, denn in das Lumen der Cysten hinein kann keine Krebsentwicklung zustande kommen, sondern muß vielmehr von dem die Cyste umschließenden Epithellager nach außen, also in das umgehende Bindegewebe hinein erfolgen. Ich konnte im ganzen 4 derartige Fälle untersuchen und behalte mir eine genauere Beschreibung derselben für eine Einzelarbeit vor. Erwähnen will ich nur hier schon, daß nicht etwa das ganze die Cyste umgebende Epithellager carcinomatös wird, sondern daß an der Peripherie der Epithelcyste meist mehrere einzelne Carcinome aus kleinen Anfängen heraus entstehen, die dann aus sich heraus weiter wachsen unter Verdrängung des benachbarten Cystenwandepithels, so die ganze Peripherie allmählich umwachsend. Schließlich confluieren diese einzelnen Carcinome, und so erscheint dann die ganze Peripherie der Epithelcyste carcinomatös.

Im übrigen fällt beim Ohrcarcinom der hohe Prozentsatz der Plattenepithelkrebse gegenüber dem Coriumcarcinom (80 % : 15 %) auf, ganz im Gegensatz zum Nasen- und Wangencarcinom, wo die Verhältnisse 41,5 % : 53,6 % bezw. 43,5 % : 56,5 % waren.

Multiplicität.

In den 20 Fällen von Ohrcarcinom war 5 mal Multiplicität vorhanden = 25 Proz., und zwar:

1 mal lokale Multiplicität (Nr. 192).

1 mal getrennte Lokal-Multiplicität (metachron): vor 1 Jahr war

ein Carcinom derselben Ohrmuschel operiert, das bisher nicht recidivierte (Nr. 61).

3 mal getrennte Multiplicität; in allen 3 Fällen war die M. synchron, indem einmal zusammen mit dem Ohrcarcinom ein Carcinom der r. Wange (Nr. 50), dann ein solches der l. Supraorbitalgegend (Nr. 179) und im dritten Falle eins von der l. Wange und vom Nasenrücken operiert wurde (Nr. 88). In diesem Falle wurden also einem Patienten 3 Carcinome zusammen exstirpiert.

Operationsresultate.

Von den 20 Ohrcarcinomen waren 16 = 80 Proz. im Gesunden und 4 = 20 Proz. im Kranken operiert. In 5 von diesen 20 Fällen, bei denen 1 mal im Kranken und 4 mal im Gesunden operiert war, blieben meine Anfragen bezüglich eines Recidivs unbeantwortet. In 3 weiteren, im Gesunden operierten Fällen, konnte wegen zu kurzer Zeit nach der Operation noch nicht angefragt werden. Diese 8 Fälle müssen ausscheiden, und es bleiben noch 12 Fälle übrig, bei denen 9 mal im Gesunden und 3 mal im Kranken operiert wurde.

I. Über die 9 im Gesunden operierten Fälle gingen folgende Nachrichten ein:

8 Patienten leben und zwar recidivfrei, 1 Patient bekam 5 Monate nach der Operation ein Recidiv; es muß dies also ein „autochthoner Regionärtumor" gewesen sein (cf. S. 424).

II. Über die 3 im Kranken operierten Patienten gingen folgende Nachrichten ein:

2 Patienten bekamen Recidive und zwar nach 2 bezw. 9 Monaten. 1 Patient hatte nach 2 Jahren noch kein Recidiv. Dieser Fall muß also genau weiterbeobachtet werden.

---

6. Auge und nächste Umgebung (37 Fälle; 6 Männer und 31 Frauen).

Beim Auge habe ich, genau wie beim Ohr, die Carcinome der nächsten Umgebung mit hinzugerechnet. Obwohl in meinen Fällen die Augencarcinome noch klein genug waren, um ihren genauen Sitz angeben zu können (z. B. hatte kein einziges Carcinom auf den Bulbus übergegriffen — ein Vorkommnis, das in Statistiken aus früheren Jahren zu den Regelmäßigkeiten gehört), ist es in manchen Fällen doch unbestimmt, ob man z. B. die Carcinome des Infraorbitalrandes zu denen des Auges oder der Wange, die des Supraorbitalrandes nicht zu denen der Stirn, die des Augen-Nasenwinkels nicht zu denen der

Nasenwurzel rechnen soll. Es würden dann für die Gruppe der echten Augencarcinome nur die der Lider und des inneren wie äusseren Augenwinkels übrig bleiben, in meinen Fällen also 16. Ich glaube aber doch, daß es richtiger ist, die Carcinome, die ganz dicht am Auge sitzen, bei der Gruppierung zu letzterem mit hinzuzurechnen, da z. B. ein Carcinom des Infraorbitalrandes meist auf das untere Lid, ein solches des Augennasenwinkels auf den inneren Augenwinkel mit übergreift. Auf der anderen Seite dürfte man die Carcinome der Augenwinkel und der Lider, soweit sie auf der Schleimhautseite sitzen, ebenso wie die Lippencarcinome nicht mit zu den echten Hautkrebsen zählen, sondern zu denen der Pflasterschleimhäute. Aber auch das läßt sich nicht streng durchführen, da wir es hier mit „Ostiencarcinomen" (cf. S. 408) zu tun haben, die oft genug ihren Ursprung gerade an den Stellen haben, wo die beiden Epithelarten aneinanderstoßen resp. ineinander übergehen, am Auge also an den Lidkanten, an den Lippen am Lippenrot. Es ist also wohl berechtigt, die Carcinome der Lippen sowohl als die der Augenlider mit zu den echten Hautcarcinomen zu zählen, wie es auch in sämtlichen Statistiken bisher geschehen ist. Was nun das Verhältnis der Augencarcinome zu den Haut- resp. Gesichtscarcinomen in den verschiedenen Statistiken betrifft, so sei folgendes erwähnt:

v. Winiwarter	f. u.	193	Hautcarc.	36	d. Augenl.	usw.	= 18,65 Proz.
„	„ „	181	Gesichtscarc.	36	„	„	= 19,88 „
v. Bergmann	„ „	219	„	23	„	„	= 10,5 „
Trendelenburg	„ „	499	„	44	„	„	= 8,81 „
Schmitz	„ „	96	„	6	„	„	= 6,25 „
Kellner	„ „	157	„	14	„	„	= 8,91 „
ich selbst	„ „	235	„	37	„	„	= 15,74 „
„	„ „	253	„	37	„	„	= 14,62 „

Aus diesen 6 Statistiken den Mittelwert berechnet ergibt, daß auf 1387 Gesichtscarcinome 160 der Augenlider kommen = 12,25 Proz. Diesem Mittelwert am nächsten kommen die Angaben von v. Bergmann und meine eigenen, während z. B. die Zahl Schmitz's nur halb so hoch und im Gegensatz dazu die v. Winiwarters um die Hälfte höher ist.

Geschlecht.

In 5 Statistiken aus der Literatur überwiegt 4 mal das männliche Geschlecht, und einmal sind beide Geschlechter in gleicher Zahl vertreten. Hiervon völlig abweichend gibt mein Material den überraschenden Befund, daß das weibliche Geschlecht ganz erheblich über-

wiegt, indem ich unter den Patienten 5 mal so viel Frauen wie Männer zähle. Dies Verhältnis ändert sich auch nicht, wenn ich die Carcinome der nächsten Umgebung des Auges fortlasse und nur die der Lider und des inneren wie äußeren Augenwinkels rechne; im Gegenteil, ich finde dann sogar unter den Patienten 7 mal soviel Frauen wie Männer (14 : 2).

Es fanden also:

v. Winiwarter	unter 36	Augencarc.	26	Männer	= 72,3	Proz.
			und 10	Frauen	= 27,7	„
v. Bergmann	„ 23	„	13	Männer	= 56,6	„
			und 10	Frauen	= 43,4	„
Trendelenburg	„ 44	„	22	Männer	= 50	„
			und 22	Frauen	= 50	„
Bonde	„ 13	„	9	Männer	= 69,2	„
			und 4	Frauen	= 30,8	„
Schmitz	„ 6	„	5	Männer	= 83,4	„
			und 1	Frau	= 16,6	„
Kellner	„ 14	„	8	Männer	= 57,2	„
			und 6	Frauen	= 42,8	„
ich selbst	„ 37	„	6	Männer	= 16,2	„
			und 31	Frauen	= 83,8	„

Wenn wir einen Mittelwert aus den ersten 6 Statistiken — meine eigene also nicht mitgezählt — berechnen, so finden wir, daß bei 136 Augencarcinomen das männliche Geschlecht mit 83 = 61 Proz., das weibliche mit 53 = 39 Proz. vertreten ist. Zähle ich meine Fälle hinzu, so ändert sich der Prozentsatz sehr, indem ich dann bei 173 Augencarcinomen 89 bei Männern und 84 bei Frauen finde, also 51,4 bezw. 48,6 Proz. eine annähernd gleiche Beteiligung beider Geschlechter.

Alter.

Das Durchschnittsalter bei meinen 37 Fällen von Augencarcinom beträgt genau 60 Jahre. (Siehe die zweite Tabelle S. 452).

Das absolute Häufigkeitsmaximum beim Augencarcinom liegt also

nach der Statistik von	v. Winiwarter	zwischen	41—50	Jahren	
„ „ „ „	Trendelenburg	„	61—70	„	
„ „ „ „	Bonde	„	41—50	„	
„ „ „ „	mir	„	51—60	„	

Die Reihenfolge der Decennien bezüglich des absoluten Häufigkeitsmaximums ist in den 4 Statistiken folgende:

v. Winiwarter in Proz.	Trendelenburg in Proz.	Bonde in Proz.	Borrmann in Proz.
V. Dec. = 40,6	VII. Dec. = 44,1	V. Dec. = 38,5	VI. Dec. = 37,8
VI. „ = 21,8	VI. „ = 21	IV. „ = 30,8	VII. „ = 29,7
IV. „ = 15,6	V. „ = 14	VII. „ = 23	V. „ = 13.5
III. „ = 9,4	VIII. „ = 11,6	VI. „ = 7,7	VIII. „ = 10,8
VII. „ = 6,3	IV. „ = 9,3		IX. „ = 5,4
VIII. „ = 6,3			IV. „ = 2,7

Auch hier findet sich, genau wie beim Ohrcarcinom, eine völlige Ungleichheit in den 4 Statistiken bezüglich der Reihenfolge der Decennien. Bemerkenswert ist, daß das III. Decennium nur in einer Statistik (v. Winiwarter) mit 3 Fällen und ebenso das IX. Decennium nur in meiner Statistik mit 2 Fällen vertreten ist. Mein jüngster Fall ist eine Frau von 38, die beiden ältesten zwei Frauen von 82 bezw. 85 Jahren.

Alter	v. Winiwarter			Trendelenburg			Bonde			Borrmann		
	M. Proz.	W. Proz.	S. Proz.	M. Proz.	W. Proz.	S. Proz.	M. Proz.	W. Proz.	S. Proz.	M. Proz.	W. Proz.	S. Pr
20–30	2= 9,1	1=10	3= 9,4			0	0	0	0	0	0	0
31–40	2= 9,1	3=30	5=15,6			4= 9,3	2=22,2	2=50	4=30,8	0	1= 3,2	1
41–50	9=40,9	4=40	13=40,6	nicht		6=14	4=44,4	1=25	5=38,5	1=16,6	4=12.9	5
51–60	6=27,2	1=10	7=21,8	getrennt		9=21	1=11,1	0	1= 7,7	3=49,9	11=35,4	14
61–70	1= 4,5	1=10	2= 6,3	angegeben		19=44,1	2=22,2	1=25	3=23	1=16,6	10=32,3	11
71–80	2= 9,1	0	2= 6,3			5=11,6	0	0	0	1=16,6	3= 9,7	4
81–90	0	0				0	0	0	0	0	2= 6,5	2
	22	10	32 [1]			43	9	4	13	6	31	3

Anatomischer Sitz.

Die 37 Carcinome des Auges uud seiner nächsten Umgebung verteilen sich nach ihrer genaueren Localisation folgendermaßen:

unteres Lid	7 Fälle	(3 links, 4 rechts)	= 18,9 Proz.
oberes „	1 Fall	(rechts)	= 2,7 „
innerer Augenwinkel	4 Fälle	(3 links, 1 rechts)	= 10,8 „
äußerer „	4 „	(2 „ 2 „)	= 10,8 „
Augen-Nasenwinkel	12 „	(7 „ 5 „)	= 32.4 „
Supraorbitalrand	4 „	(links)	= 10,8 „
Infraorbitalrand	5 „	(2 „ 3 „)	= 13,5 „

1) 4 Kranke ohne Angabe des Alters.

Bei den Carcinomen des Auges selbst steht also ganz im Vordergrunde das untere Lid (unter 16 Fällen 7 mal = 43,7 Proz.), das 7 mal so häufig befallen ist wie das obere. Dieses Praevalieren des unteren Lides gegenüber dem oberen ist eine allgemein bekannte Tatsache; so fand Bonde unter 12 Fällen 6 mal, v. Winiwarter unter 36 Fällen 18mal, also beide Autoren in 50 Proz., das untere Lid befallen; sie hatten sogar beide keinen einzigen Fall von Carcinom des oberen Lides. Dies Verhalten des Lidcarcinoms entspricht genau dem Carcinom der Lippen. Bonde schreibt: „Es bildet dies, wie wir noch später sehen werden, eine gewisse Analogie zu den Lippen, wo die untere Lippe der oberen gegenüber auch ein so bedeutendes Übergewicht zeigt." (S. 428 habe ich aus 13 Statistiken für die Unterlippe 93,8 Proz., für die Oberlippe 6,2 Proz. berechnet). Als Erklärung nimmt man an, daß sowohl die Unterlippe wie das untere Lid mehr mechanischen Insulten ausgesetzt ist, letzteres besonders durch Tränenfluß usw. Meiner Meinung nach käme es darauf an, systematisch bei menschlichen Embryonen zu untersuchen, ob die foetalen Zelldystopien, aus denen ich die Carcinome ableite, an beiden Augenlidern gleichmäßig vorhanden sind, was ich annehmen möchte; dann würde ich allerdings den häufigen entzündlichen Reizen am Unterlid gegenüber dem oberen einen gewissen Wert beimessen. Dasselbe gilt dann für die Lippen.

Bei Bonde folgt auf das untere Lid mit 6 Fällen (= 50 Proz.) (das obere war gar nicht vertreten) der innere Augenwinkel mit 4 (= 33,3 Proz.) und zuletzt der äußere mit 2 Fällen (= 16,6 Proz.). In meiner Statistik ist die Reihenfolge:

unteres Lid	7 Fälle	= 43,5	Proz.
oberes Lid	1 Fall	= 6,5	„
innerer Augenwinkel	4 Fälle	= 25	„
äußerer „	4 „	= 25	„

Bei den Carcinomen der nächsten Umgebung des Auges ist die Reihenfolge der einzelnen Abschnitte bezüglich der Häufigkeit: Augennasenwinkel, Supra- und Infraorbitalrand.

Ich muß gerade beim Augencarcinom bezüglich des anatomischen Sitzes großen Wert auf meine eigene Statistik legen, da die Carcinome in sämtlichen Fällen so klein waren, daß ihr Sitz genau anzugeben war. Dieses möchte ich vor allen älteren Statistiken gegenüber betonen und der Meinung sein, daß eine genaue Bestimmung, ob ein Carcinom vom inneren Augenwinkel oder unteren Lid (mediale Hälfte) ausgegangen ist, nicht mehr sicher getroffen werden kann bei einem Tumor, der nicht nur das ganze Auge incl. Bulbus zerstört, sondern

auch noch die Nasenhöhle eröffnet hat — Vorkommnisse, die z. B. in v. Winiwarters und Bondes Statistiken aus den Jahren 1875 und 1887 keine Seltenheiten sind. So hatte z. B. in Bondes Statistik von nur 13 Fällen das Carcinom ergriffen:

unteres Lid	13 mal
oberes „	9 „
äußerer Augenwinkel	2 „
„ „	8 „
Bulbus	9 „
Oberkiefer	5 „
äußere Nase	4 „
Wange	2 „
Jochbein	2 „
Stirnbein	1 „

Es mußte in 61,5 Proz. der Operationen der Bulbus mit enucleirt werden. In meinen sämtlichen Fällen war das nie nötig, die Carcinome ließen sich bei ihrer geringen Größe immer glatt exstirpieren und somit auch ihr Ausgangspunkt genau bestimmen. Letzteres ist in vorgeschrittenen Fällen nur möglich nach Aussage des betreffenden Patienten und jeder Kliniker weiß zur Genüge, was bei ungebildeten Leuten, die sich selbst schlecht oder gar nicht beobachten, auf derartige Angaben zu geben ist.

Zeitdauer des Bestehens.

Zeitdauer	v. Winiwarter	Bonde	Borrmann
unter 1 Jahr	2	—	17
1— 2 Jahre	1	2	1
2— 3 „	8	1	1
3— 4 „	4	3	2
4— 5 „	2	3	1
5—10 „	7	3	2
11—15 „	4	1	3
20 „	—	—	1
SS.	28 [1])	13	28 [2])

Es ließen sich also operieren:

1) Bei 8 Fällen nichts bekannt.

2) 4 Fälle waren Recidive, bei den übrigen 5 war die Angabe vergessen.

Zeitdauer	v. Winiwarter Proz.	Bonde Proz.	Borrmann Proz.
im ersten Jahr der Erkrankung	2 Pat. = 7,1	0 Pat. = 0	17 Pat. = 60,7
„ zweiten „ „ „	1 „ = 3,6	2 „ = 15,38	1 „ = 3,6
„ dritten „ „ „	8 „ = 28,6	1 „ = 7,69	1 „ = 3,6
in späterer Zeit „ „	17 „ = 60,7	10 „ = 76,9	9 „ = 32,1
SS.	28 Pat. = 100	13 Pat. = 100	28 Pat. = 100

Auch diese Zusammenstellung zeigt wieder dasselbe, was wir bei den übrigen Gruppen konstatieren konnten: in den Statistiken vom Jahre 1878 bezw. 1887 kamen im ersten Jahre 7,1 Proz. bezw. 0 Proz., von meinen Fällen dagegen 60,7 Proz. zur Operation; umgekehrt kamen nach längerem Bestehen des Carcinoms (länger wie 3 Jahre) damals 60,7 Proz. bezw. 76,9 Proz., in meiner Statistik dagegen nur noch 32,1 Proz. zur Operation. (Vergl. meine Ausführungen S. 415 u. 436).

Bezüglich der Aetiologie ist 2mal der „Druck einer schlechtsitzenden Brille“ angegeben, 2mal wurde „eine Warze abgekratzt“ bezw. 8mal „geätzt und gebrannt“, in einem Falle wurde die klinische Diagnose Lupuscarcinom gestellt. Die Patientin hatte noch mehrere Lupusgeschwüre im Gesicht, die verschorft wurden. Das exstirpierte „Lupuscarcinom“ war kein solches, sondern ein reines Coriumcarcinom. (Vergl. S. 428, am Schluß des Kapitels Unterlippencarcinom.)

Größe und histologische Diagnose.

Unter den 37 Augencarcinomen waren 2, die nur teilweise geschickt waren, so daß ich die genaue Größe nur bei 35 bestimmen konnte; sie verhielten sich folgendermaßen:

größer als 1 cm waren 6 = 17,1 Proz.
1 cm und kleiner waren 17 = 48,6 Proz.
½ cm und kleiner waren 12 = 34,3 Proz.

Die beiden größten maßen 4 : 1,5 und 2,5 : 2,5 cm, das kleinste 1,5 : 1,5 mm! Die Lidcarcinome sind natürlich die kleinsten, während die größeren an den Augenwinkeln und an den Supra- wie Infraorbitalrändern saßen.

Die histologischen Diagnosen der 37 Augencarcinome sind folgende:

Coriumcarcinome 26 = 70,2 Proz.
Plattenepithelkrebse ohne Horn 4 = 10,8 Proz.
„ mit wenig Horn 1 = 2,7 Proz.

Plattenepithelkrebs mit viel Horn 5 = 13,5 Proz.

" " " "

an der unteren Peripherie einer subcutanen Epithelcyste entstanden . . . . . 1 = 2,7 Proz.

Bezüglich des letzteren Falles verweise ich auf das S. 448 Gesagte.

Multiplicität.

In den 37 Fällen von Carcinom des Auges und seiner nächsten Umgebung war 11 mal = 30 Proz. Multiplicität vorhanden und zwar:

4 mal locale Multiplicität (Nr. 16, 91, 121 und 281).

1 mal getrennte Local-Multiplicität (Nr. 75/76); es war ein Carcinom des linken Augennasenwinkels und ein solches der linken Augenbraue vorhanden. Beide wurden zusammen exstirpiert, da aber das erstere ein Recidiv war, so ist die Multiplicität metachron und nicht etwa synchron.

5 mal getrennte Multiplicität und zwar 3 mal synchron, indem neben dem Augencarcinom je ein Carcinom des Nasenrückens, der rechten Ohrmuschel und der linken Schläfe vorhanden war. (Nr. 52, 178 und 262). 2 mal war die Multiplicität metachron: es wurde beide Male ein Jahr nach der Operation eines Lidcarcinoms ein solches der Stirn entfernt. (Nr. 62 und 184.)

1 mal Combination von localer und getrennt-localer metachroner Multiplicität (Nr. 204): am rechten Augennasenwinkel saßen 3 kleine Coriumcarcinome dicht nebeneinander, außerdem war 7 Jahre vorher ein Tumor vom Nasenrücken exstirpiert, der damals allerdings für ein Angiosarcom (!) gehalten wurde; wahrscheinlich war es ein Coriumcarcinom.

Operationsresultate.

Von den 37 Augencarcinomen konnten nur 35 an allen Randstellen untersucht werden, da in 2 Fällen nur ein Teil des Tumors geschickt war. Unter diesen 35 Carcinomen waren 26 = 74,3 Proz. im Gesunden und 9 = 25,7 Proz. im Kranken operiert. Bei der Zusammenstellung dieser 35 Fälle bezüglich der Recidivfrage müssen 12 Fälle ausscheiden und zwar 6 (4 im Gesunden und 2 im Kranken operierte), da auf meine diesbezügliche Anfrage keine Antwort einging, und 6 weitere (4 im Gesunden und 2 im Kranken operierte), da bei ihnen noch nicht angefragt werden konnte wegen zu kurzer Zeit nach der Operation.

Es bleiben somit 23 Fälle übrig, von denen 18 im Gesunden und 5 im Kranken operiert wurden und über die mir klinische Daten bezüglich des weiteren Verlaufs zugingen.

I. Von den 18 im Gesunden operierten Fällen blieben 17 am Leben und zwar recidivfrei, ein Patient bekam 1 Jahr p. oper. ein Recidiv; es muß sich um einen „autochthonen Regionärtumor" gehandelt haben.

II. Über die 5 im Kranken operierten Fälle erhielt ich folgende Nachrichten:

1 Fall war 2 Jahre nach der Operation noch recidivfrei; hier muß also der weitere Verlauf abgewartet werden.

In den 4 anderen Fällen traten Recidive ein und zwar nach folgender Zeit:

1. Kurze Zeit (nicht genau angegeben) nach der Operation;
2. Nach 3 Monaten. Operation. Nach weiteren 3 Monaten neues Recidiv (nicht eingeschickt).
3. Nach 6 Monaten 1. Recidiv. Operation. Nach weiteren 10 Monaten 2. Recidiv. Operation. (Tumor eingeschickt.) Bald darauf 3. Recidiv und zwar inoperabel.
4. Dieser Fall ist das 2. Recidiv von Fall 3.

Der Fall 3 war ein sehr malignes Carcinom, das am rechten Augen-Nasenwinkel saß, dreimal recidivierte, in die Stirnhöhle und das Siebbein hineingewuchert war und somit unter dem von mir verarbeiteten Material wegen der großen Zerstörungen einzig in seiner Art ist. Ich glaube wohl überhaupt, daß derartige Fälle heute selten vorkommen, während man in früheren Statistiken (z. B. v. Winiwarter und Bonde) derartige Beschreibungen oft lesen kann.

7. u. 8. Stirn und Schläfe.

(Zusammen 34 Fälle; 18 Männer, 16 Frauen und zwar Stirn: 17 Fälle; 8 Männer, 9 Frauen. Schläfe: 17 Fälle; 8 Männer, 9 Frauen.)

Ich will die Carcinome der Stirn und der Schläfe gleich nebeneinander abhandeln, da nicht nur die Zahl für beide Arten die gleiche ist, sondern auch die Verteilung auf die Geschlechter.

Zunächst will ich wieder das Verhältnis genannter Carcinome zu den Haut- resp. Gesichtscarcinomen aus den verschiedenen Statistiken zusammenstellen:

v. Bergmann	fand unt.	219	Gesichtscarc.	4	d. Schläfe	= 1,8	Proz.
				5	„ Stirn	= 2,3	„
v. Winiwarter	„ „	181	„	3	„ Schläfe	= 1,6	„
				5	„ Stirn	= 2,7	„
Trendelenburg	„ „	499	„	12	„ Schläfe	= 2,4	„
				22	„ Stirn	= 4,4	„

Schmitz	fand unt.	96	Gesichtscarc.	6	„ Schläfe	= 6,2	Proz.
				4	„ Stirn	= 4,2	„
Kellner	„ „	157	„	1	„ Schläfe	= 0,6	„
				7	„ Stirn	= 4,2	„
ich selbst	„ „	235	„	17	„ Schläfe	= 7,2	„
				17	„ Stirn	= 7,2	„

Der Mittelwert aus diesen 6 Statistiken berechnet ergibt, daß auf 1387 Gesichtscarcinome 43 = 3,1 Proz. der Schläfe und 60 = 4,3 Proz. der Stirn kommen. Auffallend ist, daß nach meiner Zusammenstellung dieser Mittelwert um mehr wie das Doppelte (7,2 Proz.) für das Schläfen- und um fast das Doppelte (7,2 Proz.) für das Stirncarcinom übertroffen wird. Die Prozentzahlen aus den einzelnen Statistiken variieren überhaupt sehr (zwischen 0,6 und 7,2 Proz. für das Schläfencarcinom und zwischen 2,3 und 7,2 Proz. für das Stirncarcinom). Der aus meinen eigenen Fällen berechnete Prozentsatz von 7,2 Proz. für beide Gruppen von Carcinomen ist jedenfalls der höchste, der — soweit mir die Literatur zugänglich war — bisher beobachtet wurde.

Geschlecht.

A. Schläfe.

v. Bergmann	fand unter	4	Schläfencarc.	2 Männer	= 50	Proz.
				2 Frauen	= 50	„
v. Winiwarter	„ „	3	„	2 Männer	= 66,6	„
				1 Frau	= 33,3	„
Bonde	„ „	10	„	8 Männer	= 80	„
				2 Frauen	= 20	„
Trendelenburg	„ „	12	„	10 Männer	= 83,3	„
				2 Frauen	= 16,7	„
Schmitz	„ „	6	„	5 Männer	= 83,3	„
				1 Frau	= 16,7	„
Kellner	„ „	1	„	1 Mann	= 100	„
				0 Frauen	= 0	„
ich selbst	„ „	17	„	8 Männer	= 47	„
				9 Frauen	= 53	„

In 5 von diesen 7 Statistiken über das Schläfencarcinom überwiegt also das männliche Geschlecht und zwar ganz erheblich: einmal um das doppelte, 1 mal um das vierfache, 2 mal um das fünffache und einmal sogar um das hundertfache; in einer Statistik (v. Bergmann) sind beide Geschlechter gleichmäßig an Zahl vertreten, wäh-

rend meine eigene von sämtlichen 6 Statistiken dadurch sich unterscheidet, daß das weibliche Geschlecht — wenn auch nicht erheblich (53 : 47 Proz.) — überwiegt.

Den Mittelwert aus den ersten 6 Statistiken — meine eigene nicht berücksichtigt — berechnet ergibt, daß auf 36 Schläfencarcinome 28 = 87,8 Proz. bei Männern und 8 = 22,2 Proz. bei Frauen kommen. Nehme ich meine Fälle hinzu, so verschieben sich durch das Übergewicht des weiblichen Geschlechts die Zahlen etwas: es kommen auf 53 Schläfencarcinome 36 = 68 Proz. bei Männern und 17 = 32 Proz. bei Frauen. Also auch dann ist das männliche Geschlecht immer noch um mehr als das Doppelte gegenüber dem weiblichen beteiligt.

B. Stirn.

v. Bergmann	fand unter		5	Stirncarc.	3 Männer = 60	Proz.
					2 Frauen = 40	„
v. Winiwarter	„	„	5	„	1 Mann = 20	„
					4 Frauen = 80	„
Bonde	„	„	11	„	4 Männer = 36,4	„
					7 Frauen = 63,6	„
Trendelenburg	„	„	22	„	6 Männer = 27,2	„
					16 Frauen = 72,8	„
Schmitz	„	„	4	„	0 Männer = 0	„
					4 Frauen = 100	„
Kellner	„	„	7	„	3 Männer = 42,8	„
					4 Frauen = 57,2	„
ich selbst	„	„	17	„	8 Männer = 47	„
					9 Frauen = 53	„

Ein Blick auf diese Zahlen zeigt, daß beim Stirncarcinom ganz im Gegensatz zu dem der Schläfe das weibliche Geschlecht überwiegt; dies gilt für 6 von den 7 Statistiken, während nur in der ersten (v. Bergmann) ein höherer Prozentsatz Männer sich findet.

Die Berechnung eines mittleren Wertes aus diesen 7 Statistiken ergibt, daß bei 71 Stirncarcinomen das männliche Geschlecht mit 25 = 35,2 Proz., das weibliche mit 46 = 64,8 Proz. beteiligt ist. Wir sehen somit beim Stirncarcinom fast genau das umgekehrte, wie bei dem der Schläfe, wo wir statt 35,2 bezw. 64,8 Proz., die entsprechenden Werte von 68 bezw. 32 Proz. fanden. Eine hinreichende Erklärung für diese auffallenden Tatsachen zu geben, dürfte nach dem Stande unserer heutigen Kenntnisse über die Carcinomaetiologie unmöglich sein.

Alter.

Das Durchschnittsalter bei meinen 17 Fällen von Schläfencarcinom beträgt 61,2 Jahre, bei den 17 Fällen von Stirncarcinom 63,3 Jahre. Für die Zusammenstellung der einzelnen Decennien ist nur die Statistik Trendelenburgs zu verwerten, da v. Winiwarter die Carcinome der Schläfe und Stirn zusammen mit denen der Wange und des Kinns, Bonde die Stirn- und Schläfencarcinome zusammen verarbeitet hat.

A. Schläfe.

Alter	Trendelenburg			Borrmann		
	M. Proz.	W. Proz.	S. Proz.	M. Proz	W. Proz.	S. Proz.
21 - 30			0	0	2 = 22,2	2 = 11,8
31—40			0	0	0	0
41—50	nicht		3 = 25	1 = 12,5	2 = 22,2	3 = 17,6
51—60	getrennt		0	0	1 = 11,1	1 = 5,9
61—70	angegeben		5 = 41,7	4 = 50	2 = 22,2	6 = 35,3
71—80			4 = 33,3	2 = 25	1 = 11,1	3 = 17,6
81—90			0	1 = 12,5	1 = 11,1	2 = 11,8
			12	8	9	17

Das absolute Häufigkeitsmaximum liegt also beim Schläfencarcinom in beiden Zusammenstellungen zwischen 61—70 Jahren. Die Reihenfolge der Decennien bezüglich des absoluten Häufigkeitsmaximums ist in den beiden Statistiken folgende:

Trendelenburg	Borrmann
VII. Dec. = 41,7 Proz.	VII. Dec. = 35,3 Proz.
VIII. „ = 33,3 „	VIII. „ = 17,6 „
V. „ = 25 „	V. „ = 17,6 „
III., IV. und IX. Dec. nicht vertreten.	IX. „ = 11,8 „
	III. „ = 11,8 „
	VI. „ = 5,9 „
	IV. „ nicht vertreten.

Die beiden Statistiken stimmen also bezüglich der Reihenfolge der Decennien völlig überein. Mein jüngster Fall ist eine Frau von 21, mein ältester eine Frau von 88 Jahren.

B. Stirn.

Alter	Trendelenburg			Borrmann		
	M. Proz.	W. Proz.	S. Proz.	M. Proz.	W. Proz.	S. Proz.
21—30			0	0	0	0
31—40			2 = 9,1	0	0	0
41—50	nicht		3 = 13,6	3 = 37,5	1 = 11,1	4 = 23,5
51—60	getrennt		9 = 40,9	1 = 12,5	1 = 11,1	2 = 11,8
61—70	angegeben		7 = 31,8	1 = 12,5	4 = 44,4	5 = 29,4
71—80			1 = 4,5	3 = 37,5	3 = 33,3	6 = 35,3
81—90			0	0	0	0
			22	8	9	17

Das absolute Häufigkeitsmaximum liegt also in Trendelenburgs Statistik zwischen 51—60 Jahren, in meiner zwischen 71 bis 80 Jahren, also sehr hoch.

Die Reihenfolge der Decennien bezüglich des absoluten Häufigkeitsmaximums beim Stirncarcinom ist in den beiden Statistiken folgende:

Trendelenburg	Borrmann
VI. Dec. = 40,9 Proz.	VIII. Dec. = 35,3 Proz.
VII. „ = 31,8 „	VII. „ = 29,4 „
V. „ = 13,6 „	V. „ = 23,5 „
IV. „ = 9,1 „	VI. „ = 11,8 „
VIII. „ = 4,5 „	III., IV. und IX. Dec. nicht vertreten.
III. und IX. Dec. nicht vertreten.	

Die beiden Statistiken weichen also von einander ab. Gemeinsam ist beiden, daß das VII. und V. Decennium an zweiter bezw. dritter Stelle sich findet.

Anatomischer Sitz.

Hier ist bezüglich des Stirncarcinoms nichts zu bemerken, während bei den 17 Schläfencarcinomen 10 mal = 58,8 Proz. die linke und 7 mal = 41,2 Proz. die rechte befallen war.

Zeitdauer des Bestehens.

Hier kann ich leider keine vergleichenden Angaben aus der Literatur heranziehen, da ich nichts habe finden können. Ich will daher nur über meine eigenen Fälle referieren:

Von den 17 Schläfencarcinomen ist in einem Falle die Zeitdauer des Bestehens nicht angegeben, in einem zweiten handelte es sich um ein Recidiv nach 6 Jahren. Von den übrigbleibenden 15 Fällen standen

im	ersten	Jahre	der	Erkrankung	5	Fälle	= 33,3 Proz.
„	zweiten	„	„	„	5	„	= 33,3 „
„	dritten	„	„	„	0	„	= 0 „
„	späterer	Zeit	„	„	5	„	= 33,3 „
					15	„	= 100 Proz.

Es kamen also in den beiden ersten Jahren der Erkrankung doppelt so viel Patienten zur Operation als in späterer Zeit.

Bezüglich des Stirncarcinoms bemerke ich folgendes: von den 17 Fällen war die Zeitdauer des Bestehens 1 mal unbekannt, 1 mal „mehrere Jahre", 3 mal handelte es sich um Recidive und zwar nach 3, 12 und 14 Monnten. Von den übrigbleibenden 12 Fällen standen:

im	ersten	Jahre	der	Erkrankung	6	Fälle	= 50 Proz.
„	zweiten	„	„	„	2	„	= 16,6 „
„	dritten	„	„	„	0	„	= 0 „
„	späterer	Zeit	„	„	4	„	= 33,3 „
					12	„	= 100 Proz.

Wir sehen also hier dieselben Verhältnisse wie beim Schläfencarcinom, daß ebenfalls in den ersten beiden Jahren genau doppelt so viel Patienten zur Operation kamen wie in späterer Zeit.

Über die Aetiologie war in keinem der 37 Fälle von Schläfen- wie Stirncarcinom etwas bekannt.

Größe und histologische Diagnose.

Bezüglich der Größe der von mir untersuchten Schläfen- und Stirncarcinome ist interessant, daß, besonders beim letzteren, vorwiegend größere Tumoren zur Operation kamen. Es deckt sich dies mit meinen Angaben über das Ohrcarcinom (vergl. S. 447). Die Erklärung ist wohl darin zu suchen, daß den Patienten ein Carcinom am Ohr oder auf der Stirn und Schläfe nicht so leicht lästig wird wie z. B. an den Augen, der Nase und Wange; hier spielen auch noch kosmetische Rücksichten eine größere Rolle.

Von den 17 Schläfencarcinomen sind

größer als 1 cm 7 = 41,1 Proz.
1 cm und kleiner 3 = 17,6 „
½ cm und kleiner 7 = 41,1 „

Die beiden größten Carcinome sind 5 : 5 cm und 3,5 : 2,5 cm, die kleinsten ½ und 1 mm.

Von den 17 Stirncarcinomen sind

größer als 1 cm 11 = 64,7 Proz.
1 cm und kleiner 3 = 17,6 „
½ cm und kleiner 3 = 17,6 „

Die größten Carcinome sind 3 : 2 cm und 2½ : 1½ cm, das kleinste 3 : 3 mm.

Die histologischen Diagnosen der 17 Schläfen- und 17 Stirncarcinome sind folgende:

	Carcinome der	
	Schläfe	Stirn
Coriumcarcinom	8 = 47 Proz.	7 = 41,2 Proz.
Plattenepithelkrebs ohne Horn	3 = 17,6 „	5 = 29,4 „
„ mit wenig Horn	1 = 5,9 „	1 = 5,9 „
„ „ viel Horn	5 = 29,4 „	4 = 23,5 „
	17 = 100 Proz.	17 = 100 Proz.

Sowohl beim Schläfen- wie beim Stirncarcinom sind also ungefähr die Hälfte der Fälle Coriumcarcinome, die andere Hälfte Plattenepithelkrebse (mit und ohne Horn).

Multiplicität.

A. Schläfe.

In den 17 Fällen von Schläfencarcinom war 12 mal = 70,6 Proz. Multiplicität vorhanden und zwar:

3 mal locale Multiplicität (Nr. 84, 92, 199).

7 mal getrennte Multiplicität und zwar 4 mal synchron und 3 mal metachron.

Gleichzeitig (synchron) mit dem Schläfencarcinom wurde exstirpiert:

1. Ein Carcinom der rechten Nasolabialfalte (Nr. 127).
2. „ „ „ linken Wange (Nr. 181).
3. „ „ des Nasenrückens (Nr. 276)
4. „ „ „ linken unteren Augenlides (Nr. 261).

Unter den 3 Fällen von getrennter metachroner Multiplicität

finden sich zwei, in denen die letztere außerdem noch correspondierend war:

1. Carcinom der linken Schläfe; vor 3 Jahren Operation eines großen ulcerierten Cancroids der rechten Schläfe (Nr. 1).

2. Carcinom der rechten Schläfe (Recidiv, vor 6 Jahren erste Operation). Vor 3 Jahren Exstirpation eines Carcinoms der linken Schläfe (Nr. 284).

3. Carcinom der rechten Schläfe; vor 12 Jahren Carcinom der Unterlippe operiert, das bisher nicht recidivierte (Nr. 202).

Die zwei Fälle, in denen eine Combination von localer und getrennter Multiplicität vorhanden war, betreffen eine Patientin (50jähr. Frau); es ist also eigentlich nur ein Fall, der aber in der tabellarischen Zusammenstellung am Ende der Arbeit als 2 Fälle geführt werden muß, da ich sowohl das Carcinom von der linken wie von der rechten Schläfe zur Untersuchung bekam. Dieser Patientin wurde gleichzeitig von beiden Schläfen ein Multiplum kleinster Coriumcarcinome exstirpiert (Nr. 157 und 158); wir haben also eine synchrone correspondierende getrennte Multiplicität combiniert mit einer doppelten Localmultiplicität — also einen sehr interessanten Fall.

B. Stirn.

In den 17 Fällen von Stirncarcinom war nur 4 mal = 23,5 Proz. Multiplicität vorhanden und zwar:

1 mal locale (Nr. 105).

3 mal getrennte (1 mal synchron, 2 mal metachron), gleichzeitig wurde mit dem Stirncarcinom ein solches der Unterlippe und der linken Nasolabialfalte operiert, also 3 Gesichtscarcinome bei einem Individuum (Nr. 71). Die beiden anderen Fälle waren folgende:

1. Carcinom der Stirn; $^3/_4$ Jahre später Operation eines Carcinoms der rechten Wange (Nr. 134).
2. Carcinom der Stirn; 1 Jahr vorher Carcinom des rechten unteren Augenlides (Nr. 141).

Operationsresultate.

A. Schläfe.

Von den 17 Schläfencarcinomen konnte eins nicht an allen Randstellen untersucht werden, da nur die Hälfte des Tumors geschickt war; es bleiben also 16 Fälle, von denen 13 = 81,2 Proz. im Gesunden und 3 = 18,8 Proz. im Kranken operiert waren. Von diesen 16 Fälle müssen 6 (4 im Gesunden und 2 im Kranken ope-

rierte) ausscheiden, da ich bezüglich eines Recidivs keine hinreichende Auskunft bekam; 3 weitere (2 im Gesunden und 1 im Kranken operierte) Fälle muß ich vorläufig unberücksichtigt lassen, da ich noch nicht anfragen konnte wegen zu kurzer Zeit nach der Operation. Es bleiben somit 7 im Gesunden operierte Fälle, über die ich die Nachricht erhielt, daß sie sämtlich recidivfrei und am Leben sind.

B. Stirn.

Von den 17 Stirncarcinomen muß eins ausfallen, da ich es (3. Recidiv) der Leiche entnommen habe, die ich zu secieren in Marburg Gelegenheit hatte. (Ich hatte von dem Patienten sämtliche früheren Carcinome zur Untersuchung erhalten.) Von diesen 16 Fällen wurden 10 = 62,5 Proz. im Gesunden und 6 = 37,5 Proz. im Kranken operiert. Von diesen 16 Fällen müssen 3 weitere (im Gesunden operierte) ausscheiden, da ich wegen des weiteren Verlaufs noch nicht anfragen konnte. Es bleiben somit 13 Fälle übrig, von denen 7 im Gesunden und 6 im Kranken operiert waren und über deren weiteren klinischen Verlauf ich folgende Nachrichten erhielt:

I. Die 7 im Gesunden operierten waren sämtlich am Leben und zwar recidivfrei.

II. Bei den 6 im Kranken operirten Fällen war 3 mal ein Recidiv aufgetreten und zwar nach 2 Monaten, nach 1 und $1^1/_4$ Jahren; in den übrigen 3 Fällen war nach $2^1/_4$, $1^3/_4$ und $^3/_4$ Jahren noch kein Recidiv vorhanden. Diese letzten 3 Fälle müssen also weiter beobachtet werden.

9. Kinn uud Unterkiefergegend.

Diese Carcinome sind ganz außerordentlich selten, ich habe unter meinen 235 des Gesichts keinen einzigen hierher gehörigen Fall untersuchen können. Auch in den übrigen Statistiken sind diese Carcinome entweder gar nicht oder nur in ganz geringer Anzahl vertreten, so daß man wohl sagen kann, daß diese Stelle des Gesichts die am wenigsten disponierte für die Krebsentwicklung ist. Dieser Befund deckt sich sehr gut mit meiner Annahme, da am Kinn und entlang dem Unterkieferrande kein foetaler Spaltenschluß vorkommt, mithin diejenigen Bedingungen für die Absprengung embryonaler Zellen, die ich als das Hauptmoment für die Krebsentwicklung auffasse (Zeitschrift f. Krebsforschung, Bd. 2, S. 44 ff. u. 134 ff.), hier nicht gegeben sind.

Bei den übrigen Autoren fand ich auch nur sehr wenige Carcinome des Kinns verzeichnet:

v. Winiwarter	f. u.	181	Gesichtscarc.	2	des Kinns	= 1,1 Proz.
Trendelenburg	„	„ 499	„	11	„ „	= 2,2 „

Schmitz	f. u.	96	Gesichtscarc.	1	des Kinns	= 1 Proz.
Kellner	„ „	157	„	0	„ „	= 0 „
ich selbst	„ „	235	„	0	„ „	= 0 „

Aus diesen 5 Statistiken berechnet man, daß auf 1168 Gesichtscarcinome nur 14 des Kinns und der Unterkiefergegend kommen = 1,2 Proz., also der niedrigste Prozentsatz sämtlicher Gesichtscarcinome. Das männliche Geschlecht scheint ganz im Vordergrund zu stehen; bei v. Winiwarter betrafen beide Fälle Männer (= 100 Proz.), bei Trendelenburg unter 11 Fällen 10 Männer (= 90,9 Proz.) und 1 Frau (= 9,1 Proz.); der eine Fall bei Schmitz betraf eine Frau. Bezüglich des Alters erwähne ich nur die Angaben Trendelenburgs, der zwischen 31—40 Jahren 2 Fälle

„	41—50	„	2	„
„	51—60	„	4	„
„	61—70	„	2	„
„	71—80	„	1	„ fand.

Das absolute Häufigkeitsmaximum lag also im VI. Decennium. Da ich selbst keine eigenen Erfahrungen über das Carcinom des Kinns habe, und die Angaben in der Literatur zu spärlich sind, will ich schließen und damit zugleich das ganze Kapitel über die Gesichtscarcinome überhaupt, um zu den weiteren großen Gruppen der Carcinome des beharten Kopfes, des Rumpfes und der Extremitäten überzugehen (cf. Einteilung S. 408/409).

II. Behaarter Kopf.

(3 Fälle; 1 Mann, 2 Frauen.)

Auch diese Carcinome sind — genau wie die des Kinns und der Unterkiefergegend — sehr selten.

v. Winiwarter fand	unter	193	Hautcarc.	keinen	Fall	= 0 Proz.
v. Bergmann	„ „	220	„	1	„	= 0,45 „
ich selbst	„ „	253	„	3	„	= 1,2 „

Ein Mittelwert aus diesen 3 Statistiken ergibt, daß auf 666 Hautcarcinome nur 4 des behaarten Kopfes kommen, also nur 0,6 Proz. Für die Gesichtscarcinome allein berechnet, ergibt sich fast derselbe Mittelwert: auf 636 Gesichtscarcinome kommen auch 4 des beharten Kopfes = 0,62 Proz. Was das Geschlecht in meinen 3 Fällen betrifft, so waren 2 Frauen = 66,6 Proz. und 1 Mann = 33,3 Proz. vertreten. Der Fall von v. Bergmann betraf einen Mann. Das Alter in meinen 3 Fällen betrug 45, 49 und 57 Jahre, die Zeitdauer des Bestehens 2 mal 4 Jahre, einmal von Geburt an. Im letzteren Falle war zunächst ein kleines subcutanes Knötchen vorhanden, das ganz

langsam sich vergrößerte und im Verlauf der letzten 4 Jahre vor der Operation sehr schnell wuchs bis zu einem 8 : 7 cm großen, 2½ cm prominenten Tumor, der ulceriert war und wallartig aufgeworfene Ränder zeigte. Da dieser Fall histologisch ein Coriumcarcinom war, so ist klar, daß wir es mit einem congenital angelegten Tumor zu tun haben, wahrscheinlich einer verunglückten Haar- oder Hautdrüsenanlage. Auch die beiden anderen Fälle sprechen dafür, daß es sich um congenital angelegte Tumoren handelte. Der eine war ein 1:1 cm großes Coriumcarcinom vom Schweißdrüsentypus, wie ich ihn nur dieses eine Mal gefunden habe. Daneben befand sich noch ein kleines cystisches Schweißdrüsenadenom — also 2 abgesprengte Drüsenanlagen nebeneinander. Der dritte Fall endlich war ein 4:2,5 cm großes Plattenepithelcarcinom mit viel Horn, das sich in einem Atherom entwickelt hatte, also ein sogenanntes Atherocarcinom. Das Atherom war seit längerer Zeit vorhanden, 2 Tage vor der Operation platzte es und entleerte eine große Menge von Brei. Fälle von Atherocarcinom sind — wenn auch nur ganz vereinzelt — beschrieben. Meist schließen sie sich an unvollständige Atheromexstirpationen an, klinisch wenigstens. Ob das anatomisch richtig ist und nicht schon vorher ein Teil des Atheroms ein Carcinom und zwar ein relativ gutartiges, ganz langsam wachsendes war, von dem ein Teil zurückgelassen wurde bei der Operation, der dann schneller anfing zu wachsen, wird sich nur dann mit Sicherheit entscheiden lassen, wenn das exstirpierte Atherom an allen Randstellen genau histologisch untersucht wird, was nur ganz selten der Fall sein dürfte. Schon der Umstand, daß ein Atherom sich manchmal nicht in toto ausschälen läßt, vielmehr ein Teil zurückbleibt, spricht dafür, daß es sich nicht um ein in allen Teilen gutartiges Atherom gehandelt hat. In meinem Falle lauteten die klinischen Angaben folgendermaßen: „stark kuglig-prominenter Tumor vom Hinterkopf; Atherom, seit ½ Jahr schnelleres Wachstum, vor 2 Tagen Perforation und Entleerung von Atherombrei. Der Tumor besteht jetzt aus 2 Teilen; das Atherom ist fast vollständig ausgelaufen, der solide Teil des Tumors scheint sarcomatös zu sein. Diagnose: Atherom-Sarcom". Es war also in diesem Falle nur ein peripherer Bezirk des Atheroms carcinomatös geworden. So wird es wohl immer sein; ich habe dies auch bei Epithelcysten beobachtet, die carcinomatös werden. Wenn nun in solchem Falle etwas früher operiert wäre, als der carcinomatöse Abschnitt des Atheroms noch nicht so weit vorgeschritten war, so hätte man den Balg ausgeschält und vielleicht ein ganz kleines solides Stück zurückgelassen. Dies war aber schon ein Carcinom, und für einen solchen Fall würde dann die Diagnose: Carcinom im Anschluß

an Atheromoperation nicht passen, wenigstens nicht in dem Sinne, daß sich der Krebs an die Operation selbst angeschlossen hätte, wie es manchmal dargestellt wird.

Die Größe der 3 Carcinome des behaarten Kopfes war 1 : 1 cm, 4 : 2,5 cm und 8 : 7 : 2½ cm. Die histologische Diagnose lautete 2-mal Coriumcarcinom (einmal Schweißdrüsencarcinom) und einmal Plattenepithelkrebs mit viel Horn. Multiplicität war in meinen 3 Fällen von Carcinomen des behaarten Kopfes nicht vorhanden, doch ist dies mehrfach beschrieben. Einen Glanzfall derart hat Mulert (unter Lubarsch) beschrieben (Arch. f. klin. Chir. Bd. 54). Eine 85jährige Frau hatte 84 Coriumcarcinome auf dem Kopfe, die teilweise operiert wurden. Mulert hält die Geschwülste für Endotheliome, meiner Meinung nach sind es echte Coriumcarcinome, wie ich schon in meiner Arbeit über das Hautcarcinom (S. 31) und in einem Referat für die Ergebnisse (Lubarsch-Ostertag) Jahrg VII, S. 874 eingehend erörtert habe.

Was die Operationsresultate betrifft, so wurde in den 3 Fällen 2 mal = 66,6 Proz. im Gesunden und 1 mal = 33,3 Proz. im Kranken operiert. Der eine von den im Gesunden operierten Fällen blieb recidivfrei, bei den zwei anderen konnte noch nicht angefragt werden.

III. Rumpf.

(8 Fälle; 5 Männer, 3 Frauen.)

Auch die Carcinome des Rumpfes sind sehr selten. Die Angaben in den bekannten Statistiken sind folgende:

v. Bergmann	f. u.	221	Hautcarcinomen	2	des Rumpfes = 0,9 Proz.
v. Winiwarter	„ „	193	„	3	„ „ = 1,5 „
ich selbst	„ „	253	„	8	„ „ = 3,1 „

Ein Mittelwert aus diesen 3 Statistiken ergibt, daß auf 667 Hautcarcinome 13 des Rumpfes kommen, das sind 1,9 Proz. Unter meinen Fällen ist die Zahl der Rumpfcarcinome also eine ziemlich große.

Die Beteiligung der Geschlechter ist folgende:

unter v. Winiwarters 3 Fäll. sind 2 Frauen = 66,6 Proz. u. 1 Mann = 33,3 Proz.

unter meinen 8 Fäll. sind 3 Frauen = 37,5 Proz. und 5 Männer = 62,5 Proz.

Aus diesen kleinen Zahlen lassen sich keine weiteren Schlüsse ziehen.

Das Alter war folgendes:

in v. Winiwarters 3 Fällen standen 2 zwischen 51 und 60 und einer zwischen 71 und 80 Jahren.

in meinen 8 Fällen standen 1 zwischen 31—40 Jahren,
2 „ 41—50 „
2 „ 51—60 „
3 „ 61—70 „

Der anatomische Sitz war in v. Winiwarters 3 Fällen einmal die Vorderseite des Halses, 1 mal der Rücken (unterhalb der l. Scapula) und 1 mal das Kreuzbein. Dieser letztere Fall ist nicht ganz sicher; es handelte sich um eine cystische Geschwulst, die später carcinomatös geworden sein soll. In meinen 8 Fällen war der Sitz folgender: 1 mal l. Halsseite, 1 mal Nacken, 1 mal oberhalb der l. Mamilla, 1 mal linke Achselhöhle, 1 mal Bauchdecken, 1 mal l. Inguinalbeuge, 1 mal Scrotum, 1 mal Analrand. Aus diesen Angaben folgt, daß durchaus keine Stelle des Rumpfes für die Carcinomentwicklung besonders prädisponiert ist.

Bezüglich der Zeitdauer des Bestehens sei hervorgehoben, daß bei meinen 8 Fällen dieselbe vorwiegend eine sehr lange war: 2 mal 20 Jahre, 1 mal 12 Jahre, 1 mal 6 Jahre, 1 mal 1 Jahr, 1 mal ½ Jahr, 1 mal 3 Monate, 1 mal unbekannt. Nicht nur diese lange Dauer des Bestehens, sondern auch die relativ bedeutende Größe, die diese Rumpfcarcinome zeigen und auf die ich gleich eingehen werde, werden wohl beide erklärt durch ihren Sitz: die Patienten haben durch derartige Carcinome wenig Beschwerden und gegenüber den Gesichtscarcinomen — aus kosmetischen Gründen — wenig Unannehmlichkeiten, so daß sie nicht so bald zu einer Operation sich entschließen. Von den 7 Fällen kamen zur Operation:

Im ersten Jahr der Erkrankung 2 Fälle = 28,6 Proz.
„ zweiten „ „ „ 1 Fall = 14,3 „
„ dritten „ „ „ 0 „ = 0 „
In spät. Zeit nach „ „ 4 Fälle = 57,6 „

Es gilt also für das Rumpfcarcinom das Umgekehrte von dem, was ich für die Gesichtscarcinome constatieren konnte, wo die größte Zahl der Patienten in viel früherer Zeit sich operieren ließen.

Die nach histologischen Präparaten gemessene Größe der Carcinome des Rumpfes war folgende: 5:4 cm; 3:2 cm; 2,5:2 cm-2,5:1,5 cm; 2,5:1,5 cm, 2,3:1,5 cm; 1,5:1 cm; 1,5:0,5 cm. Also sämtliche Carcinome waren größer als 1 cm, die größten zeigten sogar eine Ausdehnung, wie ich sie unter meinen 235 Gesichtscarcinomen überhaupt nicht wieder gefunden habe, und hatten 6, 12 bezw. 20 Jahre bestanden. Die histologische Diagnose war 4mal Coriumcarcinom = 50 Proz.
1 „ Plattenepithelkrebs ohne Horn = 12,5 Proz.

3 mal Plattenepithelkrebs mit viel Horn = 37,5 Proz.

Der eine Fall von Plattenepithelkrebs ohne Horn (l. Inguinalbeuge) und ein solcher mit viel Horn (Scrotum) waren stark prominent und papillär gebaut.

Bezüglich der Ätiologie sei erwähnt, daß einmal das Carcinom (l. Inguinalbeuge) nach Abkneifen einer Warze (also schon vorher ein papillärer Tumor!), ein anderes Mal (Haut oberhalb der l. Mamilla) infolge Scheuerns des Hosenträgers entstanden war. Ein dritter Fall (l. Halsseite) war ein echtes Lupuscarcinom und zwar das einzige, was ich unter den 253 Hautkrebsen untersuchen konnte. Es war hier in einer 10:8 cm großen, stark prominenten, fungösen Lupuspartie ein 2,5 : 1,5 cm großer stark verhornender Plattenepithelkrebs entstanden. Über die Art des Zusammenhangs beider Prozesse wie über die Entstehung des Carcinoms selbst ist natürlich nicht das geringste mehr auszusagen, da beide Prozesse viel zu weit fortgeschritten sind.

Multiplicität war in keinem der 8 Fälle vorhanden.

Die Operationsresultate in den 8 Fällen sind folgende: in sämtlichen Fällen wurde im Gesunden operiert. In 2 Fällen erhielt ich auf meine Anfrage keine genügende Auskunft, 3 mal konnte überhaupt noch nicht angefragt werden und in den 3 übrigen Fällen trat kein Recidiv auf.

IV. Extremitäten.

(7 Fälle; 4 Männer, 3 Frauen.)

Auch diese Carcinome sind selten. Volkmann stellte 1890 in seiner Monographie „Über den primären Krebs der Extremitäten" 223 Fälle aus der Literatur (darunter 39 aus den letzten 20 Jahren der Hallenser Klinik) zusammen. Schneider (Iaug. Dis. Berlin 1889) 14 Fälle aus dem Zeitraum von 1882—1887 (Bergmannsche Klinik). Franze (Bruns Beiträge, Bd. 35, 1902), 21 Fälle aus dem Zeitraum von 1882—1901 (Innsbrucker Klinik). Michael (Bruns Beiträge, Bd. 7, 1890), 26 Fälle aus der Zeit von 1860—1890 (Tübinger Klinik). v. Brunn (Bruns Beiträge, Bd. 37, 1903) 20 Fälle aus dem Zeitraum von 1890—1903 (Tübinger Klinik). Letzterer stellt sämtliche bisher beobachteten Fälle — 368 an Zahl — zusammen und verarbeitet dieses große Material von den verschiedensten Gesichtspunkten aus. Gegen eine derartig große Zahl von 368 Fällen müssen meine wenigen Fälle — ich konnte 7 untersuchen — allerdings verschwindend wenig erscheinen, wenn auch immerhin betont sein mag, daß selbst in größeren

in Kliniken pro anno nicht mehr wie 1—2 Fälle (nur die er Klinik hat mehr) von Extremitätencarcinom zur Beobachtung kommt. Nach den oben genannten Statistiken ergibt sich folgendes:

Berliner	Klinik	in	5	Jahren	14	Fälle	= 2,8 Proz.	pro anno
Hallenser	„	„	20	„	39	„	= 1,95 „	„ „
Tübinger	„	„	43	„	46	„	= 1,1 „	„ „
Innsbrucker	„	„	19	„	21	„	= 1,1 „	„ „

Ein Mittelwert aus diesen 4 Angaben berechnet ergibt, daß auf 87 Jahre großer klinischer Betriebe nur 1,4 Proz. Extremitätencarcinome pro anno kommen, meine Zahl von 7 Fällen also immerhin das Material von 5 Jahren aus einer stark frequentierten Klinik repräsentiert. Dennoch will ich mich ganz kurz fassen und zum Vergleich vorwiegend nur die letzte große Zusammenstellung von v. Brunn (1904) heranziehen.

Das Verhältnis meiner 7 Extremitätencarcinome zu denen der Haut im allgemeinen (253) beträgt 2,8 Proz. v. Winiwarter fand unter 193 Hautcarcinomen 9 der Extremitäten = 4,6 Proz., also fast doppelt so viel wie ich.

Bezüglich des Geschlechts finden wir in allen Statistiken ein Überwiegen des männnlichen.

v. Brunn berechnet bei 349 Fällen von Extremitätenkrebs

244 = 69,9 Proz. Männer
und 105 = 30,1 „ Frauen

v. Winiwarter fand unter 9 Fällen 5 = 55,5 Proz. Männer
und 4 = 44,4 „ Frauen

ich selbst „ „ 7 Fällen 4 = 57,2 „ Männer
und 3 = 42,8 „ Frauen

Alter.

In der großen Zusammenstellung v. Brunns liegt das absolute Häufigkeitsmaximum zwischen 51 und 60, bei Winiwarter zwischen 41 und 50 Jahren. Demgegenüber ist sehr auffallend, daß bei meinen Patienten das Alter zwischen 10 und 20 Jahren am häufigsten vertreten ist, nämlich mit 3 Fällen, während je 2 auf das Alter 51 bis 60 und 71 bis 80 kommen. Diese 3 Fälle betrafen ein männliches Individuum von 16 Jahren und zwei weibliche von je 17 Jahren. Carcinome im 2. Jahrzehnt gehören an sich schon zu den allergrößten Seltenheiten, und ich habe in den sämtlichen verarbeiteten Statistiken überhaupt keinen einzigen Fall von Hautkrebs vor dem 20. Lebens-

jahr gefunden. Auffallend ist ferner, daß diese 3 Extremitäten carcinome auch die einzigen unter meinem ganzen Material sind, die Patienten unter 20 Jahren betrafen. Bei zwei von diesen Fällen ist auch die Ätiologie sehr interessant, indem die Carcinome an Traumen sich anschlossen. In dem einen Falle entstand bei einem 16jährigen jungen Mann ein nicht verhornender Plattenepithelkrebs auf dem rechten Fußrücken in einer Narbe, die von einer 3 Jahre zurückliegenden Verbrennung herrührte. In dem zweiten Falle handelte es sich um ein Mädchen von 17 Jahren, das in den linken Oberarm gekniffen wurde. 10 Monate später hatte sich an der Stelle ein 2 : 1,2 cm großer subcutaner Tumor entwickelt, der exstirpiert wurde. Es handelte sich um eine Epithelcyste, die fast in ihrer ganzen Circumferenz carcinomatös geworden war. Da die Zeitspanne wohl zu kurz war, um einmal eine derartig große Epithelcyste und dann noch — von dieser ausgehend — ein weit vorgeschrittenes Carcinom zustande kommen zu lassen, so möchte ich annehmen, daß die Cyste schon vorhanden war und infolge der durch das Trauma bedingten entzündlichen Momente carcinomatös wurde; dafür spricht auch die Morphologie des Carcinoms: es war ein Corniumcarcinom.

Im übrigen war als Ätiologie in einem Falle ein Ulcus cruris angegeben, in zwei weiteren soll sich das Carcinom aus einer Warze entwickelt haben; in den beiden letzten Fällen war kein ätiologisches Moment bekannt. Volkmann, und nach diesem alle anderen, haben die Extremitätenkrebse bezüglich der Ätiologie in 3 große Gruppen eingeteilt: 1. solche, die auf Grund von Fisteln, Narben, Geschwüren und sonstigen chronischen Entzündungsprozessen entstehen. 2. solche, die aus Warzen hervorgehen, und 3. solche, die aus „gesunder Haut" entstehen. v. Brunn berechnet für diese 3 Gruppen folgende Zahlen: von 368 Fällen entstanden

227 = 61,7 Proz. nach Ätiologie sub 1.
46 = 12,5 „ „ „ „ 2.
48 = 13 „ aus gesunder Haut.
In 47 Fällen = 12,8 Proz. war keine Entstehungsursache angegeben.

Meine 7 Fälle gruppieren sich folgendermaßen:

3 Fälle = 42,8 entstanden nach Ätiologie sub 1.
2 „ = 28,6 „ „ „ sub 2.
2 „ = 28,6 „ ohne nachweisbare Ätiologie.

Es ist also zweifellos richtig, daß chronisch entzündliche Prozesse

die Hauptrolle spielen, eine Annahme, die ich ja für sämtliche Carcinome aufgestellt habe.

Anatomischer Sitz.

In fast allen Statistiken ist die untere Extremität häufiger vertreten wie die obere. So kommen in der v. Brunnschen großen Zusammenstellung auf 284 Extremitätenkrebse 112 auf die obere und 172 auf die untere. In meinen 7 Fällen betreffen 4 die untere und 3 die obere. Nur bei v. Winiwarter verteilen sich die 9 Carcinome umgekehrt, indem 5 mal die obere und 4 mal die untere befallen war.

Auch die Behauptung, daß der Unterschenkel der häufigste Sitz sei, trifft nicht immer zu: in meinen 7 Fällen war 2 mal der Oberschenkel und je 1 mal der Unterschenkel, Fußrücken, Oberarm, Vorderarm und Handrücken vertreten. Doch ist ja die Zahl meiner Fälle zu klein, um irgendwelche Schlüsse daraus ziehen zu können, während die großen v. Brunnschen Zahlen dieses besser gestatten.

Zeitdauer des Bestehens.

Hier sei erwähnt, daß von den 7 Fällen 3 = 42,8 Proz. im ersten Jahr der Erkrankung zur Operation kamen, 1 = 14,3 Proz. im dritten und 1 = 14,3 Proz. im vierten Jahr. Ein Carcinom bestand „seit mehreren Jahren“ und in einem Falle war über diesen Punkt nichts angegeben.

Größe und histologische Diagnose:

In einem Falle war die Größe nicht zu bestimmen, da nur ein Teil des Tumors geschickt war. Nur ein Carcinom (Handrücken) war kleiner als 1 cm (7 : 7 mm), die 5 anderen waren größer als 1 cm, das größte maß 3 : 2 cm.

Die histologischen Diagnosen waren folgende:

Coriumcarcinom 2mal = 28,6 Proz.
(darunter einmal im Anschluß an eine Epithelcyste).
Plattenepithelkrebs ohne Horn 2mal = 28,6 Proz.
„ mit wenig Horn 0
„ mit viel Horn 3mal = 42,8 Proz.

Der Plattenepithelkrebs ist also fast 3 mal so oft vertreten wie das Coriumcarcinom. Multiplicität war in keinem meiner Fälle von Extremitätencarcinom vorhanden.

Operationsresultate.

Einmal konnten die Randpartien nicht untersucht werden, da das Carcinom unvollständig war. In den übrigen 6 Fällen wurde 4 mal = 66,6 Proz. im Gesunden und 2 mal = 33,3 Proz. im Kranken

operiert. Von den 4 ersten leben 2 recidivfrei, über einen Fall kam keine Nachricht und über die letzten konnte noch nicht angefragt werden. Von den 2 im Kranken operierten Fällen war in dem einen 8 Monate post. oper. noch kein Recidiv aufgetreten, im zweiten Falle wurde noch nicht angefragt wegen zu kurzer Zeit nach der Operation.

B. Carcinome der Pflasterschleimhäute (37).

I. Zunge (16 Fälle; 14 Männer, 2 Frauen).

II. Mundschleimhaut (9 Fälle; 7 Männer, 2 Frauen).

Geschlecht.

Beim Carcinom der Zunge und der Mundschleimhaut, die ich gleich wieder nebeneinander besprechen will, ist es eine bekannte Tatsache, daß das männliche Geschlecht bei weitem überwiegt.

v. Winiwarter fand unt. 46 Carcinomen der Zunge 43 Männer = 93,5 Proz. und 3 Frauen = 6,5 Proz.

„ „ „ 51 „ „ Mundschleimhaut 43 Männer = 84,3 und 8 Frauen = 15,7 Proz.

ich selbst fand unter 16 „ „ Zunge 14 Männer = 87,5 Proz. und 2 Frauen = 12,5 Proz.

„ „ „ „ 9 „ „ Mundschleimhaut 7 Männer = 77,8 und 2 Frauen = 22,2 Proz.

Wenn wir aus diesen Zahlen für die Carcinome der Mundhöhle (incl. Zunge) einen Mittelwert berechnen, so ergibt sich, daß auf 122 Fälle 107 Männer = 87,7 Proz. und 15 Frauen = 12,3 Proz. kommen.

Alter.

Das Durchschnittsalter bei den 16 Fällen von Zungencarcinom beträgt 57 1/2 Jahre, bei den 9 Fällen von Carcinom der Mundschleimhaut 58 Jahre.

A. Zunge.

Alter	v. Winiwarter			Borrmann		
	M. Proz.	W. Proz.	S. Proz.	M. Proz.	W. Proz.	S. Proz.
21—30	1 = 2,3	1 = 33,3	2 = 4,3	0	0	0
31—40	8 = 18,6	0	8 = 17,4	0	0	0
41—50	13 = 30,2	0	13 = 28,3	2 = 14,3	0	2 = 12,5
51—60	15 = 34,8	2 = 66,6	17 = 36,9	9 = 64,3	0	9 = 56,25
61—70	6 = 13,9	0	6 = 13	3 = 21,4	2 = 100	5 = 31,25
	43	3	46	14	2	16

Das absolute Häufigkeitsmaximum liegt also in beiden Statistiken zwischen 51—60 Jahren.

Die Reihenfolge der Decennien ist folgende:

v. Winiwarter	Borrmann
VI. Dec. = 36,9 Proz.	VI. Dec. = 56,25 Proz.
V. „ = 28,3 „	VII. „ = 31,25 „
IV. „ = 17,4 „	V. „ = 12,5 „
VII. „ = 13 „	
III. „ = 4,3 „	

Die beiden Statistiken weichen also etwas voneinander ab.

B. Mundschleimhaut.

Alter	v. Winiwarter			Borrmann		
	M. Proz.	W. Proz	S. Proz.	M. Proz.	W. Proz.	S. Proz.
21—30	1 = 2,4	0	1 = 2	0	0	0
31—40	2 = 4,8	0	2 = 4,1	0	0	0
41—50	9 = 21,8	2 = 25	11 = 22,4	2 = 2,8	0	2 = 22,2
51—60	22 = 53,4	4 = 50	26 = 53	3 = 4,3	1 = 50	4 = 44,4
61—70	5 = 12,1	2 = 25	7 = 14,3	2 = 2,8	1 = 50	3 = 33,3
71—80	2 = 4,8	0	2 = 4,1	0	0	0
	41	8	49	7	2	9

Das absolute Häufigkeitsmaximum liegt also in beiden Statistiken zwischen 51—60 Jahren. Die Reihenfolge der Decennien bezüglich des absoluten Häufigkeitsmaximums ist folgende:

v. Winiwarter	Borrmann
VI. Dec. = 53,0 Proz	VI. Dec. = 44,4 Proz.
V. „ = 22,4 „	VII. „ = 33,3 „
VII. „ = 14,3 „	V. „ = 22,2 „
VIII. „ = 4,1 „	
IV. „ = 4,1 „	
III. „ = 2,0 „	

Auch in diesen beiden Statistiken ist die Reihenfolge etwas verschieden.

Anatomischer Sitz.

A. Zunge.

Die 46 Fälle v. Winiwarters und meine eigenen 16 verteilen sich auf die verschiedenen Abschnitte der Zunge folgendermaßen:

	v. Winiwarter	Borrmann
Zungenrücken	18 = 39,1 Proz.	8 = 50,0 Proz.
linker Zungenrand	9 = 19,5 „	5 = 31,25 „
rechter Zungenrand	5 = 10,9 „	2 = 12,5 „
Zungenspitze	6 = 13,0 „	1 = 6,25 „
Unterfläche der Zunge	8 = 17,4 „	0
	46 = 100 Proz.	16 = 100 Proz.

In beiden Statistiken ist also der Zungenrücken am häufigsten vertreten, dann folgen die Zungenränder (daß der linke häufiger ist wie der rechte, ist wohl Zufall, denn eine irgendwie plausible Erklärung läßt sich dafür nicht finden). Am seltensten ist der Sitz an der Zungenspitze. Sehr auffallend ist der hohe Procentsatz für die Unterfläche der Zunge in v. Winiwarters Fällen, während ich keinen einzigen derartigen Fall zu verzeichen habe.

B. Mundhöhle.

Die Fälle v. Winiwarters sind hier nicht gut zu verwerten, da er Carcinome der Kiefer, Nasenhöhlenschleimhaut, Sublingual- und Submaxillardrüse mitgezählt hat, Fälle, die ich gar nicht untersucht habe. In meinen 9 Fällen von echten Carcinomen der Mundhöhlenschleimhaut war der Sitz folgender:

Mundboden (sublingual) 4 mal = 44,4 Proz.
Tonsillengegend (rechts und links) 3 mal = 33,3 Proz.
weicher Gaumen 1 mal = 11,1 Proz.
Zahnfleisch (Alveolarrand des Unterkiefers) 1 mal = 11,1 Proz.

Zeitdauer des Bestehens.

A. Zunge.

In 3 von meinen 16 Fällen war über diesen Punkt keine Angabe vorhanden, in 2 Fällen handelte es sich um Recidive und zwar nach $^3/_4$ und nach 1 Jahr. In den übrigen 11 Fällen kamen die Patienten zur Operation (siehe Tabelle S. 477):

Aus dieser Zusammenstellung geht hervor, daß die bei weitem größte Zahl der Patienten noch im ersten Jahr, eine geringere Zahl im zweiten und später überhaupt kein Patient mehr zur Ope-

ration kam. Schon v. Winiwarter betont, es sei allen Chirurgen bekannt, daß das Zungencarcinom von allen Carcinomen den schnellsten Verlauf habe. Dies wird noch klarer, wenn wir die Größe (s. später) meiner Carcinome ansehen, die im Verhältnis zu der kurzen Zeit ihres Bestehens eine recht beträchtliche ist und außerdem die schlechten Resultate bei der Operation bezüglich der Möglichkeit im Gesunden zu exstirpieren berücksichtigen.

	Borrmann	v. Winiwarter
im ersten Jahr	6 = 60 Proz.	37 = 84,1 Proz.
„ zweiten „	4 = 40 „	7 = 15,9 „
„ dritten „	0	0
„ vierten „	0	0
	10	44

B. Mundhöhle.

Bei meinen 9 Fällen war 1 mal die Zeitdauer des Bestehens unbekannt, 1 mal handelte es sich um ein Recidiv nach 3¼ Jahren. In den übrigen 7 Fällen kamen sämtliche Patienten im ersten Jahre der Erkrankung zur Operation.

v. Winiwarters Statistik stimmt mit meiner insofern überein, als auch in seinen 47 Fällen die weitaus größte Zahl im ersten Jahr zur Operation kam, nämlich 39 Fälle = 83 Proz. Im zweiten Jahr 5 Fälle = 10,6 Proz.; im dritten Jahr 2 Fälle = 4,2 Proz. und noch später (im sechsten Jahr) 1 Fall = 2,1 Proz.

Für das Carcinom der Mundschleimhaut gilt also ungefähr dasselbe wie das beim Zungencarcinom Gesagte.

Ätiologie.

Auch beim Carcinom der Zunge und Mundhöhle spielt das Rauchen, vor allem die Leukoplakie (Lues?) eine große Rolle als ätiologisches Moment. Unter v. Winiwarters 43 männlichen Patienten mit Zungencarcinom waren 14 Raucher (darunter 10 starke) und 10 an Psoriasis linguae leidende. Bei den übrigen Mundhöhlencarcinomen v. Winiwarters ist über diese Frage leider nichts angegeben.

Wenn ich meine 25 Fälle von Zungen- und Mundhöhlencarcinom zusammen berücksichtige, so finde ich bei 3 Patienten starkes Rauchen, bei 4 Leukoplakie und bei 4 weiteren schlechte Zähne als Ätiologie notiert. Über die Bewertung derartiger Angaben verweise ich auf meine Ausführungen beim Lippenkrebs S. 415 ff.

Größe und histologische Diagnose.

Hier ist ganz auffallend, daß sämtliche 24 Carcinome der Zunge und Mundhöhle (eins wurde nur zur Hälfte geschickt) bis auf einen Fall größer sind als 1 cm. Es waren:

kleiner als 1 cm	0
1 cm groß	1
1—2 cm „	12
2—3 cm „	7
größer als 3 cm	4

Das größte hatte eine Ausdehnung von 4:2½ cm und saß auf dem Zungenrücken. Diese relativ bedeutende Größe der Carcinome im Vergleich mit der kurzen Dauer ihres Bestehens läßt deutlich erkennen, daß die Carcinome der Zunge und Mundhöhle ein sehr schnelles Wachstum zeigen.

Auch das Ergebnis der histologischen Diagnosen ist sehr interessant, indem in sämtlichen 25 Fällen Plattenepithelkrebse (2 ohne Horn, 7 mit wenig und 16 mit viel Horn) sich fanden und kein einziges Coriumcarcinom. Ich sehe darin einen neuen Beweis, daß die Entstehung des Coriumcarcinoms mit der embryonalen Haarbildung im Zusammenhang steht und somit an der Mundhöhlenschleimhaut, wie überhaupt an allen Pflaster- und ächten Schleimhäuten nicht vorkommen kann. Wir werden dasselbe für die äußeren Geschlechtsorgane später noch constatieren können.

Multiplicität.

Nur in einem Falle (Nr. 209 resp. 219) war eine Multiplicität vorhanden, die auch in dem Sinne einer Impfung aufgefaßt werden könnte. Es wurde einem 55jährigen Manne vom l. Zungenrande ein 1,2:1 cm großer papillärer stark verhornender Plattenepithelkrebs exstirpiert. Klinisch hielt man ihn für ein Papillom und erklärte eine ihm direkt gegenüber, am Zahnfleisch des Unterkieferalveolarrandes, sitzende verdickte und gerötete Stelle als Entzündungszone, entstanden infolge Reibung des Papilloms. 6 Wochen später wurde diese Stelle, die sich beträchtlich vergrößert hatte, aber doch als Carcinom erkannt und ebenfalls exstirpiert. Es war ein 2,5:1,5 cm großer, ebenfalls leicht papillär gebauter und stark verhornender Krebs.

Dieser Fall könnte im Sinne einer echten Implantationsmetastase, einer Überimpfung der Carcinomzellen vom Zungenrande auf das gegenüberliegende Zahnfleisch (oder auch umgekehrt) gedeutet werden; man spricht in solchen Fällen von „Abklatschcarcinom“. Ich möchte — ohne

näher auf die ganze Frage hier einzugehen — den Fall nicht in diesem Sinne deuten, sondern als 2 primäre Carcinome auffassen. Ob nun an beiden Stellen „embryonale Zelldystopien" lagen, deren eine am Zungenrand zuerst anfing zu wachsen und dann am Zahnfleisch eine Entzündung durch Contact hervorrief, auf Grund deren eine hier vorhandene zweite embryonale Zelldystopie ebenfalls anfing zu wachsen oder ob das zweite Carcinom aus dem fertigen Epithel entstand auf dem Boden der durch Contact mit dem ersten gesetzten Entzündung — das sind Fragen, die sich wohl nicht werden entscheiden lassen. Petersen (Archiv für Dermatologie und Syphilis, Bd. 70, 1904) hat für diese zweite Gruppe den Namen „Reizcarcinome" vorgeschlagen im Gegensatz zum „Implantations-Carcinom". Der Name „Reizcarcinom" ist nicht treffend und allein nicht ausreichend, da er den Contact, die Hauptsache, nicht berücksichtigt. Will man den Namen beibehalten, so müßte man meiner Meinung nach sagen: „Reizcarcinom durch Contact" einerseits und „Implantationscarcinom durch Contact" anderseits und schließlich noch das einfache Implantationscarcinom, also ohne Contact, abtrennen. Ich würde also in meinem Falle glauben, daß es sich um ein „Reizcarcinom durch Contact" handelt, wobei ich es offen lassen muß, ob es sich um Carcinome handelt, die aus der fertigen Epitheldecke entstanden sind, oder um solche, die aus embryonalen Zelldystopien hervorgingen. Keinesfalls glaube ich ein Implantationscarcinom annehmen zu sollen.

Operationsresultate.

Bei keiner meiner Gruppen von Haut- und Pflasterschleimhautcarcinomen ist so oft im Kranken operiert, wie bei denen der Zunge und der Mundhöhle. Es ist dem Chirurgen ja genügend bekannt, daß diese Carcinome eine überaus schlechte Prognose bieten in bezug auf diese Dauerheilung.

In einem von meinen 25 Carcinomfällen der Zunge und Mundschleimhaut war nur ein Teil des Tumors geschickt, so daß dieser ausfallen muß. In den übrigen 24 Fällen war 8 mal = 33,3 Proz. im Gesunden und 16 mal = 66,6 Proz. im Kranken operiert. (Beim Zungencarcinom allein in 16 Fällen 6 mal = 37,5 Proz. im Gesunden und 10 mal = 62,5 Proz. im Kranken; beim Carcinom der Mundschleimhaut allein in 8 Fällen 2 mal = 25 Proz. im Gesunden und 6 mal = 75 Proz. im Kranken).

Die klinischen Daten über den weiteren Verlauf der übrigen 24 Fälle sind folgende:

I) Die 8 im Gesunden operierten Patienten bekamen kein Reci-

div; 5 blieben recidiv freiam Leben. Ein Patient starb bald an den Folgen der Operation, 2 weitere bekamen Drüsenmetastasen, an denen einer wiederum starb.

II) Von den 16 im Kranken operierten Fällen bekam ich keine genügende Auskunft in 2 Fällen, noch nicht angefragt wurde in 4 Fällen. Bald nach der Operation starben an Pneumonie 2 Patienten, 2 weitere starben an Drüsenmetastasen. Bei 2 Patienten war ungefähr 1 Jahr nach der Operation noch kein Recidiv aufgetreten, während die noch übrigbleibenden 4 Patienten Recidive bekamen und zwar nach 4, 6, 10 und 15 Monaten.

Die operativen Resultate sind also bei dieser Gruppe von Carcinomen sehr schlechte, indem von 24 Patienten nur 5 = 20 Proz. recidivfrei und am Leben blieben.

III. Äußere Genitalien (12 Fälle; 2 Männer, 10 Frauen).

a) männliche,

b) weibliche.

Da ich nur 2 Peniscarcinome zur Untersuchung für geeignet hielt, alle anderen aber fortließ, so wurden fast nur Carcinome der weiblichen äußeren Genitalien untersucht. Deshalb kann ich keine Verhältniszahlen für beide Geschlechter aufstellen. Das Alter in meinen Fällen war folgendes:

4 Fälle	zwischen	31—40	Jahren
4 „	„	41—50	„
1 Fall	„	51—60	„
2 Fälle	„	61—70	„
1 Fall	„	71—80	„

Das absolute Häufigkeitsmaximum liegt besonders früh, zwischen 31—50 Jahren. Der älteste Patient war eine Frau von 77, der jüngste ein Mann von 35 Jahren.

Anatomischer Sitz.

Die beiden Carcinome bei Männern saßen am Übergang des Präputiums zur Glans. Die übrigen 10 Carcinome der weiblichen äußeren Geschlechtsorgane verteilen sich folgendermaßen:

große Labie	3 (2 links, 1 rechts);
kleine „	1 (links);
Clitoris	3;
Vulva	3;

Die Zeitdauer des Bestehens war bei sämtlichen Fällen eine relativ kurze. Diese Carcinome scheinen also auch ein schnelles

Wachstum zu haben, was besonders deutlich wird, wenn wir uns die relativ bedeutende Größe der einzelnen Tumoren ansehen, die sie in so kurzer Zeit erreicht haben (s. später).

Bezüglich der Ätiologie war nur in 3 Fällen eine Angabe vorhanden: ein Präputialcarcinom war aus der Narbe einer 8 Wochen zurückliegenden Phimosenoperation entstanden; ein solches der rechten großen Labie nach Kratzen an einer Schrunde und ein solches der linken kleinen Labie wurde zurückgeführt auf einen heftigen Stoß vor 10 Jahren gegen die Geschlechtsteile. Derartige Angaben darf man meiner Meinung nach nicht zu hoch bewerten.

Größe und histologische Diagnose.

Von den 12 Carcinomen war nur eins kleiner als 1 cm (8:8 mm), 4 waren 1—2 cm groß und 7 waren 2 cm und größer. Das größte maß 3,5:2,5 cm. Die Tumoren waren also sämtlich relativ groß und hatten — im Vergleich zu Carcinomen anderer Körperstellen — nur kurze Zeit bestanden, so daß man berechtigt ist, für diese Gruppe der Carcinome ein besonders schnelles Wachstum anzunehmen.

Die histologische Diagnose war in allen 12 Fällen Plattenepithelkrebs (3 ohne Horn, 1 mit wenig und 8 mit viel Horn). Ein Carcinom der Clitoris war stark papillär gebaut und zeigte viel Verhornung. Also auch auf dieser Pflasterschleimhaut finden wir kein einziges Coriumcarcinom, genau wie auf der Zunge und Mundhöhlenschleimhaut, einen Befund, den ich mit für meine Auffassung verwerten möchte, daß die Genese dieser Art der Carcinome eng zusammenhängt mit der embryonalen Haarbildung.

Multiplicität.

Nur in einem Falle (Nr. 162 resp. 163) haben wir eine Multiplicität; es fand sich ein $3\frac{1}{2} : 2\frac{1}{2}$ cm großes, stark verhornendes Plattenepithelcarcinom auf der rechten großen Labie und ihm direkt gegenüber, also auf der linken, ein 1:1 cm großes nicht verhornendes. Außerdem saß etwas unterhalb dieses letzteren, dem ersteren also nicht vis-à-vis ein ebensolches von der Größe 8 : 8 mm. Wir haben hier einen ähnlichen Fall, wie wir ihn S. 478 besprochen haben, wo es sich um ein Carcinom des linken Zungenrandes und um ein diesem gegenüber sitzendes des Zahnfleisches handelte. Meine Ausführungen über diesen Fall gelten auch für dieses doppelte resp. dreifache Labiencarcinom. Wir haben meiner Meinung nach auch hier drei primäre Carcinome und keine Implantation. Das weiter abwärts sitzende auf der linken Labie, das dem auf der rechten gar nicht vis-à-vis saß, kann kaum durch Implantation entstanden sein; denn

die Annahme, daß Secret, Carcinomzellen enthaltend, herabgeflossen wäre und so letztere sich dann weiter unten erst implantiert hätten, ist wohl kaum discutabel. Vielmehr glaube ich, daß das Secret auf der gegenüberliegenden Labie eine chronische Entzündung hervorgerufen hat, auf Grund deren 2 neue Carcinome entstanden, also „Rein-Carcinome durch Contact", wenn ich Petersens Ausdruck anwenden will mit dem Zusatze „durch Contact" (vergl. S. 479). — Wir hätten also in meinem Falle eine Combination von correspondierender Multiplicität (rechten und linken Labie) und getrennter Local-Multiplicität (linke Labie).

Operationsresultate.

Von den 12 Fällen wurden 9 = 75 Proz. im Gesunden und 3 = 25 Proz. im Kranken operiert. Von den 9 im Gesunden operierten Fällen blieben 3 Anfragen unbeantwortet, in einem Falle konnte noch nicht angefragt werden. Die übrigen 5 Patienten blieben recidivfrei und am Leben.

Von den 3 im Kranken operierten Patienten war bei einem nach Jahresfrist noch kein Recidiv aufgetreten, während der zweite und dritte nach je einem Jahre ein Recidiv bekamen; einer von ihnen bekam dann 4 Monate später noch ein zweites Recidiv (Fall Nr. 5.

Zusammenfassende Schlußresultate.

Mein sowohl histologisch untersuchtes als auch klinisch beobachtetes Material besteht also aus 290 echten Hautcarcinomen und solchen der Pflasterschleimhäute; auf erstere entfallen 253, auf letztere 37. Von den 253 Hautcarcinomen saßen 235 im Gesicht das sind rund 93 Proz.

I. Carcinome des Gesichts.

Anatomischer Sitz	v. Bergmann			v. Winiwarter			Trendelenburg			Schmitz			Borrmann			Summa		
	M.	W.	S.	M.	W.	S.	M.	W.	S.	M.	W.	S.	M.	W.	S.	M.	W.	S.
Unterlippe	126	17	143	61	1	62	224	17	241	38	4	42	65	9	74	514	48	562
Oberlippe	1	2	3	2	3	5	7	8	15	6	1	7	1	5	6	17	19	36
Nase	8	8	16	14	16	30	45	37	82	8	5	13	15	26	41	90	92	182
Wange	14	8	22	22	2	24	39	17	56	10	6	16	13	10	23	98	43	141
Kinn	—	—	—	2	—	2	10	1	11	—	1	1	—	—	—	12	2	14
Ohr	4	—	4	6	1	7	15	1	16	1	—	1	15	5	20	41	7	48
Auge	13	10	23	26	10	36	22	22	44	5	1	6	6	31	37	72	74	146
Stirn	3	2	5	2	7	9	6	16	22	–	4	4	8	9	17	19	38	57
Schläfe	2	2	4	4	2	6	10	2	12	5	1	6	8	9	17	29	16	45
Summa	171	49	220	139	42	181	378	121	499	73	23	96	131	104	235	892	339	1231

Bei einer statistischen Zusammenstellung dieser Carcinome bezüglich ihrer Verteilung auf die verschiedenen Regionen des Gesichts, wobei ich auch die Geschlechter gleich mit berücksichtigen und die Statistiken v. Bergmanns, v. Winiwarters, Trendelenburgs und Schmitzs mit heranziehen will, ergibt sich folgendes (siehe Tabelle S. 482).

Diese Gesamtstatistik über 1231 Gesichtscarcinome ergibt eine Beteiligung der einzelnen Gesichtsregionen in nachstehender Reihenfolge:

1. Unterlippe	mit	562	Fällen	= 45,6	Proz.
2. Nase	„	182	„	= 14,7	„
3. Auge	„	146	„	= 11,8	„
4. Wange	„	141	„	= 11,4	„
5. Stirn	„	57	„	= 4,6	„
6. Ohr	„	48	„	= 3,8	„
7. Schläfe	„	45	„	= 3,6	„
8. Oberlippe	„	36	„	= 2,9	„
9. Kinn und Unterkiefergegend	„	14	„	= 1,1	„
		1231	„	= 100	„

Die Reihenfolge der einzelnen Gesichtsregionen bezüglich des Carcinomsitzes ist in den 5 Statistiken folgende:

Nr.	v. Bergmann	v. Winiwarter	Trendelenburg	Schmitz	Borrmann
1	Unterlippe	Unterlippe	Unterlippe	Unterlippe	Unterlippe
2	Auge	Auge	Nase	Wange	Nase
3	Wange	Nase	Wange	Nase	Auge
4	Nase	Wange	Auge	Oberlippe	Wange
5	Stirn	Stirn	Stirn	Auge	Ohr
6	Schläfe	Ohr	Ohr	Schläfe	Stirn
7	Ohr	Schläfe	Oberlippe	Stirn	Schläfe
8	Oberlippe	Oberlippe	Schläfe	Ohr	Oberlippe
9		Kinn	Kinn	Kinn	Kinn

Von diesen 5 Statistiken ist meine eigene diejenige, welche der voraufgehenden Gesamtstatistik am nächsten steht. Man braucht nur Rubrik 5 und 6 — Ohr und Stirn — miteinander zu vertauschen, um die Reihenfolge in beiden völlig zur Übereinstimmung zu bringen. Die 4 anderen weichen — manchmal nicht unerheblich — voneinander ab. In 2 Punkten stimmen aber alle 5 Statistiken nicht nur unter sich, sondern auch mit der Gesamtstatistik überein: die Unterlippe ist am häufigsten, das Kinn und die Unterkiefergegend am seltensten vom Carcinom befallen. Die Prozentsätze sind

45,6 und 1,1. Ferner ist das Carcinom an Nase, Auge, Wange immer häufiger als an Ohr, Stirn, Schläfe und Oberlippe.

Geschlecht.

Ich will zunächst mein eigenes Material zusammenstellen und dann außerdem noch Mittelwerte aus sämtlichen Statistiken berechnen

Meine 235 Gesichtscarcinome verteilen sich folgendermaßen auf beide Geschlechter:

Männer 131 = 55,7 Proz.
Frauen 104 = 44,3 „

Eine dementsprechende Vergleichstabelle aus allen 5 Statistiken ergibt folgendes:

Es kommen auf:

	220 Gesichtscarcinome bei v. Bergmann in Proz.	181 Gesichtscarcinome bei v. Winiwarter in Proz.	499 Gesichtscarcinome bei Trendelenburg in Proz.	96 Gesichtscarcinome bei Schmitz in Proz.	235 Gesichtscarcinome bei Borrmann in Proz.
Männer	171 = 77,7	139 = 76,7	378 = 75,7	73 = 76	131 = 55,7
Frauen	49 = 22,3	42 = 23,3	121 = 24,3	23 = 24	104 = 44,3

Es folgt hieraus: 1. daß in allen Statistiken das männliche Geschlecht überwiegt, daß also auch

2. in der Gesamtübersicht das männliche Geschlecht überwiegen muß; es kommen nämlich auf 1231 Gesichtscarcinome überhaupt 892 Männer = 72,6 Proz. und 339 Frauen = 27,3 Proz.

3. daß in allen Statistiken — abgesehen von meiner eigenen — das Übergewicht des männlichen über das weibliche Geschlecht annähernd gleich viel, etwas mehr wie das dreifache, beträgt und daß also

4. meine Zusammenstellung von den 4 übrigen — und auch von der Gesamtstatistik — darin erheblich abweicht, daß die Zahl der Frauen im Verhältnis zu der der Männer eine sehr hohe ist. Der Prozentsatz der letzteren übertrifft natürlich den der ersteren, aber nicht um das dreifache, wie in den übrigen Statistiken, sondern nur um $^1/_4$ (44,3 : 55,7 Proz.). Das ist ein ganz auffallender Befund.

Wir wenden uns jetzt der Frage zu, wie die Beteiligung der Geschlechter bei den einzelnen Regionen des Gesichts ist:

Bei v. Bergmann ist unter 8 vertretenen Gesichtsregionen
1. d. männl. Geschl. 5 mal an Zahl stärk. beteiligt
2. „ weibl. „ 1 „ „ „ „ „ (Oberlippe)
3. beide Geschlecht. 2 „ gleich stark „ (Nase und Schläfe)

Bei v. Winiwarter ist unter 9 vertretenen Gesichtsregionen
1. d. männl. Geschl. 6 mal an Zahl stärk. beteiligt
2. „ weibl. „ 3 „ „ „ „ „ (Oberlippe, Nase, Stirn

Bei Trendelenburg ist unter 9 vertretenen Gesichtsregionen
1. d. männl. Geschl. 5 mal an Zahl stärk. beteiligt
2. „ weibl. „ 3 „ „ „ „ „ (Oberlippe, Kinn, Stirn)
3. beide Geschlecht. 1 „ gleichmäßig „ (Auge)

Bei Schmitz ist unter 8 vertretenen Gesichtsregionen
1. d. männl. Geschl. 7 mal an Zahl stärk. beteiligt
2. „ weibl. „ 1 „ „ „ „ „ (Kinn)

Bei Borrmann ist unter 8 vertretenen Gesichtsregionen
1. d. männl. Geschl. 3 mal an Zahl stärk. beteiligt
2. „ weibl. „ 5 „ „ „ „ „ (Oberlippe, Nase, Auge, Stirn, Schläfe)

In der Gesamtstatistik ist unter 9 vertretenen Gesichtsregionen
1. d. männl. Geschl. 5 mal an Zahl stärk. beteiligt
2. „ weibl. „ 4 „ „ „ „ „ (Oberlippe, Nase, Auge, Stirn).

Es ergibt sich also, daß meine Statistik die einzige ist, in der das weibliche Geschlecht auch bezüglich der einzelnen Regionen des Gesichts häufiger in der Überzahl ist als die Männer. Ich will diese Verhältnisse noch in einer Tabelle zusammenstellen und bei der betreffenden Region des Gesichts dasjenige Geschlecht mit M oder F eintragen, welches an Zahl stärker beteiligt ist. ana bedeutet eine gleichgroße Beteiligung beider Geschlechter.

	v. Bergmann	v. Winiwarter	Trendelenburg	Schmitz	Borrmann	Gesamtstatistik	Summa aus den 6 Statistiken.
Unterlippe	M	M	M	M	M	M	= 6 M
Oberlippe	F	F	F	M	F	F	= 1 M, 5 F
Nase	ana	F	M	M	F	F	= 2 M, 3 F, 1 ana
Wange	M	M	M	M	M	M	= 6 M
Kinn	—	M	F	F	—	M	= 2 M, 2 F
Ohr	M	M	M	M	M	M	= 6 M
Auge	M	M	ana	M	F	F	= 3 M, 2 F, 1 ana
Stirn	M	F	F	F	F	F	= 1 M, 5 F
Schläfe	ana	M	M	M	F	M	= 4 M, 1 F, 1 ana

Aus dieser Tabelle geht hervor, daß in allen Statistiken das männliche Geschlecht überwiegt: beim Carcinom der Unterlippe, der Wange und des Ohres, daß dagegen in allen Statistiken — bis auf je eine (v. Bergmann und Schmitz) — das weibliche Geschlecht überwiegt: beim Carcinom der Oberlippe und der Stirn. Die beiden nebenstehenden Figuren 2 und 3, die im Schema ein männliches und ein weibliches Gesicht wiedergeben, in das die betreffenden Zahlen der von mir untersuchten 235 Carcinome für die ein-

zelnen Regionen eingetragen sind, mag die Beteiligung beider Geschlechter noch besser veranschaulichen. Weitere Einzelheiten über das Verhalten der Geschlechter ist aus der Tabelle S. 482 ersichtlich.

Es sei mir nun noch gestattet, meine eigenen 235 Fälle von Ge-

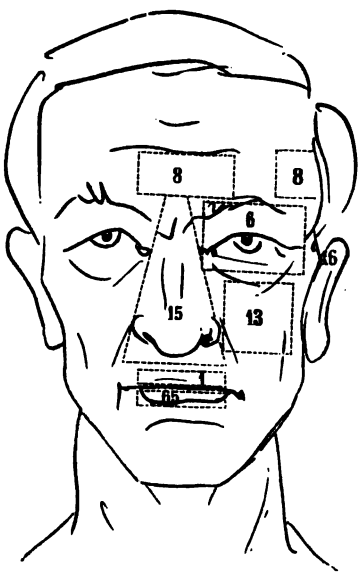

Fig. 2.
männlich.

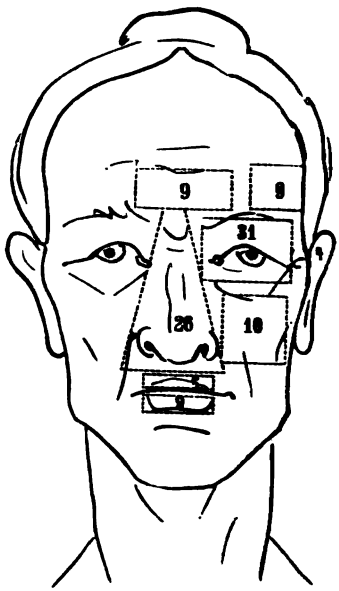

Fig. 3.
weiblich.

sichtscarcinom und auch die 1231 Fälle sämtlicher 5 Statistiken (also inkl. meiner eigenen) zusammenzustellen nach der prozentualen Beteiligung beider Geschlechter bezüglich der einzelnen Gesichtsregionen:

	Borrmann		Summa von 5 Statistiken	
	M. Proz.	F. Proz.	M. Proz.	F. Proz.
Unterlippe	88	12	91,4	8,6
Oberlippe	16,7	83,3	47,3	52,7
Nase	36,6	63,4	49,5	50,5
Wange	56,6	43,4	69,5	30,5
Kinn	—	—	85,7	14,3
Ohr	80	20	85,4	14,6
Auge	16,2	83,8	49,3	50,7
Stirn	47	53	33,3	66,6
Schläfe	47	53	64,4	35,6

Alter.

Das Durchschnittsalter bei meinen 235 Patienten mit Gesichtskrebs ist für die einzelnen Gruppen folgendes:

beim	Carcinom	der	Unterlippe	65	Jahre
„	„	„	Oberlippe	62,1	„
„	„	„	Nase	61,4	„
„	„	„	Wange	61,9	„
„	„	des	Ohres	56,2	„
„	„	„	Auges	60	„
„	„	der	Schläfe	61,2	„
„	„	„	Stirn	63,3	„

Das höchste Durchschnittsalter liegt also beim Unterlippencarcinom mit 65, das niedrigste beim Ohrcarcinom mit 56,2 Jahren

Für sämtliche 235 Patienten ergibt sich ein Durchschnittsalter von 61,4 Jahren.

Ich will nun zunächst eine Tabelle aufstellen, in der die Altersklassen — nach Jahrzehnten — und die verschiedenen Regionen des Gesichts zu übersehen sind.

Alter	Unterlippe	Oberlippe	Nase	Wange	Ohr	Auge	Schläfe	Stirn	I. Summa	II. ‰	III. ‰ der Lebenden jeder Altersklasse
11—20	—	—	—	—	—	—	—	—	—	—	—
21—30	1	—	—	—	—	—	2	—	3	12	13
31—40	4	—	—	2	5	1	—	—	12	48	74
41—50	11	—	6	3	1	5	3	4	33	132	264
51—60	19	3	15	3	5	14	1	2	62	248	635
61—70	25	3	14	11	6	11	6	5	81	324	1296
71—80	13	—	6	3	3	4	3	6	38	152	1381
81—90	1	—	—	1	—	2	2	—	6	24	1200
S.:	74	6	41	23	20	37	17	17	235		

Nach dieser Tabelle würde also das absolute Häufigkeitsmaximum (cf. Rubrik I) zwischen 61—70 Jahren liegen mit 81 Fällen. Die Reihenfolge der Decennien bezüglich des Häufigkeitsverhältnisses wäre folgende: VII, VI, VIII, V, IV, IX, III. Nach der Statistik von v. Winiwarter ist die Reihenfolge: VI, V, VII, IV, VIII, III, IX, II (oder II, IX, da sie gleich sind) und nach der Trendelenburgs: VII, VI, V, VIII, IV, IX, III. Die Reihenfolge bei letzterem ist also der meinigen völlig gleich, wenn man die beiden Zahlen V und VIII miteinander vertauscht.

Trendelenburg (Deutsche Chirurgie, Lief. 33, 1886) sagt nun

mit Recht, daß eine derartige Aufstellung einer Carcinom-Häufigkeitsskala in den verschiedenen Altersklassen kein richtiges Bild gibt, da das Verhältnis der Carcinomkranken zu den in den einzelnen Jahrzehnten lebenden Menschen überhaupt nicht berücksichtigt ist. „Da weniger Individuen von 70 Jahren gleichzeitig am Leben sind, als Individuen von 50 Jahren, so werden natürlich Carcinome seltener bei 70jährigen als bei 50jährigen zur Beobachtung kommen; auch in dem Falle, daß der Prozentsatz der von Carcinom Befallenen ein gleicher oder bei den 70jährigen vielleicht sogar ein größerer ist als bei den 50jährigen."

Trendelenburg hat deshalb seine Statistik so umgerechnet, daß er das Verhältnis der Carcinomkranken aus den verschiedenen Jahrzehnten zu dem jeweiligen Bevölkerungszustande berechnete. Die Häufigkeitsskala änderte sich dann sehr. Er legte seiner Berechnung die Ergebnisse der Volkszählung im Deutschen Reich vom 1. Dezember 1880 zu Grunde. Ich selbst habe meine Zahlen ebenfalls umgerechnet nach Trendelenburgs Vorschlag und die Volkszählung von 1900 (Statistik des Deutschen Reiches, herausgegeben vom Kaiserl. Stat. Amt) zugrunde gelegt. (Mein Material stammt aus den Jahren 1900—1903, so daß die Zählung von 1900 die letzte ist, die vor Beginn meiner Arbeit liegt.) Nach dieser letzten Volkszählung von 1900 standen nun im Deutschen Reiche von je 1000 Einwohnern (ich berücksichtige natürlich nur die uns interessierenden Jahrzehnte)

90	im	Alter	von	21—30	Jahren
65	„	„	„	31—40	„
50	„	„	„	41—50	„
39	„	„	„	51—60	„
25	„	„	„	61—70	„
11	„	„	„	71—80	„
2	„	„	„	81—90	„

Wenn wir nun annehmen, daß die 1000 Carcinomfälle der Rubrik sub II (Tabelle pag. 487) unter einer Bevölkerung von 10000 Menschen vorgekommen wären, so entfallen die 12 Carcinome der Altersklasse 21—30 Jahren auf 900 Menschen dieser Altersklasse, die 48 Fälle des folgenden Jahrzehnts 31—40, auf 650 Menschen gleicher Altersklasse usw. Die Zahlen 12, 48, 132 usw. geben also nicht die relative Häufigkeit des Vorkommens der Carcinome für die entsprechende Altersklasse an. Damit wir eine Zahl erhalten, welche diese relative Häufigkeit des Vorkommens angibt, müssen wir berechnen,

wieviel Carcinome unter einer gleichen Anzahl Menschen jeder Altersklasse sich finden; wir müssen also die Gleichungen aufstellen:

$$12 : 900 = \times : 1000$$
$$48 : 650 = \times : 1000$$

usw.

Trendelenburg hat nun nicht nur seine eigene Statistik in diesem Sinne aufgestellt, sondern auch die v. Winiwarters umgerechnet. Ich will in der folgenden Tabelle die Zahlen Trendelenburgs, v. Winiwarters und meine eigenen zusammenstellen, muß aber dabei die ersteren nochmals umrechnen, da immer eine Zeitspanne von 5 : 5 Jahren zugrunde gelegt war.

Die Zahl der Carcinomfälle auf 1000 Individuen jeder Altersklasse beträgt also:

	Trendelenburg	v. Winiwarter	Borrmann
11—20	—	7	—
21—30	5	30	7
31—40	38	80	37
41—50	155	260	132
51—60	335	374	318
61—70	657	347	648
71—80	654	386	691
81—90	550	150	600

Nach dieser Tabelle ergibt sich folgendes: wenn in einem Bevölkerungskreise von 10000 Menschen 1000 Gesichtscarcinome vorkommen, so sind dieselben derart verteilt, daß z. B. nach meiner Statistik 7 pro Mille der Altersklasse 21—30, 37 pro Mille der Altersklasse 31—40 angehören usw. Das gibt natürlich ganz andere Resultate, wie die absoluten Zahlen sie ergaben; wir müssen das noch durch Curven darstellen. Zunächst seien die Reihenfolgen der Decennien in den 3 Statistiken miteinander verglichen nach der absoluten und relativen Häufigkeitsberechnung.

v. Winiwarter		Trendelenburg		Borrmann	
VI.	**VIII.**	VII.	**VII.**	VII.	**VIII.**
V.	**VI.**	VI.	**VIII.**	VI.	**VII.**
VII.	**VII.**	V.	**IX.**	VIII.	**IX.**
IV.	**V.**	VIII.	**VI.**	V.	**VI.**
VIII.	**IX.**	IV.	**V.**	IV.	**V.**
III.	**IV.**	IX.	**IV.**	IX.	**IV.**
IX.	**III.**	III.	**III.**	III.	**III.**
II.	**II.**				

Die fett gedruckten, an zweiter Stelle stehenden Zahlen sind der Ausdruck der relativen Berechnung, entsprechen also den wirklichen Verhältnissen, während die anderen die absolute Häufigkeitsskala in der Decennienreihenfolge ergibt, wie wir sie schon pag. 487 aufgestellt hatten. Ich will jetzt nach Trendelenburgs Muster eine Curven-Tabelle wiedergeben, in der die Verhältnisse sofort zu überblicken sind.

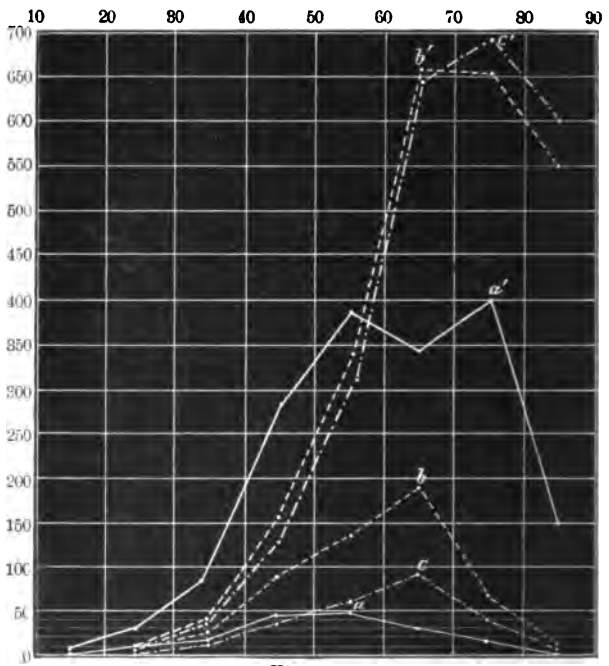

Fig. 4.

In dieser Curven-Tabelle bedeuten die 3 dünnen Linien die absolute, die 3 dickeren Linien die relativen Häufigkeitsverhältnisse der Carcinomkranken in den einzelnen Decennien und zwar gibt die einfache Linie die Verhältnisse aus v. Winiwarters, die gestrichelte Linie die aus Trendelenburgs und die Strich—Punkt—Strich—Punkt-Linie die aus meiner eigenen Statistik wieder. Die Buchstaben a, b, c bezw. a′, b′, c′ bezeichnen jedesmal das absolute bezw. relative (also das der Norm mehr entsprechende) Häufigkeitsmaximum in den drei Statistiken. Die großen Unterschiede sind sofort klar: einmal haben sich die Maxima aus einem Decennium in das andere verschoben (cf. a und a′, c und c′), dann ist aber auch die Beteiligung der einzelnen Decennien eine wesentlich andere. Vor allem ist recht einleuchtend, wie das höhere Alter bei weitem stärker ver-

treten ist als das jüngere: 2 mal (v. Winiwarter und Borrmann) liegt das relative Häufigkeitsmaximum zwischen 70 und 80, einmal (Trendelenburg) zwischen 60 und 70 Jahren, während die entsprechenden Zahlen bezüglich des absoluten Maximums 2 mal (Trendelenburg und Borrmann) 60—70 und einmal (v. Winiwarter) 50—60 sind. Auch das IX. Jahrzehnt ist noch mit ziemlich hohen Zahlen vertreten und übertrifft das II. und III. ganz beträchtlich, während das II. resp. III. Decennium mit dem IX. ungefähr gleich ist bezüglich des absoluten Maximums (cf. dünne Linien.) Damit schließe ich die allgemeinen Betrachtungen über das Alter beim Gesichtscarcinom und komme zur

Zeitdauer des Bestehens.

Obwohl jeder Kliniker weiß, daß auf derartige Angaben der Patienten nicht immer viel zu geben ist, da die Richtigkeit dieser Angaben, die auf genauer Selbstbeobachtung fußen, proportional ist dem Bildungsgrade des betreffenden Patienten, so will ich die in meinen Fällen gemachten Angaben dennoch zusammenstellen, da, trotz mancher Ungenauigkeiten, einige bestimmte Gesichtspunkte, die ich hervorheben möchte, doch genügend klar werden. Zunächst will ich durch eine Tabelle eine Übersicht geben und dabei die Angaben v. Winiwarters mit verwerten. Da letzterer die Carcinome der Wange, Schläfe, Stirn und des Kinns in einer Gruppe abgehandelt hat, muß ich ebenso verfahren, setze aber eine gesonderte Tabelle meiner eigenen Fälle dieser 4 Gruppen noch rechts neben die Haupttabelle. Die Gruppe der Kinncarcinome kann ich dabei fortlassen, da ich keinen derartigen Fall habe.

Es kamen also in folgender Zeit nach Beginn der Erkrankung die Patienten zur Operation (siehe die von links nach rechts durchgehende Tabelle auf S. 492 u. 493).

Die Tabelle zeigt, daß bei meinen 235 Gesichtscarcinomen in 170 Fällen, bei v. Winiwarters 181 in 157 Fällen eine genaue Angabe über die Zeitdauer des Bestehens der Erkrankung gemacht war. Fortgelassen habe ich — abgesehen von den Fällen, wo nichts angegeben war — alle diejenigen Tumoren, die gleich für die erste Untersuchung mir als Recidive geschickt waren und manche andere Fälle, wo Angaben sich fanden wie „seit langer Zeit", „seit vielen Jahren" usw. Erwähnt sei, daß 2 mal die Angabe gemacht war, der Tumor hätte von Jugend auf bestanden.

Wenn wir nun die Tabelle ansehen, so finden wir, daß in meinen Fällen bei jeder Gruppe der Carcinome die größte Zahl der Patienten

	Unterlippe		Oberlippe		Nase		Auge	
	Borrmann	v. Winiwarter	B.	v. W.	B.	v. W.	B.	v. W.
im ersten Jahre	33	25	4	—	13	3	17	2
im zweiten Jahre	6	20	1	—	5	3	1	1
im dritten Jahre	6	3	—	—	4	1	1	8
im vierten Jahre	—	4	—	3	4	2	2	4
im fünften Jahre	—	1	—	—	2	3	1	2
im 5.—10. Jahre	3 5	— 6	1 1	2 5	— 6	11 20	2 9	7 17
im 11.—15. Jahre	1	1	—	—	—	2	3	4
im 16.—20. Jahre	1	—	—	—	—	2	1	—
Summa	50	54	6	5	28	27	28	28

im ersten Jahre der Erkrankung operiert wurden, während für v. Winiwarters Fälle fast das Umgekehrte gilt (mit Ausnahme der Unterlippe, worauf ich noch zu sprechen kommen werde).

Die Summe der Fälle zeigt uns dasselbe: in meiner Statistik wurden im ersten Jahr 96 = 56,4 Proz., in späterer Zeit 74 = 43,6 Proz. operiert, während bei v. Winiwarter die entsprechenden Zahlen 46=29,2 Proz. und 111 = 70,8 Proz. lauten. Das Umgekehrte gilt für das 2. und 3. Jahr wie für die spätere Zeit. Die Prozentsätze sind bei v. Winiwarter im Gegensatz zu denen des ersten Jahres immer höher als bei mir.

Besonders nach dem dritten Jahre der Erkrankung, zwischen 4 und 20 Jahren, kamen bei v. Winiwarter fast doppelt so viel (40,1 Proz.) Patienten zur Operation wie in meiner Statistik, wo dieser Prozentsatz nur 21,7 beträgt. Schon früher hatte ich auseinandergesetzt, wie durch diese Zahlen bewiesen wird, daß sich die ärztlichen wie die sozialen Verhältnisse in den letzten 30 Jahren insofern sehr geändert haben, als die ärztliche Ausbildung einerseits und die Aufklärung des Publikums anderseits in gleichem Maße gestiegen sind, so daß heute die Patienten viel früher zu einer Operation sich entschließen wie vor 30 Jahren. Dies wird noch besonders klar, wenn wir die Größe der Carcinome, die früher operiert wurden, vergleichen mit der heute exstirpierter Carcinome und die daraus wieder abzuleitenden schlechten Resultate von früher betrachten gegenüber den guten Erfolgen der Jetztzeit.

Interessant ist ferner noch, wie das Verhältnis zwischen der Zahl der operierten Fälle vor dem dritten Jahr und in späterer Zeit wechselt für die verschiedenen Regionen des Gesichts:

Von 50 Carcinomen der Unterlippe wurden 45 im 1.—3. Jahr.

5 in späterer Zeit operiert, also das 9fache im 1.—3. Jahr.

Wange, Stirn, Kinn B.	Schläfe, v. W.		Ohr B.	Ohr v. W.	Summa Borrmann	Summa v. Winiwarter	Wange Borrmann	Schläfe Borrmann	Stirn Borrmann
24	14		5	2	96 = 56,4%	46 = 29,2%	13	5	6
9	7		3	—	25 = 14,8%	31 = 19,7%	2	5	2
1	3		—	2	12 = 7%	17 = 10,8%	1	—	—
1	—		2	2	9	15	—	—	1
3	2		1	—	7	8	—	2	1
7	2	12	1	1 4	14 37 = 21,7%	23 63 = 40,1%	2	3 5	2 4
1	3		—	—	5	10	1	—	—
—	5		—	—	2	7	—	—	—
46	36		12	7	170	157	19	15	12

von 6 Carcinomen der Oberlippe wurden 5 im 1.—3. Jahr,
1 in späterer Zeit operiert, also das 5fache im 1.—3. Jahr,
von 28 Carcinomen der Nase wurden 22 im 1.—3. Jahr,
6 in späterer Zeit operiert, also fast das 4fache im 1.—3. Jahr,
von 19 Carcinomen der Wange wurden 16 im 1.—3. Jahr,
3 in späterer Zeit operiert, also gut das 5fache im 1.—3 Jahr,
von 12 Carcinomen des Ohres wurden 8 im 1.—3. Jahr,
4 in späterer Zeit operiert, also das doppelte im 1.—3. Jahr,
von 28 Carcinomen des Auges wurden 19 im 1.—3. Jahr,
9 in späterer Zeit operiert, also gut das doppelte im 1.—3. Jahr,
von 15 Carcinomen der Schläfe wurden 10 im 1.—3. Jahr,
5 in späterer Zeit operiert, also das doppelte im 1.—3. Jahr,
von 12 Carcinomen der Stirn wurden 8 im 1.—3. Jahr,
4 in späterer Zeit operiert, also das doppelte im 1.—3. Jahr.

Beim Carcinom der Lippen, Wange und Nase ließen die Patienten sich also viel früher operieren, als beim Carcinom der übrigen Regionen des Gesichts. Ganz auffallend ist dieser Befund beim Unterlippenkrebs. Bei v. Winiwarter ist diese Carcinomart die einzige, bei der ebenfalls die Zahl der in den 3 ersten Jahren Operierten 8mal so groß ist wie die Zahl der in späterer Zeit Operierten (48 : 6). Der Grund dafür ist sicher zu suchen in der Behinderung, die ein Krebs an der Unterlippe bedingt bei der Nahrungsaufnahme und beim Sprechen. Daß weiterhin Wange und Nase vor dem Ohr und Auge, der Schläfe und Stirn rangieren, findet wohl in kosmetischen Rücksichten seine Erklärung. Auffallend dabei ist allerdings, daß die Patienten mit Augencarcinom relativ spät zur Operation kommen — nur in gut doppelt so hoher Anzahl in den ersten 3 Jahren wie in späterer Zeit — obwohl man annehmen sollte, daß z. B. ein Lidkrebs sehr störend sei und der betreffende Patient leichter und schneller zu einer Ope-

ration bewogen würde, als mit einem Ohr-, Schläfen- oder Stirncarcinom.

Aetiologie.

Unter den 235 Fällen von Gesichtscarcinom waren 29 Recidive, die also fortfallen. Bei den übrigen 206 Fällen war 43 mal = 20,9 Proz. eine bestimmte Aetiologie angegeben, bei den übrigen 164 Fällen = 79,1 Proz. war nichts über diese Frage bekannt. Ausschließen muß ich natürlich solche Fälle, wo durch Kratzen usw. ein schnelleres Wachstum eintrat; hier bestand ja das Carcinom schon vorher. Ferner müßten eigentlich jene Fälle fortbleiben, wo z. B. durch langdauerndes Ätzen und Brennen einer harten Stelle ein Carcinom entstand. Die „kleine harte Stelle" war wohl meist schon ein Carcinom, das sehr langsam wuchs und dann infolge der durch Ätzen usw. bedingten dauernden Hyperämie und Entzündung schneller zu proliferieren anfing. Was nun die 43 Angaben über Aetiologie betrifft, so sei dazu folgendes bemerkt: Pfeifenrauchen bei Unterlippenkrebs 18 mal angegeben. Brennen und Atzen einer kleinen harten Stelle 13 mal. Ulcus 2 mal. Rhagade 1 mal. Stoß, Schnitt, dauernder Druck 4 mal. Erysipel 1 mal, Keloid 1 mal, Lupus 3 mal.

Bezüglich des „Lupuscarcinoms" sei die geringe Zahl unter meinen Fällen nochmals hervorgehoben. Die drei klinisch diagnosticierten Lupuscarcinome des Gesichts erwiesen sich als reine Carcinome ohne eine Spur von Tuberculose. Im ganzen fand ich überhaupt nur 1 Lupuscarcinom (vom Halse, vergl. S. 470 und später) unter 253 Hautcarcinomen, das sind 0,39 Proz. Ich möchte hier nochmals betonen, daß meiner Meinung nach die Diagnose Lupuscarcinom viel häufiger gestellt wird und zwar klinisch, als sie sich histologisch bestätigen läßt. Nur die histologische Diagnose kann hier aber maßgeblich sein. Man sollte außerdem noch unterscheiden zwischen „Lupuscarcinom" und „Carcinom mit Tuberculose", indem ersteres ausdrücken würde, daß ein Krebs auf lupösem Boden entstanden ist, während es im zweiten Falle sich um ein Carcinom handelt, in das secundär Tuberkelbacillen gelangt sind. Dieses Vorkommnis ist bei den Schleimhäuten des Digestionsapparates bekannt (ich selbst hatte unter 63 Magencarcinomen 2 derartige Fälle), wird aber bei dem Haut-, besonders bei dem Gesichtscarcinom (z. B. an den Lippen oder in der Nähe des Mundes) ebenfalls vorkommen können. Ich habe einen Fall derart untersuchen können (Nr. 69), wo bei einem recidivierenden Unterlippenkrebs in dem benachbarten Corium Tuberkelknötchen sich fanden, die sicher secundär waren.

Größe und histologische Diagnose.

Ich hatte früher schon einmal hervorgehoben, daß mein Material von dem in früheren Statistiken verarbeiteten sich ganz auffallend unterscheidet durch die geringe Größe der Carcinome. Sämtliche früheren Statistiken sind so zusammengestellt, daß die in einer bestimmten Reihe von Jahren an der betreffenden Klinik operierten Hautcarcinome verarbeitet wurden. Dabei ging man oft recht weit zurück in der Zahl der Jahre, um eine möglichst große Summe von Carcinomen zusammenstellen zu können — ein völlig berechtigtes Vorgehen. Die Folge davon war aber, daß Tumoren von großer Ausdehnung sehr zahlreich waren, da eben in früheren Jahren die Patienten nicht so früh zur Operation kamen (vergl. meine Ausführungen S. 492).

Demgegenüber zeigen nun meine Carcinome in der Mehrzahl eine sehr geringe Ausdehnung, denn mein Material stammt aus den letzten 3 Jahren (Juli 1901 —Oktober 1904) und es dürfte wohl nur selten ein Privatchirurg, ein Krankenhaus, eine chirurgische Klinik oder Poliklinik über eine Summe von 253 operierten echten Hautcarcinomen in einem Zeitraum von $3^1/_4$ Jahren verfügen. Auch noch in mancher anderer Hinsicht unterscheidet sich mein Material wesentlich von dem sonst statistisch verarbeiteten, wie ich am Schluß noch einmal zusammenfassend auseinandersetzen werde.

Unter den 235 untersuchten Gesichtscarcinomen waren 4 Fälle, in denen nur ein Teil der Geschwulst eingeschickt war, so daß die Größe histologisch nicht bestimmt werden konnte. Diese 4 Fälle scheiden aus, es bleiben also 231 Gesichtscarcinome übrig, die folgende Größe hatten (siehe die von links nach rechts durchgehende Tabelle auf S. 496 u. 497).

Aus der Tabelle ergibt sich, daß fast genau die Hälfte (115 Fälle) der Carcinome 1 cm und kleiner, die andere Hälfte (116 Fälle) größer als 1 cm waren, wobei ich noch bemerken will, daß Tumoren von 4 oder gar 5 cm Durchmesser nur sehr gering an Zahl waren. Nur bei 3 Gruppen ist die Summe der Carcinome, die mehr als 1 cm Ausdehnung haben, größer als die Summe derjenigen Carcinome, die 1 cm und kleiner sind, nämlich bei der Unterlippe, der Stirn und dem Ohr. In den übrigen 5 Gruppen ist das Verhältnis umgekehrt. Besonders bei der Unterlippe zeigt die Mehrzahl der Krebse eine größere Ausdehnung wie 1 cm (57 : 17). Dieser Unterschied ist so groß, daß sich die prozentualen Verhältnisse stark ändern, wenn wir z. B. die Unterlippe bei der Berechnung fortlassen. Es finden sich dann nämlich unter 157 Gesichtscarcinomen 98 = 62,5 Proz., die

	Unterlippe	Oberlippe	Nase	Wange
das kleinste Carcinom maß:	3 nebeneinander von der Größe 6 : 6 mm 2 : 2 „ 1 : 1 „	5 : 5 mm	2 nebeneinander von der Größe 2 : 2 mm 1 : 1 mm	3 : 3 mm
das größte Carcinom maß:	4,5 : 3 cm	3 : 2 cm	3 : 2,5 cm	3,5 : 2 cm
es waren:				
½ cm und kleiner	6	1	19	7
1 „ „ „	11 } 17	1 } 2	12 } 31	7 } 14
größer als 1 cm	57	4	9	8
Summa:	74	6	40	22

1 cm und kleiner sind, und 59 = 37,5 Proz., die größer sind als 1 cm. Eine so hohe Zahl derartig kleiner Carcinome ist bisher weder statistisch zusammengestellt noch — was die Hauptsache ist — histologisch genau durchgearbeitet.

Erwähnen möchte ich noch einen Punkt: es könnte auffallend erscheinen, daß eine so große Zahl von Carcinomen exstirpiert ist, die kleiner als ½ cm war. Manchmal saßen nämlich 2 oder noch mehr Carcinome von einigen Millimetern Größe dicht nebeneinander, so daß der ganze exstirpierte Bezirk natürlich größer war. Trotzdem darf man hier nicht die Ausdehnung des Hautbezirkes, in dem ein Multiplum von einzelnen, selbständigen Carcinomen liegt, als Maßstab für die Größe des Carcinoms nehmen, sondern muß vielmehr jedes der kleinen Carcinome besonders messen. Dies gilt natürlich nur für einen kleinen Teil der Fälle (vergl. Kapitel über Multiplicität), während meistens tatsächlich das Einzelcarcinom nur einige Millimeter groß war. Ich verdanke diese kleinen Tumoren in den meisten Fällen der Freundlichkeit der betreffenden Chirurgen, die für meine Untersuchungen ganz kleine, eben verdächtige Hautpartien mit exstirpierten, die oft in der Nähe größerer Carcinome saßen und sich erst histologisch als solche erwiesen.

Histologische Diagnose.

Ich habe für das Hautcarcinom 2 große Gruppen aufgestellt: das Coriumcarcinom und das Plattenepithelcarcinom (vergl. meine Auseinandersetzungen S. 406 ff.). Bei letzterem habe ich dann noch unterschieden je nach dem Grade der Verhornung, die die Zellen zeigten, zwischen Plattenepithelkrebsen ohne, mit wenig und mit viel Horn. Daß dieses keine prinzipiellen Gegensätze sein können, manche Fälle auch sowohl in die eine wie in die andere Gruppe passen

Ohr	Auge	Schläfe	Stirn	Gesamt-Summa:
5 : 3 mm	1,5 : 1,5 mm	12 nebeneinander von der Größe ½ : ½ mm 1 : 1 mm	3 : 3 mm	—
4 : 2,5 cm	4 : 1,5 cm	5 : 5 cm	3 . 2 cm	—
2 | 6 4 |	12 | 29 17 |	7 | 10 3 |	3 | 6 3 |	57 = 25 Proz. 58 = 25 „
14	6	7	11	116 = 50 „
20	35	17	17	

würden, ist selbstredend. Einen strikten Unterschied will ich deshalb auch nur machen zwischen Coriumcarcinom und Plattenepithelkrebs, die sich sowohl nach ihrer Genese, als vor allem nach ihrer Morphologie und ihrem klinischen Verlauf ganz verschieden verhalten. Zweimal habe ich eine Kombination beider Carcinome gefunden; ich nehme für derartige Fälle zwei aus verschiedenen embryonalen Zeiten stammende „Zelldystopien" an (vielleicht Spaltenschluß und Haaranlage), die beide ins Wachsen gerieten und somit zwei morphologisch verschiedene Carcinome liefern mußten (vergl. S. 437). In 3 weiteren Fällen handelte es sich um Epithelcysten, die carcinomatös geworden waren (vergl. S. 448, 456 und 473).

Ich will zunächst eine Tabelle aufstellen, um dann an diese noch einige weitere Betrachtungen anzuschließen. Die Diagnosen lauteten in den 235 Fällen von Gesichtscarcinom folgendermaßen:

	Unterlippe	Oberlippe	Nase	Wange	Ohr	Auge	Schläfe	Stirn	Summa
Coriumcarcinome	1	2	22	13	3	26	8	7	82 = 34,9%
Plattenepithelkrebs ohne Horn	6	—	2	4	—	4	3	5	24 = 10,2%
Plattenepithelkr. mit wenig Horn	12 | 73	— | 4	6 | 17	1 | 10	4 | 16	1 | 10	1 | 9	1 | 10	26 = 11% | 149 = 63,4%
Plattenepithelkr. mit viel Horn	55	4	9	5	12	5	5	4	99 = 42,2%
Kombination beider	—	—	2	—	—	—	—	—	2 = 0,8%
Epithelcyste mit Carcinom	—	—	—	—	1	1	—	—	2 = 0,8%
Summa	74	6	41	23	20	37	17	17	235

Von den 235 Fällen sind also etwas mehr wie ein Drittel (82 = 34,9 Proz.) Coriumcarcinome. An drei Stellen des Gesichts sind sie an Zahl häufiger wie der Plattenepithelkrebs: an der Nase, Wange

und dem Auge; besonders bei letzterem ist der Unterschied sehr groß, das Verhältnis beträgt 69,6:30,4 Proz.

Noch viel größer — und zwar im umgekehrten Sinne — ist der Unterschied an der Lippe, besonders der Unterlippe. Es finden sich unter den 74 Unterlippenkrebsen 98,7 Proz. Plattenepithel- und 1,3 Proz. Coriumcarcinome. Wenn wir nun noch bedenken, daß an den Pflasterschleimhäuten (s. S. 478 und 481) das Coriumcarcinom überhaupt nicht vorkommt, so sehe ich darin eine besonders starke Stütze für meine Auffassung, daß diese Carcinomart mit der embryonalen Haarbildung eng im Zusammenhang steht und somit dort nicht vorkommen kann, wo keine Haare sich finden. Sie sitzen demnach auf der äußeren Haut und nicht auf den Pflasterschleimhäuten (Zunge, Mundschleimhaut, äußere Genitalien, Oesophagus usw.), ganz vereinzelt aber finden wir sie noch an den Lippen, wo ja äußere Haut und Pflasterschleimhaut aneinanderstoßen und die Grenze sich verliert. Ich zähle also unter 290 Krebsen der Haut und Pflasterschleimhäute 79 Coriumkrebse der ersteren, kein einziges der letzteren und 3 an einer Übergangsstelle, den Lippen.

Neben den vielen anderen Gründen, die ich schon für meine Auffassung angeführt habe, möchte ich hier noch eines Befundes Erwähnung tun, den ich gerade in der letzten Zeit erheben konnte: ich fand in einem Coriumcarcinom im Centrum einer kleinen Krebsalveole ein Haar, das nicht an der Oberfläche ausmündete. Dieser Befund ist meines Wissens bisher noch nie gemacht, dürfte demnach zu den allerseltensten gehören. Ohne mich näher auf diesen Punkt hier einlassen zu können, will ich doch nicht unerwähnt lassen, daß dies ein neuer Beweis dafür ist, daß jene Isolierung von Zellen in eine Foetalperiode fällt, in der die Haaranlage von statten geht (cf. meine Arbeit in der Zeitschrift f. Krebsforschung, Bd. II, Heft 1 u. 2, 1904). Jedenfalls gehört dieser Haarbalg eng zum Carcinom und ist nicht etwa ein früherer, in der Norm vorhandener, der von Krebszellen umwachsen wurde.

Multiplicität.

Ich verweise hier auf meine früheren Ausführungen (S. 420 ff.) und will gleich dazu übergehen, die Fälle von Multiplicität zusammenfassend zu referieren. Im Ganzen fand ich unter den 235 Gesichtscarcinomen 51 Fälle von Multiplicität = 21,7 Proz. Einen derartig hohen Prozentsatz hat bisher noch Niemand gefunden, und man hat wohl auch nicht geglaubt, daß die Multiplicität beim Hautcarcinom so häufig vorkomme.

Die Zahlen für die einzelnen Arten von Multiplicität sind nun folgende:

1.	Locale Multiplicität	21 mal	= 41,2 Proz.
2.	Getrennte „	18 „	= 35,3 „
3.	Getrennte Local-Multiplicität	6 „	= 11,7 „
4.	Combination von 1 und 2	4 „	= 7,8 „
5.	„ „ 2 und 3	1 „	= 1,9 „
6.	„ „ 1 und 3	1 „	= 1,9 „

Die locale Multiplicität ist die häufigste, und es ist keine Frage, daß ich diesen hohen Procentsatz nur dadurch gewonnen habe, daß ich erstens die Carcinome in sehr frühen Stadien zur Untersuchung bekam und daß ich zweitens sämtliche kleinen Tumoren in Serienschnitte zerlegte. Da die „embryonalen Zelldystopien", aus denen ich die Carcinome ableite, meist ziemlich dicht beieinander liegen, so werden sie, falls sie ins Wachsen geraten, bald confluieren und ein größeres Carcinom bilden, dem man seine Entstehung aus mehr oder weniger zahlreichen Einzelcarcinomen nicht mehr ansehen kann. Auch für diese Frage möchte ich den großen Unterschied betonen, der zwischen früheren Statistiken und meiner eigenen besteht: da die Patienten früher viel später zur Operation sich bereit fanden, wie jetzt, so ist die Multiplicität in früheren Statistiken sehr selten. Von einer „localen Multiplicität" finde ich überhaupt nichts erwähnt (nur Petersen hat einige Fälle, faßt sie aber im Sinne eines Carcinoms und mehrfacher, von diesem Carcinom biologisch abhängiger Nebenherde auf, eine Ansicht, die meiner Meinung nach nicht richtig ist und die ich auch in meiner früheren Arbeit (l. c.) versucht habe zu widerlegen). Aber selbst Fälle von getrennter Multiplicität sind sehr selten. So konnte v. Bergmann in Dorpat unter mehr als 100 Gesichtscarcinomen nur einmal Multiplicität beobachten (Stirn, Jochbogen, rechte Wange und Kinn), und ebenso sah v. Winiwarter unter seinen 181 Fällen nur einen Patienten mit mehreren Carcinomen: beide inneren Augenwinkel und die inneren Abschnitte aller 4 Lider. Die Seltenheit, in der auch getrennte multiple Carcinome des Gesichts in früheren Jahren zur Beobachtung kamen, erklärt sich meines Erachtens leicht und ungezwungen durch die Annahme, wie ich sie oben schon äußerte: die Patienten kamen in früheren Jahren später zur Operation wie heute. Wenn man die Beschreibungen über Gesichtscarcinome in älteren Statistiken liest, so findet man Tumoren, die nicht nur die ganze Nase und halbe Wange zerstört hatten, sondern auch in die Stirnhöhle eingebrochen waren, den Bulbus ergriffen hatten usw. In solchen Fällen können 3, 4 und noch mehr Krebse bestanden

haben, die sämtlich confluiert sind und als ein großes carcinomatöses Ulcus imponieren. Wenn man also bisher glaubte, daß die Multiplicität beim Hautcarcinom etwas seltenes sei, so muß ich demgegenüber auf Grund meiner eigenen Untersuchungen betonen, daß dieses nicht zutrifft, daß sie vielmehr sehr häufig vorkommt und vor allem die locale Multiplicität noch weit häufiger sich finden würde, als ich es constatieren konnte, wenn wir die Carcinome immer in ganz frühen Stadien zur histologischen Untersuchung bekommen könnten.

Es sind jetzt noch einige Bemerkungen notwendig über die Beteiligung der einzelnen Regionen des Gesichts bei der Multiplicität. Der Häufigkeit nach constatiere ich folgende Reihenfolge:

Nase	19 mal
Schläfe	12 „
Auge	11 „
Wange	8 „
Unterlippe	6 „
Ohr	5 „
Stirn	4 „
Oberlippe	1 „

Die höchste Zahl der multiplen Carcinome (getrennte Multiplicität!) waren 6 im Gesicht eines Individuums, dann folgen 4 Fälle von je 3, und 19 Fälle von je 2 Gesichtscarcinomen. Die Fälle sind der Reihe nach folgende:

1. rechte Nasenseite, rechtes Ohr, Nasenrücken, rechte Wange, rechte Schläfe, rechtes Ohr,
2. Unterlippe, Stirn, Nasolabialfalte,
3. Nasenrücken, linkes Ohr, linke Wange,
4. Nasenrücken, linke Ohrmuschel, Wange,
5. rechte Wange, linke Wange und rechte Ohrmuschel,
6. Unterlippe und Wange,
7. Nasenrücken und Schläfe,
8. Nasolabialfalte und rechte Schläfe,
9. Nasenrücken und linke Wange,
10. Wange und Nase,
11. Wange und Stirn,
12. Wange und Schläfe,
13. Nasenrücken und rechtes unteres Augenlid,
14. rechte Wange und rechte regio praeauricularis,
15. linke Schläfe und rechte Schläfe,

16. linke Wange und rechte Wange,
17. Ohr und linke Supraorbitalgegend,
18. Auge und linke Schläfe,
19. Auge und Stirn,
20. rechter Augennasenwinkel und Nasenrücken,
21. linke Schläfe und rechte Schläfe,
22. „ „ „ „ „
23. rechte Schläfe und Unterlippe,
24. Stirn und rechtes unteres Augenlid.

Dieses sind die 24 Fälle von getrennter Multiplicität, von denen ein Teil noch combiniert war mit localer, resp. getrennter Local-Multiplicität (s. S. 420). In 5 Fällen war eine correspondierende Multiplicität vorhanden und zwar 2 mal beide Wangen und 3 mal beide Schläfen.

Die 21 Fälle von reiner Local-Multiplicität verteilen sich folgendermaßen:

Unterlippe	1	mal
Nase	10	„
Wange	1	„
Ohr	1	„
Auge	4	„
Schläfe	3	„
Stirn	1	„
	21	„

Die 6 Fälle von getrennter Local-Multiplicität folgendermaßen:

Unterlippe	3	mal
Unter- u. Oberlippe	1	„
Ohrmuschel	1	„
Auge	1	„
	6	„

Den Fall von Carcinom der Unter- und Oberlippe rechne ich nicht zur getrennten, sondern zur getrennten Local-Multiplicität, da beide Lippen zusammengehören.

Bezüglich der Frage, wie oft die multiplen Carcinome gleichzeitig oder nacheinander — für diese Begriffe habe ich die Worte synchrone bezw. metachrone Multiplicität vorgeschlagen — operiert sind, sei erwähnt, daß

12 mal = 40 Proz. synchrone Multiplicität vorlag,
18 „ = 60 „ metachrone „ „

Es kommt demnach also häufiger vor, daß multiple Carcinome nacheinander exstirpiert werden als gleichzeitig. Die 21 Fälle von localer Multiplicität fallen bei dieser Berechnung natürlich fort, da sie selbstredend immer synchron exstirpiert werden. Allenfalls könnte man beim Auftreten eines autochthonen Regionärtumors von einer metachronen Local-Multiplicität sprechen, indem von einem Multiplum kleinster Carcinome eins oder mehrere bei der Operation zurückgelassen werden, es dann also später zu einer weiteren Carcinomentwicklung kommt, obwohl im Gesunden operiert war. Man spricht in diesen Fällen von „regionärem Recidiv"; diesen Ausdruck, den ich nicht für richtig halte, möchte ich ersetzen durch den Namen „autochthoner Regionärtumor" (cf. S. 424).

Zusammenfassende Operationsresultate,

gewonnen durch Vergleich histologischer Untersuchungsresultate aus den Randpartien der Carcinome mit klinischen Daten.

Auch hier verweise ich zunächst auf meine Auseinandersetzungen S. 423ff. Ich betone hier nochmals, daß der Hauptwert einer statistischen Zusammenstellung über die Dauerresultate nach Carcinomexstirpationen in der Combination histologischer Untersuchung der Randpartien des Tumors mit klinischer Weiterbeobachtung des Falles beruht. Weder der eine noch der andere Modus kann allein zu einem maßgeblichen und wertvollen Ziele führen. Es gibt aber, soweit ich die Literatur übersehe, keine einzige Statistik, in der diese beiden Wege vereinigt sind und ein größeres Material in dieser combinierten Art verarbeitet ist, abgesehen von meinen Untersuchungen über das Magencarcinom (Grenzgebiete I, Suppl. 1901).

Ich glaube deshalb, meine Untersuchungsresultate sind gerade für den Chirurgen besonders wichtig und interessant, da sie uns vor allem zeigen, wie oft überhaupt im Gesunden resp. im Kranken operiert wird, wie häufig das continuierliche und das discontinuierliche Recidiv sind, wie oft kein Recidiv auftritt trotz Operation im Kranken, weil durch Naht, Abstoßung der Wundränder usw. die geringen zurückgelassenen Carcinomreste abgestoßen werden und zu Grunde gehen können.

Wichtig ist ferner, daß auch alle die Fälle, welche sich der Weiterbeobachtung entziehen, für die Frage, ob im Gesunden oder im Kranken operiert ist, mit verwertbar sind, während sie ja bei der kli-

nischen Verarbeitung des Materials allein selbstverständlich ausscheiden müssen.

Ich lasse jetzt also zunächst eine tabellarische Übersicht meines gesamten Materials folgen, an die ich dann noch einige Bemerkungen anschließen werde. Da in 6 Fällen unter den 235 Gesichtscarcinomen nur ein Teil des Tumors zur Untersuchung eingeschickt war, so umfaßt die Statistik nur 229 Fälle. G. bedeutet im Gesunden, K. im Kranken operiert. (Siehe Tabelle S. 504).

Aus dieser Tabelle ersieht man also, daß beim Gesichtscarcinom, wie überhaupt beim Hautcarcinom im allgemeinen, der Prozentsatz der im Gesunden operierten Fälle den der im Kranken operierten ganz erheblich übersteigt; das Verhältnis beträgt 81,3 : 18,7. Wir werden später sehen, daß dieses durchaus nicht gilt für die Carcinome der Zunge und Mundschleimhaut. Am häufigsten wurde im Gesunden operiert beim Carcinom der Oberlippe (100 Proz.), am seltensten beim Stirncarcinom (62,5 Proz.). Die Reihenfolge der einzelnen Gesichtsregionen bezüglich dieser Frage ist folgende:

Oberlippe	(100	Proz.)
Nase	(87,5	„)
Unterlippe	(86,5	„)
Schläfe	(81,2	„)
Ohr	(80	„)
Auge	(74,3	„)
Wange	(70	„)
Stirn	(62,5	„)

Für den Vergleich der histologischen Untersuchungsergebnisse an den Randpartien der exstirpierten Carcinome mit den Ergebnissen der klinischen Weiterbeobachtung der einzelnen Fälle müssen von den 229 Fällen leider 93 ausscheiden, die teils unbeantwortet blieben, teils noch zu kurze Zeit nach der Operation sich befanden, um über die Recidivfrage etwas aussagen zu lassen. 4 Patienten waren außerdem gestorben.

Es bleiben somit 136 Fälle übrig, die deshalb einen ganz besonderen Wert für die Recidivfrage beim Hautcarcinom haben, als sie eben histologisch genau untersucht und klinisch weiterbeobachtet sind. Von diesen 136 Fällen wurden 111 = 81,6 Proz. im Gesunden, 25 = 18,4 im Kranken operiert. (Diese Zahlen sind genau so groß wie die für die gesamten 229 Carcinome berechneten, wo sie 81,3 und 18,7 lauteten).

	Unterlippe	Oberlippe	Nase	Wange	Ohr	Auge	Schläfe	Stirn	Summa
Zahl der histologisch untersuchten Fälle	74	6	40	22	20	35	16	16	229
Von diesen sind im Gesunden operiert	64 = 86,5%	6 = 100%	35 = 87,5%	16 = 70%	16 = 80%	26 = 74,3%	13 = 81,2%	10 = 62,5%	186 = 81,3%
Von diesen sind im Kranken operiert	10 = 13,5%	—	5 = 12,5%	6 = 30%	4 = 20%	9 = 25,7%	3 = 18,8%	7 = 37,5%	43 = 18,7%
Es scheiden bei der Berechnung aus: unbeantwortet geblieben	10 (8 G., 2 K.)	1 (G.)	8 (6 G., 2. K.)	7 (4 G, 3 K.)	5 (4 G., 1 K.)	6 (4 G., 2 K.)	6 (4 G., 2 K.)	—	43 (31 G., 12 K.)
noch nicht angefragte	14 (13 G., 1 K.)	2 (G.)	13 (G.)	2 (1 G., 1 K.)	3 (G.)	6 (4 G., 2 K.)	3 (2 G., 1 K.)	3 (G.)	46 (41 G., 5 K.)
gestorben	4 (2 G., 2 K.)	—	—	—	—	—	—	—	4 (2 G., 2 K.)
es bleiben somit für die klin. Nachfrage übrig:	**46** (40 G., 6 K.)	**3** (G.)	**19** (16 G., 3 K.)	**13** (11 G., 2 K.)	**12** (9 G., 3 K.)	**23** (18 G., 5 K.)	**7** (G.)	**13** (7 G., 6 K.)	**136** (111 G., 25 K.)
A. Bei d. im G. operierten, deren Zahl beträgt:	**40**	**3**	**16**	**11**	**9**	**18**	**7**	**7**	**111 = 81,6%**
ist kein Recidiv aufgetreten	37	3	15	11	8	17	7	7	105 = 94,6%
ist trotzdem ein Recidiv aufgetreten	3	—	—	—	1	1	—	—	5 = 4,5%
Exitus ist ohne Recidiv eingetreten	—	—	1	—	—	—	—	—	1 = 0,9%
B. Bei d. im K. operiert., deren Zahl beträgt:	**6**	—	**3**	**2**	**3**	**5**	—	**6**	**25 = 18,4%**
ist ein Recidiv aufgetret.	5	—	—	—	2	4	—	3	14 = 56%
ist bisher kein Recidiv aufgetreten	1 2 3/4 Jahre p. oper.	—	3 1 1/2, 2 u. 3 Jah. p. op.	2 2 1/2 u. 1 1/4 Jah. p. op.	1 2 Jahre p. op.	1 2 Jahre p. op.	—	3 3/4, 1 3/4 und 2 1/2 Jahre p. oper.	11 = 44%
Summa:	**46**	**3**	**19**	**13**	**12**	**23**	**7**	**13**	**136**

Interessant ist nun, daß sämtliche im Gesunden operierten Fälle recidivfrei und am Leben (abgesehen von einem, der ohne Recidiv starb) blieben bis auf 5 Patienten (= 4,5 Proz.), die trotzdem ein Recidiv bekamen. Es müssen dies discontinuierliche, regionäre Recidive, oder besser „autochthone Regionärtumoren" gewesen sein, da im Gesunden operiert war. Die Möglichkeit eines „autochthonen Regionärtumors" (regionären Recidivs) beträgt also beim Hautcarcinom 4,5 Proz., ist demnach sehr gering. Es ist klar, daß diese Zahlen nur eine vorläufige Mitteilung sind und noch insofern eine Änderung erfahren werden, als bei weiterer Beobachtung der Patienten im einen oder anderen Falle doch noch ein Recidiv auftreten kann; dasselbe gilt für die Fälle, wo im Kranken operiert war und nach 1—3 Jahren noch kein Recidiv sich eingestellt hatte. Alle diese Fälle müssen eben klinisch genau weiter beobachtet werden, und ich werde in einigen Jahren einen Nachtrag bringen.

Zusammenfassend können wir also sagen, daß von 136 an Gesichtskrebs operierten Patienten 105 recidivfrei und am Leben blieben, das sind 77,2 Prozent. Diese Zahl ist für den Chirurgen deshalb interessant, weil sie nur um weniges zurückbleibt hinter der Zahl der Fälle, die überhaupt im Gesunden operiert wurden = 81,6 Proz. Der Unterschied von 4,4 Proz. wird repräsentiert durch regionäre Recidive (außerdem ein Todesfall). Bei anderen Carcinomen, wie z. B. denen der Zunge, Mundschleimhaut, vor allem aber des Magens, Darms usw. ist die Zahl der Recidive natürlich viel größer, weil der Eingriff schwerer und damit die Gefahr des Exitus an den Folgen der Operation höher ist. Wenn ich z. B. die entsprechenden Zahlen aus meiner früheren Arbeit über das Magencarcinom zum Vergleich heranziehe, so ist der Unterschied nicht unerheblich:

Von 136 Gesichtscarc. wurden 111 im Gesunden operiert = 81,6 Proz.
„ 63 Magencarc. „ 43 „ „ „ = 68,2 „

Von 111 i. Gesund. operiert. Gesichtscarc. starb. 1 a. d. Folgen d. Operation = 0,9 Proz.
„ 43 „ „ „ Magencarc. „ 11 „ „ „ d. Operation = 25,4 Proz.

II. Carcinome der Haut (excl. Gesicht).

Im ganzen wurden 253 Hautkrebse untersucht, darunter 235 = 92,8 Proz. des Gesichts. Dieser hohe Prozentsatz beim Hautkrebs für das Gesicht macht die Annahme einer embryonalen Anlage der Carcinome noch wahrscheinlicher. Gerade im Gesicht ist im Fötal-

leben durch Spaltenschluß, Anlage der Haare und Hautdrüsen und Entwicklung der äußeren Sinnesorgane genügend Gelegenheit gegeben für Zellisolierungen. Bei v. Winiwarter ist der Prozentsatz der Gesichtskrebse unter den Hautkrebsen noch höher:

	bei v. Winiwarter kommen auf 193 Hautkrebse	bei Borrmann kommen auf 253 Hautkrebse
Carc. des Gesichts	181 = 93,7 Proz.	235 = 92,8 Proz.
„ „ behaarten Kopfes	0	3 = 1,2 „
„ „ Rumpfes	3 = 1,6 „	8 = 3,1 „
„ der Extremitäten	9 = 4,6 „	7 = 2,8 „
	193 = 100 Proz.	253 = 100 Proz.

Aus dieser Zusammenstellung folgt weiterhin, daß von allen Hautcarcinomen die des behaarten Kopfes die seltensten sind.

Geschlecht.

	v. Winiwarter		Borrmann		Summa	
	M.	W.	M.	W.	M.	W.
behaarter Kopf	0	0	1	2	1	2
Rumpf	1	2	5	3	6	5
Extremitäten	5	4	4	3	9	7
	6	6	10 =	8 =		
	= 50%	= 50%	55,6 %	44,4 %	16	14

Das Geschlecht für sämtliche Hautcarcinome (auch die des Gesichts) berechnet ergibt:

bei v. Winiwarter komm. auf 193 Hautcarc. 145 Männer = 75,2 Proz.
und 48 Frauen = 24,8 „
„ Borrmann „ „ 253 Hautcarc. 141 Männer = 55,7 „
und 112 Frauen = 44,3 „

Diese Zahlen entsprechen für meine Fälle genau, für die v. Winiwarters fast genau den für beide Geschlechter beim Gesichtscarcinom allein gefundenen (vergl. S. 484).

Alter.

Das Durchschnittsalter in meinen 3 Fällen von Kopfcarcinom beträgt 50,3 Jahre
„ „ „ 8 „ „ Rumpfcarcinom beträgt 56,2 Jahre

Das Durchschnittsalter in meinen 7 Fällen von Extremitätencarcinom beträgt 44 Jahre

Für die letzte Gruppe liegt das Durchschnittsalter besonders tief, was erklärt wird durch die drei jugendlichen Patienten von 16, 17 und 17 Jahren.

Somit fällt auch das Durchschnittsalter, was wir für die Gesichtscarcinome allein mit 61,4 Jahren (vergl. S. 487) berechnet hatten, auf 53 Jahre, wenn wir es berechnen auf sämtliche 253 Fälle von Hautcarcinomen.

Zeitdauer des Bestehens.

	Kopf	Rumpf	Extremitäten	Summa	
im erst. Jahr d. Erkrankung	0	2	3	5 = 31,25 %	
„ zweit. „ „ „	0	1	0	1 = 6,25 %	7 = 43,75 %
„ dritt. „ „ „	0	0	1	1 = 6,25 %	
in spät. Zeit d. Erkrankung	3	4	2	9 = 56,25 %	
	3	7	6	16 = 100 %	
		1 mal Zeit n. angeg.	1 mal Zeit n. angegeben.		

Es fällt also auf, daß beim Hautcarcinom des übrigen Körpers im Gegensatz zum Gesichtscarcinom die Patienten viel später zur Operation kommen aus naheliegenden Gründen (der Tumor belästigt die Patienten nicht in so hohem Maße und die kosmetischen Rücksichten spielen ebenfalls keine Rolle).

Beim Gesichtscarcinom wurden in den ersten 3 Jahren operiert 78,2 Proz. später nur 21,7 „

„ Hautcarcinom des übrigen Körpers wurden in den ersten 3 Jahren operiert 43,75 Proz. und später noch 56,25 Proz.

Größe und histologische Diagnose:

Über die Größe ist nicht viel zu sagen; von den 18 Carcinomen des behaarten Kopfes, Rumpfes und der Extremitäten war nur eins kleiner als 1 cm (7 : 7 mm, C. vom Handrücken), eins vom Kopf war 1 : 1 cm groß, während alle übrigen einen größeren Durchmesser zeigten als 1 cm. Wir können also zusammenfassend sagen, daß die Patienten mit Gesichtscarcinom einmal früher zur Operation kommen, als die mit Hautcarcinom des übrigen Körpers und daß dementsprechend die letzteren — wenn sie operiert werden — auch eine größere Ausdehnung haben als die Gesichtscarcinome.

Bezüglich der histologischen Diagnose verhalten sich die Hautcarcinome (exkl. die des Gesichts) folgendermaßen:

	behaarter Kopf	Rumpf	Extremitäten	Summa	Gesichtscarcinom (früh. Tabelle von Seite 497) Proz		Sämtl. Hautcarcinome incl. die des Gesichts Proz.	
Coriumcarcinom	2	4	1	7	82 = 34,9		89 = 35,1	
Plattenepithelkrebs ohne Horn	—	1	2	3	24 = 10,2		27 = 10,6	
„ mit wenig „	—		—	— 10	26 = 11	149 = 63,4	26 = 10,2	159 = 62,8
„ „ viel Horn	1	3	3	7	99 42,2		106 = 41,8	
Combination beider	—	—	—	—	2 = 0,8		2 = 0,79	
Epithelcyste mit Carc.	—	—	1	1	2 = 0,8		3 = 1,18	
	3	8	7	18	235 = 100		253 = 100	

Durch das Hinzukommen der übrigen Hautcarcinome zu denen des Gesichts werden die Prozentsätze nur wenig verändert, wie aus der Tabelle zu ersehen ist.

Multiplicität.

In den 18 Fällen von Carcinom des Kopfes, Rumpfes und der Extremitäten war kein einziges Mal weder lokale noch getrennte Multiplicität vorhanden.

Operationsresultate.

Von den 18 Hautcarcinomen (also die Gesichtscarcinome exkl.) konnten bei einem nicht sämtliche Randpartien untersucht werden, da nur die Hälfte des Tumors geschickt war. Von den übrigen 17 Fällen wurden 14 = 82,4 Proz. im Gesunden und 3 = 17,6 Proz. im Kranken operiert. Diese Prozentsätze sind fast gleich den für das Gesichtscarcinom berechneten (81,3 und 18,7 Proz. pag. 504), so daß also diese Zahlen Gültigkeit haben für das Hautcarcinom im allgemeinen. Von den 17 Fällen scheiden 9 aus, bei denen die Anfrage entweder unbeantwortet blieb oder überhaupt noch gar nicht angefragt wurde. Somit bleiben 8 Fälle, 6 im Gesunden (= 75 Proz.) und 2 (= 25 Proz.) im Kranken operierte, die klinisch weiter beobachtet wurden. Die 6 ersten blieben sämtlich (= 100 Proz.) ohne Recidiv, während bei den 2 im Kranken operierten einmal nach 7 Monaten ein Recidiv auftrat, das andere Mal, 8 Monate p. oper., von einem solchen noch nichts zu bemerken war.

Ich will noch kurz die hierhergehörigen Zahlen anführen für sämtliche Hautkrebse, also für die der Gesichts- und der übrigen Köperregionen zusammengenommen.

Es wurden im ganzen histologisch verarbeitet 253 Hautcarcinome, davon 235 des Gesichts und 18 der übrigen Haut (behaarter Kopf 3, Rumpf 8, Extremitäten 7). Da in 7 Fällen nur ein Teil des Tumor geschickt war, konnten nur 246 Carcinome an sämtlichen Randpartien daraufhin untersucht werden, ob im Gesunden oder im Kranken operiert war.

Es waren im Gesunden operiert 200 Fälle = 81,3 Proz.
„ „ „ Kranken „ 46 „ = 18,7 „

Da klinische Notizen über den weiteren Verlauf nicht zu erhalten waren, resp. noch nicht angefragt werden konnte wegen zu kurzer Zeit nach der Operation, müssen 102 Fälle ausscheiden; damit bleiben 144 einwandsfreie Fälle, bei denen sowohl histologische Untersuchungsbefunde als klinische Weiterbeobachtungen vorliegen.

Von diesen 144 Fällen waren im Gesunden operiert 117 = 81,2 Proz.
„ „ 144 „ „ „ Kranken „ 27 = 18,8 „

A. Bei den 117 im Gesunden operierten Fällen
ist kein Recidiv aufgetreten 111 mal = 94,8 Proz.
„ trotzdem ein „ „ 5 „ = 4,3 „
„ Exitus eingetreten ohne Recidiv 1 „ = 0,8 „

B. Bei den 27 im Kranken operierten Fällen
ist ein Recidiv aufgetreten 15 mal = 55,5 Proz.
„ bisher (1—3 Jahre p. oper.) kein Recidiv aufgetreten 12 mal = 44,5 Proz.

Das meiste Interesse für den Chirurgen müssen die Zahlen beanspruchen, wie oft überhaupt beim Hautkrebs im Gesunden, resp. im Kranken operiert wurde, wie oft ein Recidiv, vielmehr ein „autochthoner Regionärtumor“ auftrat, obwohl im Gesunden operiert war, und wieviele Patienten recidivfrei und am Leben blieben.

Über die Carcinome der Pflasterschleimhäute will ich keine zusammenfassenden Resultate aufstellen, verweise vielmehr auf das pag. 474—482 bei den einzelnen Gruppen Gesagte. Da ich nur solche der Zunge, Mundschleimhaut und äußeren Genitalien untersucht habe, lohnt es sich nicht, noch einmal im Zusammenhang über diese drei Gruppen zu referieren.

Somit schließe ich meine Auseinandersetzungen und möchte noch einmal auf die Vorzüge meines Materials hinweisen, durch die meine statistischen und casuistischen Zusammenstellungen besonderen Wert

haben gegenüber anderen Statistiken. Zunächst ist das Material mit 290 Fällen nicht gerade klein zu nennen, auch ist der Umstand, daß es im Verlauf der Jahre 1901—1904 gesammelt wurde, für die Frage der Operationsresultate nicht unwichtig, da die Zahlen uns einen Überblick gewähren über die Erfolge moderner chirurgischer Technik. Als weiteren Vorteil hebe ich hervor, daß das Material aus den verschiedensten Quellen stammt, einmal aus vielen Städten Deutschlands, dann sowohl aus Universitätskliniken, Polikliniken und chirurgischen Abteilungen größerer Krankenhäuser, wie auch aus der Praxis von Ärzten und chirurgischen Spezialärzten. Ich erhielt das Material aus 42 Städten, die hier kurz genannt sein mögen: Aachen, Alfeld, Arolsen, Barmen, Bitsch (Lothringen), Bochum, Braunschweig, Bremen, Bremerhaven, Breslau, Cassel, Celle, Coblenz, Dechsel, Dortmund, Fulda, Göttingen, Greifswald, Hagen i. W., Hamburg, Hameln, Hanau, Hannover, Hildesheim, Köln, Laasphe, Landsberg a. W., Leer, Leipzig, Lüneburg, Magdeburg, Marburg a. L., Melle i. H., M. Gladbach, Nenndorf, Nienburg a. W., Oberhausen, Osnabrück, Rostock, Stade, Verden (Aller), Wenzen. Meiner Statistik haftet also weder der Mangel an, daß das Material nur aus einer bestimmten Gegend noch

Nr.	Operiert und eingeschickt von	Datum	Geschlecht	Alter	Sitz des Tumors	Größe	Histol. Diagnose
1	Dr. Brohl-Köln	2. 7. 01	männl.	69	l. Schläfe	6 kleinste Horn von 1 – 3 mm Größe	Plattenepithelkrebs ohne
2	Dr. v. Bardeleben-Bochum	2. 7. 01	„	68	Zunge	1 : 1½ cm	Pl.-Ep.-Kr. m. v. Horn
3	San. Krabbel-Aachen	3. 7. 01	weibl.	80	Stirn	5 : 5 mm	Pl.-Ep.-Kr. m. v. Horn
4	San. Methner-Breslau	5. 7. 01	männl.	30	Unterlippe	1,3 : 1,3 cm	Pl.-Ep.-Kr. m. v. Horn
5	Geh. R. Heusner-Barmen	6. 7. 01	weibl.	77	l. große Labie	2,5 : 1,5 cm	Pl.-Ep.-Kr. m. v. Horn
6	Prof. Franke-Braunschweig	8. 7. 01	männl.	70	Unterlippe	1,5 : 1,5 cm	Pl.-Ep.-Kr. m. v. Horn
7	San. Krabbel-Aachen	10. 7. 01	„	63	Tonsillengegd.	2 : 2 cm	Pl.-Ep.-Kr. m. v. Horn
8	Prof. Löbker-Bochum	10. 7. 01	„	54	Unterlippe	2 : 1 cm	Pl.-Ep.-Kr. m. v. Horn
9	Geh. San. Schneider-Fulda	10. 7. 01	„	77	Stirn	2½ : 2 cm	Plattenepithelkrebs ohne Horn.

aus einer bestimmten Bevölkerungsschicht (z. B. klinisches Material) stammt, sondern das Material ist derart gemischt, daß es möglichst allgemeine Verhältnisse wiedergibt.

Zum erstenmal sind genau berücksichtigt und statistisch zusammengestellt die mikroskopisch gemessene Größe der Carcinome, ihre verschiedene histologische Diagnose, die Frage, ob im Gesunden oder im Kranken operiert war auf Grund histologischer Untersuchung der Randpartien und die Multiplicitätsfrage. Letztere konnte deshalb so eingehend studiert und verarbeitet werden, weil eine sehr große Zahl von Carcinomen eine so geringe Größe hatten, um die lokale Multiplicität erkennen zu lassen. Je länger das Material, das zu statistischen Verarbeitungen benutzt wird, zeitlich zurückliegt, desto größer sind die Carcinome, da heute früher operiert wird. Aus diesem Grunde sind auch die Erfolge heute viel besser als in früheren Jahren, was ein Vergleich meiner Zahlen mit denen früherer Statistiken klar und deutlich zeigt.

Ich versäume nicht, zum Schluß allen Herren Chirurgen, die mir durch Zusendung von Material ihre gütige Unterstützung haben zu teil werden lassen, nochmals meinen herzlichsten Dank auszusprechen.

Zeit des Bestehens	Aetiologie	Erfolg der Operation	Im Gesunden operiert	Im Krank. operiert	Besondere Bemerkungen.
ca. 1 Jahr	unbekannt	kein Recidiv	ja	—	Am 15. 11. 98, also vor 3 Jahren, Exstirpation eines großen ulcerierten Carcin. d. r. Schläfe. Kein Recidiv.
3 Monate	unbekannt	kein Recidiv	ja	—	
3 Wochen	unbekannt	kein Recidiv	ja	—	
3 Jahre	kein Pfeifenraucher, keine Verletzung	unbekannt	ja	—	
2 Jahre	unbekannt	am 19. 6. 02 Recidiv operiert. Am 21. 10. 02 zweites Recidiv	—	ja	
6 bis 7 Wochen	starker Pfeifenraucher	kein Recidiv	ja	—	Aus einer kleinen Warze entstanden, die vor 6—7 Wochen „abfiel".
4 Tage (!)	schlechte Zähne	am 2. Mai 1902 Recidiv operiert	—	ja	
10 Jahre	starker Pfeifenraucher	kein Recidiv	ja	—	Seit 2 Jahren schnelleres Wachstum.
7 Jahre	unbekannt	I. Recidiv Sept. 01 II. „ 21. 9. 02 der Leiche entnommen.	—	ja	Das I. Recidiv cf. Nr. 37, das II. Rediv cf. Nr. 142, letzteres wurde nicht mehr operiert, da Pat. starb.

Nr.	Operiert und eingeschickt von	Datum	Geschlecht	Alter	Sitz des Tumors	Größe	Histol. Diagnose
10	San.-R. Krabbel-Aachen	17. 7. 01	männl.	74	Unterlippe	1 : 1 cm	Pl.-Ep.-Kr.m.v.Horn
11	Dr. Brohl-Köln	18. 7. 01	„	50	l. unteres Augenlid	7 : 5 mm	Coriumcarcinom
12	Dr. Brohl-Köln	18. 7. 01	„	69	Unterlippe	6 : 4 mm 1 : 1 mm 2 : 2 mm	Pl.-Ep.-Kr. ohne Horn „ „ „ „ „ „ „ „ „ „
13	San.-R. Timme-Coblenz	18. 7. 01	weibl.	58	r. Nasenseite	4 : 4 mm	Pl.-Ep.-Kr. m. v. Horn
14	Dr. Pelz-Osnabrück	19. 7. 01	männl.	55	Unterlippe	1,5 : 1,5 cm	Pl.-Ep.-Kr.m v.Horn
15	Prof. Löbker-Bochum	19. 7. 01	weibl.	70	Nasenspitze	5 : 3 mm	Coriumcarcinom (Scirrhus)
16	Geh. Bardenheuer-Köln	24. 7. 01	männl.	77	l. Augen-Nasenwinkel	5 : 5 mm	Pl.-Ep.-Kr.m. v.Horn daneben mehrere kleinste ohne Horn
17	Prof. Müller-Aachen	2. 8. 01	„	52	Unterschenkel	—	Pl.-Ep.-Kr.m. v.Horn
18	Prof. Löbker-Bochum	2. 8. 01	„	63	Unterlippe	1 : 1 cm	Pl.-Ep.-Kr. m. v. Horn
19	San.-R. Krabbel-Aachen	3. 8. 01	„	58	Unterlippe	1,2 : 1,2 cm	Pl.-Ep.-Kr. m. v.Horn
20	Geh. Schneider-Fulda	4. 8. 01	„	48	r. Stirnseite	1,0 : 0,5 cm	Coriumcarcinom (Scirrhus
21	Prof. Kümmell-Hamburg.	6. 8. 01	„	64	r. Wange	1,2 : 1,2 cm	Coriumcarcinom
22	Dr. Kredel-Hannover	9. 8. 01	„	70	r. Wange	12 : 8 mm	Coriumcarcinom
23	Dr. Boegel-Hannover	13. 8. 01	weibl.	68	l. äußerer Augenwinkel	8 : 5 mm	Coriumcarcinom
24	Dr. v. Bardeleben-Bochum	14. 8. 01	männl.	48	Unterlippe	1,3 : 1,3 cm	Pl.-Ep.-Kr.m. v Horn
25	Dr. Urban-Hamburg	16. 8. 01	weibl.	69	Clitoris	1,5 : 1,5 cm	Pl.-Ep.-Kr.m. v.Horn
26	San.-R. Gerstein-Dortmund	27. 8. 01	männl.	66	Unterlippe	1,0 : 0,5 cm	Pl..Ep.-Kr. m. v.Horn
27	Dr. Pelz-Osnabrück	28. 8. 01	männl.	42	Unterlippe	1,5 : 1,5 cm	Pl.-Ep.-Kr. m. v.Horn
28	Geh. Schaberg-Hagen	29. 8. 01	„	39	„	1,2 : 1,2 cm	Pl.-Ep.-Kr. m. v.Horn
29	Geh. Schneider-Fulda	4. 9. 01	„	70	„	1,3 : 1,3 cm	Pl.-Ep.-Kr.ohne Horn
30	Prof. Friedrich-Leipz.	13. 9. 01	weibl.	71	Nase	3 : 2 cm	Pl.-Ep.-Kr. m v.Horn
31	Dr. Pelz-Osnabrück	16. 9. 01	männl.	63	Unterlippe	1,3 : 1,0 cm	Pl.-Ep.-Kr.m.v.Horn

it des ebens	Aetiologie	Erfolg der Operation	Im Gesunden operiert	Im Krank. operiert	Besondere Bemerkungen.
Jahre	Pfeifenraucher	kein Recidiv	ja	—	Seit 10 Jahren ein kleines „Bläschen", das seit 2 Monaten schneller wuchs.
Jahr	Druck einer schlechtsitzend. Brille	kein Recidiv	ja	—	
id. seit Jahr	Pfeifenraucher	kein Recidiv	ja	—	
Wochen	unbekannt	kein Recidiv	ja	—	
id. seit ahren	Pfeifenraucher	angeblich recidivfrei gestorben	—	ja	
id. seit Jahr	unbekannt	kein Recidiv	ja	—	
Wochen	unbekannt	kein Recidiv	ja	—	Vor einiger Zeit Entfernung des ganzen rechten Ohres wegen Carcinom.
t vielen Jahren Ulcus uris, in letzter Zeit ntwicklung d. Carc.		unbekannt	nur die Hälfte des Tumors eingeschickt		
Monate	unbekannt	bis zum 27. 5. 04 kein Recidiv	—	ja	Nov. 1903 Exstirpation eines Carcinoms der anderen Lippenhälfte.
Jahre	Pfeifenraucher	unbekannt	ja	—	Seit 3 Jahren Warze, im letzten Halbjahr stärkeres Wachstum.
Jahre	unbekannt	am 14. 10. 02 ein Recidiv operiert	—	ja	cf. Nr. 147.
itmehr. ahren"	unbekannt	unbekannt	ja	—	Vor 1 Jahr Carcinom d. l. Nasenflügels operiert.
/4 Jahr	unbekannt	kein Recidiv	ja	—	
eid. seit Jahren	unbekannt	kein Recidiv	ja	—	
/4 Jahr	unbekannt	kein Recidiv	ja	—	
Monate	unbekannt	unbekannt	ja	—	
it läng. Zeit	Pfeifenrauch.	kein Recidiv	ja	—	
1 Jahr	unbekannt	kein Recidiv	ja	—	
/4 Jahr	Rhagaden	„ „	ja	—	
„einige onate"	unbek., „kein Raucher"	I. Recidiv Dez. 01 II. Recidiv Febr. 02	—	ja	cf. Nr. 56 und 82.
Recidiv it 1 Jahr	unbekannt	kein Recidiv	—	ja	
1 Jahr	„	kein Recidiv	ja	—	

Nr.	Operiert und eingeschickt von:	Datum	Geschlecht	Alter	Sitz des Tumors	Größe	Histol. Diagnose
32	Prof. Kümmell-Hamburg	17. 9. 01	weibl.	56	Bod. d. Mundhöhle	2 : 2 cm	Pl.-Ep.-Kr. m. v. Ho
33	Prof. Friedrich-Leipz.	18. 9. 01	männl.	78	Handrücken	7 : 7 mm	Pl.-Ep.-Kr. m. v. Ho
34	„ „ „	18. 9. 01	„	65	Unterlippe	1,0 : 1,0 cm	Pl.-Ep.-Kr. m. v. Ho
35	„ „ „	19. 9. 01	weibl.	33	Wange	3,5 : 2 cm	Coriumcarcinom
36	„ „ „	24. 9. 01	männl.	55	Unterlippe	2,0 : 1,0 cm	Pl.-Ep.-Kr. m. v. Ho
37	Geh. Schneider-Fulda	1. 10. 01	„	77	Stirn	3,0 : 2,0 cm	Pl.-Ep.-Kr. ohn Ho
38	Prof. Schlange-Hannover	3. 10. 01	weibl.	53	Nasenrücken	3 : 3 mm	Coriumcarcinom
39	Dr. Heigl-Coblenz	6. 10. 01	männl.	56	Zungenrücken u. w. Gaumen	2 : 1 cm	Pl.-Ep.-Kr. m. viel Hor
40	San.-Rat Krabbel-Aachen	22. 10. 01	weibl.	66	Stirn	3 : 3 mm	Pl.-Ep.-Kr. m. v. Ho
41	Dr. Urban-Hamburg	23. 10. 01	männl.	61	Unterlippe	1 : 1 cm	Pl.-Ep.-Kr. m. v. Ho
42	„ „ „	23. 10. 01	weibl.	43	l. kl. Labie	1,5 : 1,5 cm	Pl.-Ep.-Kr. m. v. Ho
43	Geh. Schaberg-Hagen i. W.	24. 10. 01	weibl.	59	l. Nasolabialfalte	1 : 1 cm	Coriumcarcinom
44	Geh. R. Bardenheuer-Köln	24. 10. 01	männl.	63	r. inn. Augenwinkel	7 : 4 mm	„
45	Prof. Friedrich-Leipz.	28. 10. 01	„	70	r. Nasolabialfalte	6 : 4 mm	Mehrere kl. Pl.-Ep. Kr. o. Horn, m ein confluiert
46	„ „ „	28. 10. 01	„	59	l. Wange	2 : 1 cm	Coriumcarcinom
47	Dr. Brohl-Köln	30. 10. 01	„	59	Unterlippe	1,5 : 1,5 cm	Pl.-Ep.-Kr. m. v. Ho
48	Prof. Franke-Braunschweig	9. 11. 01	weibl.	59	l. inn. Augenwinkel	1,5 : 1 cm	Coriumcarcinom m Drüsentypus
49	Geh. Bardenheuer-Köln	13. 11. 01	männl.	45	r. Wange	1,5 : 1 cm	8 kleinste Pl.-Ep. Krebse ohne Ho teilweise confluie daneben eine Wa
50					vor dem r. Ohr	1,5 : 1,5 cm	Pl.-Ep.-Kr. m. v. Ho
51	Dr. Boegel-Hannover	15. 11. 01	weibl.	53	Nasenrücken	6 kleinste Plattenepithelkrebse o Horn von 1/2—2 mm Größe. 2 Coriumcarcinome von 1,5 0,75 mm Durchmesser	
52					r. unt. Augenl.	1,5 : 1,5 mm	Pl.-Ep.-Kr. m. v. Ho
53	Dr. Martini - Hagen i. W.	20. 11. 01	männl.	77	Unterlippe	8 : 8 mm	Pl.-Ep.-Kr. m. v. Ho
54	Prof. Müller-Rostock	20. 11. 01	männl.	63	Unterlippe	3 : 2 cm	Pl.-Ep.-Kr. m. v. Ho

seit des stehens	Aetiologie	Erfolg der Operation	Im Gesunden operiert	Im Krank. operiert	Besondere Bemerkungen.
Wochen	cariöse Zähne	unbekannt	—	ja	
bekannt	aus ein. Warze entwickelt	unbekannt	ja	—	
"	unbekannt	unbekannt	ja	—	Neben dem Carcinom saß ein scharf-umschriebenes Fibrom von $^1/_2$ cm Durchmesser.
) Jahre	"	unbekannt	—	ja	
2 Jahre	"	unbekannt	ja	—	
kecidiv t 3 Mon.	—	II. Recidiv am 21. Sept. 02 der Leiche entnommen	—	ja	cf. Nr. 9 und Nr. 142.
1 Jahr	unbekannt	kein Recidiv	ja	—	Vor 2 Jahren wurde ein kleines Ulcus dicht unterhalb des jetzigen ausgekratzt. Kein Recidiv.
kecidiv t $^3/_4$ Jah.	—	Patient starb $^1/_2$ Jahr p. op. an Halsdrüsenmetastasen	—	ja	
er 1 Jahr	unbekannt	kein Recidiv	ja	—	
) Woch.	Schnitt mit dem Rasierm.	unbekannt	ja	—	
Wochen	vor 10 Jahren Stoß an die Geschlechtsteile	unbekannt	ja	—	
Jahre	unbekannt	kein Recidiv	ja	—	Der Tumor war 3 Jahre stationär, fing dann an schneller zu wachsen.
1 Jahr	"	unbekannt	ja	—	
Jahre	"	unbekannt	ja	—	
bekannt	"	unbekannt	nur die Hälfte geschickt		
kecidiv ch 4 Jah.	—	kein Recidiv	ja	—	
) Jahre	unbekannt	kein Recidiv	ja	—	Im letzten halben Jahre schnelleres Wachstum.
ie Jahre	"	kein Recidiv	ja	—	
" "	"	kein Recidiv	ja	—	
-5 Jahre	unbekannt	kein Recidiv	ja	—	
inige Wochen	unbekannt	kein Recidiv	ja	—	
-5 Mon.	unbekannt	nach 5 Monaten Recidiv operiert	—	ja	Im l. Mundwinkel ein 10 Pf.-Stück großes ulceriertes Carcinom (histol. untersucht!), das ebenfalls exstirpiert, aber nicht mitgeschickt wurde.
Jahre	dauernd. Ätzen einer kl. Warze	kein Recidiv	ja	—	

Nr.	Operiert und eingeschickt von:	Datum	Geschlecht	Alter	Sitz des Tumors	Größe	Histol. Diagn
55	Dr. Longard-Aachen	21. 11. 01	männl.	65	l. Nasenfalte	3 : 4 mm	Pl.-Ep.-Kr. m. v. H
56	Geh.-R. Schneider-Fulda	2. 12. 01	männl.	70	Unterlippe	1 : 1 cm	Pl.-Ep.-Kr. ohne H
57	Geh.-R. Bardenheuer-Köln	2. 12. 01	weibl.	60	l. Nasolabialfalte	2 getrennte je 3 mm Größe	Coriumcarcinome m
58	Dr. Longard-Aachen	3. 12. 01	weibl.	65	r. unt. Augenlid	5 : 3 mm	Pl.-Ep.-Kr. ohne H
59	Prof. Kolacjek-Bresl.	6. 12. 01	weibl.	59	r. Wange	7 : 7 mm	Coriumcarcinom
60	Dr. Schultze-Berge-Oberhausen	6. 12. 01	weibl.	71	l. Aug.-Nasenwinkel	1 : 1 cm	Pl.-Ep.-Kr. m. v. H
61	Prof. Friedrich-Leipz.	7. 12. 01	weibl.	75	l. Ohrmuschel	2,5 : 1,5 cm	Pl.-Ep. Kr. m. v. H
62	Dr. Boegel-Hannover	10. 12. 01	weibl.	48	r. u. Augenlid	3 : 3 mm	Beginnender Plat epithelkrebs. (Epi Auffaserung - Ri bert.) Daneben kleine Warze
63	San.-Rat Krabbel-Aachen	10. 12. 01	männl.	72	Unterlippe	1,5 : 1,5 cm	Pl.-Ep. Kr. m. v. H
64	Derselbe	18. 12. 01	weibl.	60	Oberlippe	2 : 1,5 cm	Coriumcarcinom
65					Unterlippe	1 : 1,2 cm	Coriumcarcinom, d neben noch ein r Coriumcarcinom 1 mm Durch
66	Dr. Longard-Aachen	19. 12. 01	männl.	35	Praeputium	1,5 : 1,5 cm	Pl.-Ep.-Kr. m. v. H
67	Geh.-Rat Schaberg-Hagen i. W.	26. 12. 01	männl.	57	Mundboden (sublingual)	nur zur Hälfte eingeschickt	Pl.-Ep.-Kr. m. v. H
68	Dr. Brohl-Köln	31. 12. 01	männl.	69	l. Wange	3 von einander getrennte Plat epithelkrebse mit viel Horn v 5, 3 und 3 mm Durchmesser	
69	Prof. Marwedel-Aach.	31. 12. 01	männl.	45	Unterlippe	1,5 : 1 cm	Pl.-Ep.-Kr. m. v. H daneben ein Tuberk knötchen

it des tehens	Aetiologie	Erfolg der Operation	Im Gesunden operiert	Im Krank. operiert	Besondere Bemerkungen
.Jahre Warze 4 Wochen elleres chstum	Kratzen an d. Warze	kein Recidiv	ja	—	
id. seit Monaten	—	Das 2. Recidiv op. Februar 1902.	—	ja	Primärtumor cf. Nr. 29. 2. Recidiv cf. Nr. 82.
ekannt	unbekannt	unbekannt	ja	—	
d. Jugend	unbekannt	kein Recidiv	ja	—	
Monate	unbekannt	bis 8. 6. 04 kein Recidiv	—	ja	
Jahr	Druck der Brille (?)	kein Recidiv	ja	—	
½ Jahr	unbekannt	Patientin gestorben	ja	—	Vor 1 Jahr schon ein kl. Carcinom der l. Ohrmuschel excidiert.
Wochen	unbekannt	kein Recidiv	ja	—	Derselbeu Patientin wurde 1 Jahr später (25. 9. 02) ein analoges kl. Carcinom von der Stirn excidiert. cf. Nr. 141.
Monate	unbekannt	Exitus an Erysipel	ja	—	
Monate	unbekannt	unbekannt	ja	—	
Monate	unbekannt	unbekannt	—	ja	
Wochen	im Anschluß an eine Phimosenoperat. aus der Narbe entstanden	unbekannt	ja	—	
Monate	unbekannt	Lymphdrüsenmetastasen. Exitus	nur zur Hälfte geschickt		
Wochen	unbekannt	kein Recidiv	ja	—	Vor 1¼ Jahren Excision eines großen Carcinoms der rechten Wange und der r. Ohrmuschel
Monate	Lupus faciei totalis ?	Recid. nach ¾ Jahr.	—	ja	Bericht vom 22. 9. 02: „Auf der Wange besteht ebenfalls ein anscheinend selbständiges Carcinom.“

Nr.	Operiert und eingeschickt von:	Datum	Geschlecht	Alter	Sitz des Tumors	Größe	Histol. Diagnose
70	Prof. von Büngner-Hanau	2. 1. 02	weibl.	79	Unterlippe	1,5 : 1,5 cm	Pl.-Ep.-Kr. m. v. Horn
71					Stirn	2,5 : 1,5 cm	Coriumcarcinom
72					l. Nasolabialfalte	1,2 : 0,8 cm	Pl.-Ep.-Kr. ohne Horn daneben noch ein 0,5 mm großes Coriumcarcinom
73	Geh.-Rat von Mikulicz-Breslau (Priv.-Klinik)	8. 1. 02	männl.	66	l. Wange	7 : 3 mm	Pl.-Ep.-Kr. ohne Horn
74	Geh.-R. Bardenheuer-Köln	18. 1. 02	männl.	64	Stirn	2,5 : 1,5 cm	Pl. Ep.-Kr. ohne Horn
75	Prof. Löbker-Bochum	18. 1. 02	weibl.	59	l. Aug.-Nasenwinkel	1 : 1 cm	Pl.-Ep.-Kr. ohne Horn
76					l. Augenbraue	½ : ½ cm	Pl.-Ep.-Kr. ohne Horn
77	San.-Rat Krabbel-Aachen	23. 1. 02	weibl.	65	Mundboden (sublingual)	2 : 2 cm	Pl.-Ep.-Kr. m. v. Horn
78	Chir. Klinik Marburg (Geh.-R. Küster)	24. 1. 02	männl.	77	Unterlippe	1,2 : 1,2 cm	Pl.-Ep.-Kr. m. v. Horn
79	Prof. Löbker-Bochum	29. 1. 02	männl.	46	Zungenrücken	1 : 1 cm	Pl.-Ep.-Kr. m. v. Horn
80	Prof. von Büngner-Hanau	31. 1. 02	weibl.	82	Regio infraorbitalis dext.	3 : 2 cm	Coriumcarcinom
81	San.-Rat Sendler-Magdeburg	7. 2. 02	weibl.	50	l. Inguinalbeuge	3 : 2 cm	Papillärer Pl.-Ep.-Kr. ohne Horn
82	Chir. Klinik Marburg (Geh.-R. Küster)	11. 2. 02	männl.	71	Unterlippe	0,5 : 0,5 cm	Pl.-Ep.-Kr. ohne Horn
83	Dr. Kredel-Hannover	11. 2. 02	männl.	40	vor dem r. Ohr	1,3 : 1 cm	Coriumcarcinom
84	Prof. Müller-Rostock	14. 2. 02	weibl.	62	l. Schläfe	3 von einander unabhängige Coriumcarcinome von der Größe 6 : 6, 5 : 5, 2 : 2 mm	
85	Geh.-Rat Schneider-Fulda	14. 2. 02	weibl.	55	r. Aug.-Nasenwinkel	1,0 : 0,6 cm	Coriumcarcinom
86	Dr. Pelz-Osnabrück	22. 2. 02	männl.	56	r. Aug.-Nasenwinkel	7 : 7 mm	Coriumcarcinom
87	San.-Rat Krabbel-Aachen	27. 2. 02	männl.	50	Unterlippe	5 : 5 mm	Pl.-Ep.-Kr. m. v. Horn
88	Dr. Hadlich-Cassel	27. 2. 02	männl.		l. Ohrmuschel	5 : 5 mm	Pl.-Ep.-Kr. m. v. Horn
89				64	l. Wange	5 : 5 mm	Pl.-Ep.-Kr. ohne Horn
90					Nasenrücken	2 kleine Pl.-Ep.-Kr. m. wenig Horn, jedes 5 : 5 mm groß	
91	Chir. Poliklinik Bresl. (Geh. v. Mikulicz)	4. 3. 02	weibl.	58	l. inn. Augenwinkel	2 Coriumcarcinome dicht nebeneinander von 1 : 1 cm Größe	
92	San.-Rat Krabbel-Aachen	5. 3. 02	männl.	62	l. Schläfe	3 Coriumcarcinome dicht nebeneinander von der Größe 1 : 1, ½ : ½, ½ : ½ cm	

des ehens	Aetiologie	Erfolg der Operation	Im Gesunden operiert	Im Krank. operiert	Besondere Bemerkungen.
onate		kein Recidiv	ja	—	
ahre	viele seborrhoisch. Stellen u. Warz. im Gesicht	kein Recidiv bis zum 13. 5. 04	—	ja	
ahre			—	ja	
Jahre	unbekannt	kein Recidiv	ja	—	Seit 6 Wochen schnelleres Wachstum.
ekannt	unbekannt	unbekannt	ja	—	
id. seit Jahr	—	kein Recidiv	ja	—	
Wochen	unbekannt	kein Recidiv	ja	—	
Wochen	cariöse Zähne	Patientin gestorben	ja		
Jahre	unbekannt	kein Recidiv	ja	—	
Jahre	„	Pat. starb 10 Tage p. oper. an Pneumonie	—	ja	
Jahre	„	nur die Hälfte geschickt	—	—	
½ Jahr	Hautwarze, die abgekniff. wurde	kein Localrecidiv. Am 21.5.02 Exstirpat. eines Drüsenrecidivs	ja	—	
Recidiv 3 Mon.	—	starb einige Tage post oper.; Section im pathol. Inst. Marburg	ja	—	Der primäre Tumor und das I. Recidiv waren in Fulda operiert. cf. Nr. 29 u. 56.
Jahre	unbekannt	kein Recidiv	ja	—	
Jahre	„	unbekannt	ja	—	
Monate	„	II. Recidiv operiert am 21. 6. 03	—	ja	cf. Nr. 201. Das I. Recidiv wurde am 11. 8. 02 oper., ab. nicht eingeschickt.
bekannt	unbekannt	kein Recidiv	ja	—	
Jahre	stark. Pfeifenraucher	„ „	ja	—	
Jahre	unbekannt	„ „	ja	—	
hrlange	aus Warzen entw., d. m. Höllenst. oft geätzt wurd.	„ „	ja	—	
hrlange		„ „	ja	—	
5 Jahre, t 6 Jahr. wachsen	unbekannt	unbekaunt	ja	—	
½ Jahre	„	kein Recidiv. Pat. starb an Herzlähmung	ja	—	

Nr.	Operiert und eingeschickt von:	Datum	Geschlecht	Alter	Sitz des Tumors	Größe	Histol. Diagnose
93	Prof. Friedrich-Leipz.	11. 3. 02	männl.	42	Unterlippe	0,8 : 0,5 cm	Pl.-Ep.-Kr. m. v. H
94	Prof. Löbker-Bochum	12. 3. 02	männl.	63	Unterlippe	1,5 : 1,5 cm	Pl.-Ep.-Kr. m. v. H
95	Dr. Brohl-Köln	12. 3. 02	männl.	49	Scrotum	5 : 4 cm	Papillärer Pl.-Ep.-K mit viel Horn
96	Derselbe	12. 3. 02	weibl.	38	Vulva	2 : 2 cm	Pl. Ep.-Kr. ohne H
97	Dr. Bardenheuer-Bochum	20. 3. 02	weibl.	39	Clitoris	3 : 2 cm	Papillärer Pl.-Ep.-K mit viel Horn
98	Prof. Löbker-Bochum	25. 3. 02	männl.	64	Nasenflügel	6 : 3 mm	Coriumcarcinom
99	San.-Rat Krabbel-Aachen	27. 3. 02	männl.	79	Unterlippe	1 : 1 cm	Pl.-Ep.-Kr. m. v. H Pl.-Ep.-Kr. m. v. H
100	Dr. Krahn-Landsberg-a. W.	7. 4. 02	männl.	53	Unterlippe	1 : 1 cm	Coriumcarcinom
101	Dr. Wigand-Marburg	17. 4. 02	männl.	60	vor dem l. Ohr	5 : 3 mm	„
102	Prof. von Büngner-Hanau	22. 4. 02	männl.	64	Unterlippe	2 : 2 cm	gestielter papillä Pl.-Ep.-Kr. m. v. H
103	San.-Rat Krabbel-Aachen	24. 4. 02	männl.	60	l. Zungenrand	3 : 2½ cm	Pl.-Ep.-Kr. m. v. H
104	Prof. Müller-Rostock	1. 5. 02	männl.	54	Unterlippe	7 : 5 mm	Pl.-Ep.-Kr. m. v. H
105	Prof. Müller-Rostock	3. 5. 02	„	51	Stirn	7 : 4 mm	2 voneinander g trennte Corium
106	Dr. Brohl-Köln	8. 5 02	„	32	r. Ohr	3 : 2 cm	Pl.-Ep.-Kr. m. v. H
107	Dr. Boegel-Hannover	12. 5. 02	weibl.	73	r. Oberschenk.	1,8 : 1 cm	Pl.-Ep.-Kr. ohne H
108	Derselbe	15. 5. 02	weibl.	45	r. Nasenflügel	3 : 2 mm	Coriumcarcinom
109	Dr. Heigl-Coblenz	21. 5. 02	männl.	44	Unterlippe	4 mm großer am Rande eines	Pl.-Ep.-Kr. m. v. H 5 mm großen U
110	Derselbe	21. 5. 02	männl.	80	Unterlippe	1 : 0,5 cm	Pl.-Ep.-Kr. m. v. H
111	Prof. Müller-Rostock	22. 5. 02	weibl.	59	l. Augen-Nasenwinkel	7 : 7 mm	Coriumcarcinom
112	Prof. Kolaczek-Breslau	30. 5. 02	weibl.	59	Nasenrücken	5 : 5 mm	Coriumcarcinom
113	Med.-R. Guder-Laasphe	3. 6. 02	weibl.	64	Unterlippe	1,5 : 1 cm	Pl.-Ep.-Kr. m. v. H
114	Prof. Kolaczek-Breslau	4. 6. 02	männl.	58	Unterlippe	1 : 1 cm	Pl.-Ep.-Kr. m. v. H
115	Dr. Borchardt-Dechsel	7. 6. 62	männl.	57	Nasenrücken	2 : 2 mm	Pl.-Ep.-Kr. m. v. H
116	Dr. Martini-Hagen	7. 6. 02	weibl.	52	unterhalb des l. Augenlides	2 : 3 mm	Coriumcarcinom
117	Chir. Poliklinik Breslau, Geh.-R. v. Mikulicz	15. 6. 02	weibl.	68	l. Wange	3 : 3 mm	Pl.-Ep.-Kr. ohne H

eit des stehens	Aetiologie	Erfolg der Operation	Im Gesunden operiert	Im Krank. operiert	Besondere Bemerkungen
bekannt	unbekannt	kein Recidiv	ja	—	
Jahre, te Zeit nelleres chstum	„	unbekannt	ja	—	
Jahre	aus ein. Warze entwickelt	kein Recidiv	ja	—	
Jahre	unbekannt	Recidiv operiert am 25. 3. 03	—	ja	cf. Nr. 177.
Jahr	„	nach 1 Jahr Drüsenmetastasen in der Leistengegend	ja	—	
Jahre	„	unbekannt	ja	—	
Jahr	stark. Raucher	Recidiv operiert am 17. 6. 03	ja	—	Obwohl im Gesunden operiert wurde, wurde am 17. 6. 03 ein Recidiv operiert. cf. Nr. 200.
Jahre	Pfeifenrauch.	kein Recidiv	ja	—	
bekannt	unbekannt	kein Recidiv	ja	—	
Jahre	,	kein Recidiv	ja	—	
Monate	stark. Raucher	Patient ist gestorben	—	ja	
vielen ahren	Pfeifenrauch.	kein Recidiv	ja	—	
Jahr	unbekannt	kein Recidiv	ja	—	
Jahre	unbekannt	Recidiv (inoperabel) nach 3 Monaten	—	ja	
Jahr	unbekannt	kein Recidiv	ja	—	
Jahr	häuf. Ätzung einer sehr kleinen Warze	kein Recidiv	ja	—	
Monate	unbekannt	kein Recidiv	ja	—	
dliv. n. Jahren	unbekannt	kein Recidiv	ja	—	
Jahre	unbekannt	kein Recidiv	ja	—	
Jahr	unbekannt	kein Recidiv	ja	—	
bekannt	unbekannt	Pat. starb März 1903; bis dahin kein Recid.	—	ja	
Jahre	unbekannt	kein Recidiv	ja	—	
Jahr	unbekannt	kein Recidiv	ja	—	vor 14 Tagen Excision eines wallnußgroßen ulcerierten Hautcarcinoms d. l. Wange, das 2 Jahre bestand. hatte.
Jahre	unbekannt	kein Recidiv	ja	—	
Jahre	unbekannt	unbekannt	—	ja	Pat. hat auf der correspondierenden Stelle der r. Wange dieselbe Affection, die vor 3 Jahren exstirpiert wurde und zweimal recidivierte. Beide Carcinome entstanden gleichzeitig.

Nr.	Operiert und eingeschickt von:	Datum	Geschlecht	Alter	Sitz des Tumors	Größe	Histol. Diag
118	Chir. Poliklinik Breslau, (Geh.-R. von Mikulicz).	24. 6. 02	männl.	65	Unterlippe	1 . 1 cm	Pl.-Ep.-Kr.m.v.
119	Prof. Müller-Rostock	28. 6. 02	männl.	62	Unterlippe	2 : 1/2 cm	Pl.-Ep.-Kr.m.v.
120	Chir. Poliklinik Breslau, (Geh.-R. v. Mikulicz)	9. 7. 02	männl.	53	l. Augen-Nasenwinkel	5 : 3 mm	Coriumcarci
121	Dr. Brohl-Köln	9. 7. 02	weibl.	71	Regio infraorbitalis dextra	2 Coriumcarcinome von 2:2 3 : 3 mm nebeneinander.	
122	Prof. Kolaczek-Breslau	29. 7. 02	weibl.	54	Nasenrücken	4 : 3 mm	Coriumcarci
123	Dr. Becker-Hildesheim	31. 7. 02	männl.	53	vor dem r. Ohr	1 : 1 cm	Pl.-Ep.-Kr.m.v.
124	Dr. Brohl-Köln	31. 7. 02	weibl.	63	r. Augen-Nasenwinkel	8 : 5 mm	Coriumkreis
125	Dr. Heigl-Coblenz	1. 8. 02	weibl.	62	Nasenrücken	3 : 2 1/2 cm	Pl.-Ep.-Kr.m.v.
126	San.-R. Krabbel-Aachen	5. 8. 02	männl.	51	Zunge	3 1/2 : 2 cm	Pl.-Ep.-Kr.m.v.
127	Geh.-R. Schaberg-Hagen	5. 8. 02	männl.	72	r. Schläfe	5 : 5 cm	Pl.-Ep.-Kr.m.v.
128					r. Nasolabialfalte	8 : 8 mm	Coriumcarci
129	Geh. Schneider-Fulda	8. 8. 02	männl.	50	Unterlippe	0,8 : 0,5 cm	Pl.-Ep.-Kr.m.v.
130	Dr. Heigl-Coblenz	8. 8. 02	weibl.	45	r. äuß. Augenwinkel	7 : 4 mm	Coriumcarci
131	Chir. Poliklinik Breslau (Geh.-R. von Mikulicz)	16. 8. 02	weibl.	69	l. Wange	5 : 5 mm	Coriumcarci
132	Derselbe	16. 8. 02	weibl.	59	Nasenrücken	1,5 : 1 cm	Pl.-Ep.-Kr.m.v.
133	Derselbe	21. 8. 02	männl.	60	Unterlippe	8 : 8 mm	Pl.-Ep.-Kr.m.v.
134	Geh.-Rat Schaberg-Hagen i. W.	4. 9. 02	weibl.	61	Stirn	1,5 : 1 cm	Coriumcarci
135	Dr. Brohl-Köln	5. 9. 02	weibl.	65	Stirn	1,5 : 1,8 cm	Pl.-Ep.-Kr.m.v.
136	San.-Rat Krabbel-Aachen	17. 9. 02	männl.	67	Unterlippe	1 : 0,5 cm	Pl.-Ep.-Kr.m.v.
137	Derselbe	17. 9. 02	weibl.	75	r. Wange	1 : 1 cm	Coriumcarci
138	Dr. Heigl-Coblenz	19. 9. 02	weibl.	68	r. Wange	1 : 0,5 cm	Coriumcarci
139	Dr. Pelz-Osnabrück	23. 9. 02	männl.	62	Nasenspitze	5 : 3 mm	Coriumcarci (Scirrhus
140	Prof Löbker-Bochum	23. 9. 02	männl.	48	Unterlippe	1,5 : 1 cm	Pl.-Ep.-Kr.m.v.
141	Dr. Boegel-Hannover	25. 9. 02	weibl.	49	Stirn	3 : 3 mm	Beginnendes durch Epithel faserung (Ribbert)
142	Geh.-Rat Schneider-Fulda	29. 9. 02	männl.	78	Stirn	2 : 1 cm	Pl.-Ep.-Kr. ohne

t des ehens	Aetiologie	Erfolg der Operation	Im Gesunden operiert	Im Krank. operiert	Besondere Bemerkungen.
onate	unbekannt	unbekannt	ja	—	
liv n. hren	—	kein Recidiv	ja	—	
ahre	unbekannt	unbekannt	ja	—	
hrere hre	unbekannt	bis zum 22. 5. 04 kein Recidiv	—	ja	
ahre	unbekannt	—	ja	—	
kannt	unbekannt	bis 6. 6. 04 kein Recidiv	—	ja	
ahre, 2 Jahr. cidiv	—	kein neues Recidiv	ja	—	
Jahre	unbekannt	unbekannt	—	ja	
Jahre	Leukoplakie, (Lues)	„	—	ja	
ahre. 1½ J. nelles hstum	unbekannt	Patient gest. an Recidiv des Schläfencarcinoms	nur die Hälfte geschickt		
hre, im- lang- mes chstum	unbekannt		ja	—	
ekannt	unbekannt	kein Recidiv	ja	—	
Jahr	unbekannt	1 Jahr später Recid.	ja	—	
Jahr	unbekannt	unbekannt	ja	—	
cidiv ½Jah.	—	unbekannt	—	ja	
Jahr	unbekannt	unbekannt	ja	—	
Jahr	unbekannt	kein Recidiv	ja	—	¾ Jahre später (21. 7. 03) Exstirpat. eines Carcinoms d. r. Wange. cf. Nr. 210.
Monate	unbekannt	kein Recidiv	ja	—	
Monate	Raucher	kein Recidiv	ja	—	
Jahr	unbekannt	unbekannt	ja	—	
Jahr	unbekannt	kein Recidiv	ja	—	
t 1 Jahr ecidiv	—	kein Recidiv	ja	—	
Jahr	unbekannt	kein Recidiv	ja	—	
ige Monate	unbekannt	kein Recidiv	ja	—	Derselben Patientin wurde vor 1 Jahr (10. 12. 01) ein ebensolches Carcinom vom r. unteren Augenlid exstirpiert. cf. Nr. 62.
Recid. tSept. 01	—	das II. Recidiv wurde d. Leiche entnommen; Pat. starb vor der Operation	—	—	Primäres Carcinom cf. Nr. 9; I. Rec. cf. Nr. 37.

Nr.	Operiert und eingeschickt von:	Datum	Geschlecht	Alter	Sitz des Tumors	Größe	Histol. Diagn.
143	Dr. Dreesmann-Köln	6. 10. 02	männl.	51	Zunge	3 : 2 cm	Pl.-Ep.-Kr.
144	Geh.-Rat Schneider-Fulda	7. 10. 02	weibl.	66	Nase	1,5 : 1 cm	Coriumcarcinom Drüsentypus
145	Dr. Zaubitzer-Bitsch	7. 10. 02	männl.	70	l. Wange	1,2 : 0,7 cm	Coriumcarcinom
146	Prof. Löbker-Bochum	11. 10. 02	männl.	46	Unterlippe	4,5 : 3 cm	Pl.-Ep.-Kr. m. v.
147	Geh.-Rat Schneider-Fulda	14. 10. 02	männl.	49	r. Stirnseite	1 : 1 cm	Coriumcarcinom (Scirrhus
148	Geh.-R. Bardenheuer-Köln	16. 10. 02	männl.	57	r. Nasolabialfalte	1,5 : 1,5 cm	Pl.-Ep.-Kr. m. v.
149	Derselbe	17. 10. 02	weibl.	64	Oberlippe	1 : 1 cm	Pl.-Ep.-Kr. m. v.
150	Geh.-Rat Heusner-Barmen	21. 10. 02	männl.	53	Praeputium	3 : 2 cm	Pl.-Ep.-Kr. m. v.
151	Dr. Boegel-Hannover	28. 10. 02	weibl.	58	r. Wange	zahlreiche bis 15 kleinste Pl.-Krebse mit wenig Horn von bis 2 mm Größe	
152	Geh.-Rat Schaberg-Hagen i. W.	3. 11. 02	weibl.	65	Nasenrücken	nur die Hälfte geschickt	Coriumcarcinom
153	San.-Rat Krabbel-Aachen	10. 11. 02	männl.	67	Unterlippe	1,5 : 1 cm	Pl.-Ep.-Kr. m. v.
154	Dr. Brohl-Köln	26. 11. 02	männl.	62	l. Ohrmuschel	3 : 2 cm	Pl.-Ep.-Kr. m. v.
155	Derselbe	26. 11. 02	weibl.	88	l. Schläfe	2 : 2 cm	Pl.-Ep.-Kr. m. v.
156	Dr. Heigl-Coblenz	3. 12. 02	männl.	69	r. Schläfe	$3^1/_2 : 2^1/_2$ cm	Pl.-Ep.-Kr. m. v.
157	Prof. Müller-Rostock	9. 12. 02	weibl.	50	l. Schläfe	2 Coriumcarcinome von je 7 : 5 nebeneinander	
158					r. Schläfe	ca. 20 sehr kleine Coriumcarcinome von $^1/_2$—3 mm Größe in ein 4 : $2^1/_2$ cm gr. Hautbez. liegend	
159	Geh.-R. Schaberg-Hagen i. W.	13. 12. 02	männl.	70	Unterlippe	6 : 6 mm	Pl.-Ep.-Kr. m. v.
160	Dr. Heigl-Coblenz	17. 12. 02	weibl.	23	l. Schläfe	5 : 5 mm	Coriumcarcinom
161	Geh.-R. Bardenheuer-Köln	18. 12. 02	männl.	63	r. Ohrmuschel	2 : 1 cm	Pl.-Ep.-Kr. m. v. Horn
162	Dr. Boegel-Hannover	23. 12. 02	weibl.	44	l. große Labie	2 Pl.-Ep.-K. ohne Horn von der Größe 1 : 1 cm und 8 : 8 mm	
163					r. große Labie	$3^1/_2 : 2^1/_2$ cm	Pl.-Ep.-Kr. m. v. Horn
164	S.-R. Krabbel-Aachen	7. 1. 03	männl.	62	r. Zungenrand und Tonsillengegend	2 : 2 cm	Pl.-Ep.-Kr. m. v. Horn

des ens	Aetiologie	Erfolg der Operation	Im Gesunden operiert	Im Krank.	Besondere Bemerkungen
annt	unbekannt	4 Monate p. op. Drüsenrecidiv, kein Localrec.	—	ja	
annt	unbekannt	6 Monate p. op. exitus bis 3. 6. 04 kein Recidiv	—	ja	
ahr	unbekannt	unbekannt	ja	–	
ahre	unbekannt	3 Monate p. oper. Recidiv	—	ja	Bestand 9 Jahre als kleines Knötchen, seit 2 Jahren schnelles Wachstum.
seit onat.	—	bis 3. 6. 04 kein Recidiv	—	ja	Primärtumor cf. Nr. 20.
chen	unbekannt	kein Recidiv	ja	—	
nate	unbekannt	kein Recidiv	ja	—	
nate	unbekannt	kein Recidiv	ja	—	
Monate	unbekannt	kein Recidiv	ja	—	
ahre	unbekannt	bis 30. Mai 03 kein Recidiv aufgetreten	—	—	
nate	früher starker Raucher	kein Recidiv	ja	—	
ahr	unbekannt	kein Recidiv	ja	—	
Jahr	unbekannt	unbekannt	ja	—	
Jahr	aus ein. Warze entwickelt	unbekannt	—	ja	
ahr	unbekannt	kein Recidiv	ja	—	
Jahr	unbekannt	kein Recidiv	ja	—	
onate	unbekannt	kein Recidiv	ja	—	
	½ Jahre Salpeter-Ätzungen eines tellergroßen Nae-Narbe, in der die hwulst sich bildete in 14 Tagen	unbekannt	—	ja	
Monate	Stoß m. einer Bohnenstange gegen das Ohr, an dem seit 30 Jahren eine Warze saß	unbekannt	ja	—	
ge Wo-chen	Impfcarc. von dem der r. Labie?	kein Recidiv, aber Metastasen in den Lymphdrüsen der Inguinalgegend	ja	—	
/2 Jahr	Kratzen an einer „Schrunde“	kein Recidiv, aber Metastasen in den Lymphdrüsen der Inguinalgegend	ja	—	
Monate	unbekannt	gest. am 2. 4. 04. an Recidiv	—	ja	

Nr.	Operiert und eingeschickt von:	Datum	Geschlecht	Alter	Sitz des Tumors	Größe	Histol. Diag
165	S.-R. Krabbel-Aachen	25. 1. 03	weibl.	72	Unterlippe	1,7 : 1,5 cm	Pl.-Ep.-Kr.
166	Geh.-R. Bardenheuer-Köln	11. 2. 03	männl.	67	oberhalb der l. Mamilla	2,5 : 2 cm	Pl.-Ep.-Kr.
167	Geh.-R. Schaberg-Hagen i. W.	12. 2. 03	weibl.	45	Hinterkopf	4 : 2,5 cm	Pl.-Ep.-Kr. im Anschluß Atheroma
168	Derselbe	18. 2. 03	männl.	60	Mundboden (sublingual)	3 : 2 cm	Pl.-Ep.-Kr.
169	Dr. v. Bardeleben-Bochum	19. 2. 03	männl.	65	Zunge	1,5 : 1,5 cm	Pl.-Ep.-Kr.
170	S.-R. Sendler-Magdeburg	22. 2. 03	weibl.	67	Oberlippe	1,8 : 1,5 cm	Pl.-Ep.-Kr.
171	Dr. Dreesmann-Köln	27. 2. 03	männl.	60	Oberlippe	2,3 : 1,5 cm	Pl.-Ep.-Kr.
172	Dr. Boegel-Hannover	4. 3. 03	männl.	55	r. Handgelenksgegend	1,7 : 1 cm	Pl.-Ep.-Kr.
173	Dr. Brohl-Köln	7. 3. 03	weibl.	65	l. Wange	2 : 1 cm	Pl.-Ep.-Kr.
174	Prof. Müller-Rostock	8. 3. 03	männl.	44	Unterlippe	8 : 6 mm	Pl.-Fp.-Kr.
175	S.-R. Krabbel-Aachen	25. 3. 03	männl.	59	vordere Zunge	2 : 1 cm	Pl.-Ep. Kr.
176	Dr. Boegel-Hannover	25. 3. 03	weibl.	55	Nasenrücken	6 : 4 mm	Schweißdrüse
177	Dr. Brohl-Köln	25. 3. 03	weibl.	39	Vulva	2 : 1,5 cm	Pl.-Ep.-Kr.
178	Geh.-R. Heusner-Barmen	26. 3. 03	weibl.	38	l. Supraorbitalrand	nur teilweise geschickt	Pl.-Ep.-Kr.
179					r. Ohrmuschel	1,5 : 1 cm	Pl.-Ep.-Kr. aus 2 klein.
180	Dr. Brohl-Köln	30. 3. 03	männl.	57	Zunge	4 : 2,5 cm	Pl.-Ep.-Kr.
181	Geh.-R. Schaberg-Hagen i. W.	30. 3. 03	männl.	90	l. Schläfe	3 : 2 cm	Pl.-Ep.-Kr
182	Derselbe	30. 3. 03	männl.	90	l. Nasenwangengegend	1 : 0,7 cm	Corium

des bens	Aetiologie	Erfolg der Operation	Im Gesunden operiert	Im Krank operiert	Besondere Bemerkungen.
annt	unbekannt	Mai 1904 Recidiv	ja	—	
nate	Durch Scheuern des Hosenträgers aus ein. Warze entstanden	—	ja	—	
rom Jahr- seit ahr elles stum	Atherom	kein Recidiv	ja	—	2 Tage vor der Operation spontane Entleerung des Tumors, wobei Atherombrei ausfließt.
Jahr	unbekannt	kein Localrecidiv, wohl aber in den submaxillaren Drüsen	ja	—	In den letzten Wochen nach Ätzungen schnelleres Wachstum.
nate	unbekannt	Recidiv am 16. 4. 03 Drüsenmetastasen. Operation unmöglich. Exitus im August 03	—	ja	
Jahr	unbekannt	kein Recidiv	ja	—	
Mon.	unbekannt	3 Monate p. oper. Drüsen-, kein Localrecidiv. Pat. gest.	ja	—	
Mon.	unbekannt	kein Recidiv	ja	—	
onate	Gesichtsrose	bis zum 22. 5. 04 kein Recidiv	—	ja	
idiv. 6 Wo- erste ration	Starker Raucher; Leukoplakia labialis	am 8. 4. 03 Recidiv neben der Narbe; operiert. Später Drüsenmetastasen operiert. Exitus Herbst 03 an Metastasen	ja	—	Vor 8 Monaten von der anderen (linken) Hälfte der Unterlippe ein kl. Carcinom exstirpiert.
onate	Starker Raucher; Leukoplakie.	kein Recidiv	ja	—	
ein Re- v sein; ekannt	recidivierend. Lupus	kein Recidiv	ja	—	
eidiv. Operat. 3. 02	—	kein Recidiv	ja	—	cf. Nr. 96.
Monate	unbekannt	kein Recidiv	nur die Hälfte geschickt		
Monate	unbekannt	kein Recidiv	ja	—	
Monate	Psoriasis linguae	6 Monate p. oper. Drüsen-, kein Localrecidiv. Pat. gest.	ja	—	
Jahre	unbekannt	unbekannt	ja	—	
Jahr	unbekannt	unbekannt	—	ja	

Nr.	Operiert und eingeschickt von	Datum	Geschlecht	Alter	Sitz des Tumors	Größe	Histol. Diagnose
183	Geh.-R. Bardenheuer-Köln	3. 4. 03	männl.	40	l. Halsseite	10 : 8 cm großer fungöser Le... in dessen Centrum ein 2,5 : 1,5 c... großer Pl.-Ep.-Kr. mit viel Ho... sich findet.	
184	Geh.-R. Mannel-Arolsen	5. 4. 03	weibl.	85	r. oberes Augenlid	8 : 6 mm	Pl.-Ep.-Kr.m. v. Ho...
185	Dr. Boegel-Hannover	11. 4. 03	männl.	32	r. Wange	1 : 1 cm	Pl.-Ep.-Kr.m. v. Ho...
186	Dr. Clasen - Verden a. d. A.	21. 4. 03	weibl.	62	Clitoris	1,8 : 1,5 cm	Pl.-Ep.-Kr.m. v. Ho...
187	Geh.-R. Bardenheuer-Köln	23. .4 03	männl.	64	l. Ohrmuschel	2 : 1 cm	Pl.-Ep.-Kr. mit viel Horn
188	Dr. Boegel-Hannover	23. 4. 03	weibl.	62	Nacken	1,5 : 1 cm	Coriumcarcinom mit Annäherung an den Drüsentypus
189	San.-R. Fischer-Hannover (Linden)	5. 5. 03	männl.	69	l. Seite d. hart. u. weich. Gaum.	2 : 1½ cm	Pl.-Ep.-Kr.m. v. Ho...
190	Dr. Heigl-Coblenz	6. 5. 03	weibl.	62	l. äuß. Augenwinkel	4 : 1,5 cm	Coriumcarcinom
191	Chir. Poliklinik-Göttingen (Geh.-Rat Rosenbach)	6. 5. 03	männl.	49	l. Schläfe	1,3 : 0,8 cm	Coriumcarcinom
192	Dr. Heigl-Coblenz	6. 5. 03	männl.	40	vor d. r. Ohr	ein 7 mm großes und 4 zwische... ½—1 mm große Coriumcarcinom...	
193	Dr. Fleischhauer-M.-Gladbach	17. 5. 03	weibl.	69	l. Zungenrand	2,5 : 1,5 cm	Pl.-Ep.-Kr. m. v. Ho...
194	Dr. Brohl-Köln	23. 5. 03	weibl.	46	l. inn. Augenw.	5 : 3 mm	Coriumcarcinom
195	San.-Rat Krabbel-Aachen	27. 5. 03	männl.	46	l. Zungenrand	2,5 : 1,5 cm	Pl.-Ep.-Kr. m. v. Ho...
196	Dr. Brohl-Köln	28. 5. 03	weibl.	21	l. Schläfe	3 : 3 mm	Pl.-Ep.-Kr. m. v. Ho...
197	San.-Rat Krabbel-Aachen	8. 6. 03	weibl.	36	Unterlippe	1,2 : 1 cm	Pl.-Ep.-Kr. m. v. Ho...
198	Geh.-Rat Schneider-Fulda	15. 6. 03	weibl.	54	hinter d. Ohr	1 : 0,5 cm	Pl.-Ep.-Kr. m. v. Ho...
199	Dr. Boegel-Hannover	17. 6. 03	weibl.	58	r. Schläfe	in einem 3½ : 2 cm großen Hautbezirk ca. 12 kleinste Coriumkrebse von ½—1 mm Größe	
200	San.-Rat Krabbel-Aachen	17. 6. 03	männl.	80	Unterlippe	0,5 : 0,5 cm	Pl.-Ep.-Kr. m. v. Ho...
201	Geh.-Rat Schneider-Fulda	21. 6. 03	weibl.	56	r. Aug.-Nasenwinkel, Stirn, Stirnhöhle, Siebbein	2 : 1,5 cm	Coriumcarcinom
202	Geh.-Rat Schaberg-Hagen i. W.	23. 6. 03	männl.	65	r. Schläfe	2 : 1,5 cm	Pl.-Ep.-Kr. m. v. Ho...

it des tehens	Aetiologie	Erfolg der Operation	Im Gesunden operiert	Im Krank.	Besondere Bemerkungen
ekannt	unbekannt	unbekannt	ja	—	
Jahr	unbekannt	kein Recidiv	ja	—	Auf Anfrage am 3. 6. 04 als Nachricht: „es besteht jetzt ein etwa erbsgroßes abschilferndes Hautcarcinom an d. l. Stirnhälfte.“
geblich wenige ochen“	unbekannt	kein Recidiv	ja	—	
bekannt	unbekannt	Antwort auf Anfrage am 7. 5. 04: kein Recidiv	—	ja	
bekannt	unbekannt	kein Recidiv	ja	—	
Jahre	unbekannt	kein Recidiv	ja	—	
IV. Recidiv. imärtumor op. Mai 1890 Recidiv op. Sept. 1890 Recidiv op. Febr. 1895 I. Recidiv op. Febr. 1900		Bis Mai 1904 kein Recidiv	—	ja	
Jahre	unbekannt	Recidiv, das operiert wurde	—	ja	Vor 5 Jahren Cauterisation; darauf 1 Jahr scheinbare Heilung.
Jahre	unbekannt	kein Recidiv	ja	—	
0 Jahre	unbekannt	kein Recidiv	ja	—	Vor 8 Jahren ausgekratzt und geätzt, seitdem intermittierende Heilungen.
ehrere Jahre	schlecht. Zähn.	kein Recidiv	ja	—	
Jahre	unbekannt	kein Recidiv	ja	—	
Jahre	stark. Raucher	Bis 4. 6. 04 kein Rec.	—	ja	
Monate	unbekannt	kein Recidiv	ja	—	
Jahre	Lupus	kein Recidiv	ja	—	
ecidiv. m 11.3.03 Operat.	—	Recidiv, starb April 04	ja	—	
Jahre	unbekannt	kein Recidiv	ja	—	
e. am 27. 02. 1. Op. I. Rec.	—	kein Recidiv	ja	—	cf. Nr. 99 (Primärtumor).
imärtu- or oper. m 14.2.02, m I. Rec. m 11.8.02	—	bald nach der Operation inoperables Recidiv	—	ja	cf. Nr. 85. Das I. Recidiv am 11. 8. 02 operiert, ist nicht eingeschickt.
Jahre	unbekannt	kein Recidiv	ja	—	Vor 12 J. Exstirp. ein. Unterlippencarc. (Geh.-R. Schaberg), das bish. n. recidiv.

Nr.	Operiert und eingeschickt von:	Datum	Geschlecht	Alter	Sitz des Tumors	Größe	Histol. Diagnose
203	Dr. Brohl-Köln	2. 7. 03	weibl.	62	Unterlippe	1,2 : 1 cm	Pl.-Ep.-Kr. m. v. Horn
204	Professor Friedrich-Greifswald	3. 7. 03	weibl.	62	r. Aug.-Nasenwinkel	3 Coriumcarcinome in ein. 3 : 2 cm großen Hautbezirk von 1 : 1 cm 0,5 : 0,5 cm und 0,5 : 0,5 cm Größe	
205	Chir. Klinik-Göttingen (Geh.-R. Braun)	5. 7. 03	weibl.	55	Unterlippe	1 : 1 cm	Pl.-Ep.-Kr. m. v. Horn
206	Dr. Boegel-Hannover	7. 7. 03	weibl.	69	l. Supraorbitalgegend	6 : 4 mm	Coriumcarcinom
207	Dr. Hölscher-Lüneburg	7. 7. 03	weibl.	64	l. Zungenrand	2 : 1 cm	Pl.-Ep.-Kr. m. v. Horn
208	Professor Friedrich-Greifswald	8. 7. 03	männl.	50	r. Nasenflügel	2 Coriumcarcinome von 5 : 5 mm und 3 : 3 mm Größe, dicht nebeneinanderliegend	
209	Dr. v. Bardeleben-Bochum	8. 7. 03	männl.	55	l. Zungenrand	1,2 : 1 cm	Papillärer Pl.-Ep.-Kr. mit viel Horn
210	Geh.-R. Schaberg-Hagen i. W.	21. 7. 03	weibl.	62	r. Wange	6 : 6 mm	Coriumcarcinom
211	Dr. Becker-Hildesheim	1. 8. 03	männl.	74	Unterlippe	1,3 : 1 cm	Pl.-Ep.-Kr. m. v. Horn
212	Geh.-R. Bardenheuer-Köln	9. 8. 03	männl.	50	Nase	2 : 1 cm	Pl.-Ep.-Kr. m. v. Horn
213	Dr. Dreesmann-Köln	11. 8. 03	weibl.	66	Stirn	2,5 : 1,5 cm	Coriumcarcinom (Scirrhus cutis)
214	Geh.-R. Bardenheuer-Köln	13. 8. 03	männl.	53	r. Ohr	2 : 1 cm	Pl.-Ep.-Kr. m. v. Horn
215	Derselbe	13. 8. 03	männl.	50	Unterlippe	2,5 : 1,5 cm	Pl.-Ep.-Kr. m. v. Horn
216	Dr. Schmidt-Bremerhaven	14. 8. 03	männl.	54	Unterlippe	1,2 : 0,7 cm	Pl.-Ep.-Kr. m. v. Horn
217	Geh.-R. Bardenheuer-Köln	16. 8. 03	weibl.	50	Nase	3 Coriumcarcinome dicht nebeneinander von der Größe: 7 : 5 mm, 5 : 5 mm, 4 : 3 mm	
218	Dr. Schinkel-Alfeld	23. 8. 03	weibl.	76	Nasenrücken	8 : 5 mm	Pl.-Ep.-Kr. m. v. Horn
219	Dr. v. Bardeleben-Bochum	26. 8. 03	männl.	55	Zahnfleisch am Alveolarrand des l. Unterkiefers	2,5 : 1,5 cm	Papillärer Pl.-Ep.-Kr. mit viel Horn
220	Derselbe	29. 8. 03	weibl.	55	Unterlippe	1,5 : 1 cm	Pl.-Ep.-Kr. m. v. Horn
221	Geh.-R. Schaberg-Hagen i. W.	10. 9. 03	weibl.	48	r. äußerer Augenwinkel	5 : 3 mm	Coriumcarcinom

Zeit des Bestehens	Aetiologie	Erfolg der Operation	Im Gesunden operiert	Im Krank. operiert	Besondere Bemerkungen
Monate	unbekannt	kein Recidiv	ja	—	
–5 Jahre	unbekannt	—	—	ja	1896, also 7 Jahre vorher, wurde „ein ähnliches, ca. zehnpfennigstück großes, bis dicht an den inneren Augenwinkel reichendes Geschwür vom Nasenrücken exstirpiert, das sich mikroskopisch als Angiosarcom erwies." Der zuletzt exstirpierte Tumor wurde klinisch als Endotheliom diagnosticiert.
1 Monat.	unbekannt	kein Recidiv	ja	—	
6 Mon.	unbekannt	kein Recidiv	ja	—	
Recidiv: ar 13 M. Operat.	—	Pat. starb an Metastas. d. Halslymphdrüsen im November 1903	ja	—	
1 Jahr	unbekannt	unbekannt	ja	—	
ubekannt	unbekannt	Pat. gest. cf. Nr. 219	ja	—	Diesem Tumor, der klinisch als Papillom aufgefaßt wurde, gegenüber fand sich am Zahnfleisch des Alveolarrandes eine „Entzündungszone", die aber nach 6 Wochen als Carcinom erkannt und exstirpiert wurde. cf. Nr. 219.
Monate	unbekannt	kein Recidiv	ja	—	Vor 3/4 Jahren (4. 9. 02, cf. Nr. 134) wurde der Patientin ein Coriumcarcinom von der Stirn exstirpiert.
Wochen	jahrelanges Rauchen von Strammoni-umcigaretten wegen Asthma	Pat. gest. am 12. 2. 04 an Asthma (kein Recidiv)	ja	—	
ubekannt	unbekannt	—	—	ja	
ist mehr. renJahr.	unbekannt	bis zum 25. 5. 04 kein Recidiv	—	ja	
Recidiv	unbekannt	unbekannt	—	ja	
ubekannt	unbekannt	kein Recidiv	ja	—	
1 Jahr	stark. Raucher	kein Recidiv	ja	—	
mehrere Monate	unbekannt	kein Recidiv	ja	—	
ubekannt	unbekannt	kein Recidiv	ja	—	
–7 Wochen	Impfungdurch ein gegenüber a. Zungenrand, sitzend. Carc.?	Pat. gest. am 10. 12. 03 an Recidiv, Fistelbildung u. eitriger Infiltration der linken Wangengegend	—	ja	cf. Nr. 209.
–4 Monate	unbekannt	kein Recidiv	ja	—	
Jahre	unbekannt	kein Recidiv	ja	—	

Nr.	Operiert und eingeschickt von	Datum	Geschlecht	Alter	Sitz des Tumors	Größe	Histol. Diagnose
222	San.-R Gröneveld-Leer	15. 9. 03	männl.	33	Unterlippe	1 : 1 cm	Pl.-Ep.-Kr.m. v.Horn
223	Chir.KlinikGöttingen (Geh.-R. Braun)	16. 9. 03	weibl.	59	Unterlippe	0,5 : 0,5 cm großes flaches Ulcus; an einem Rande desselben kleines beginnendes Carcinom (Epithelauffaserung-Ribbert)	
224	Dr. Jäckh-Cassel	17. 9. 03	männl.	54	Unterlippe	7 : 5 mm	Pl.-Ep.-Kr.m. v Horn
225	Dr. Brohl-Köln	28. 9. 03	männl.	64	r. Ohrmuschel	2 : 1 cm	Pl.-Ep.-Kr.m. v.Horn
226	Geh.-R. Schaberg-Hagen i. W.	2. 10. 03	weibl.	17	r. Oberschenkel	1,5 : 1 cm	Coriumcarcinom
227	Dr. Wigand-Marburg	3. 10. 03	männl.	60	Nasenrücken	3 : 2 mm	Pl.-Ep.-Kr. ohne Horn, in Hohlschläuchen wachsend
228	Dr. Brohl-Köln	3. 10. 03	weibl.	75	r. Wange	1,3 : 1 cm	Coriumcarcinom
229	Chir.KlinikGöttingen (Geh.-R. Braun)	6. 10. 03	weibl.	64	l. Augen-Nasenwinkel	2,5 : 1,5 cm	Pl.-Ep.-Kr.m. v.Horn
230	Dr. Schmidt-Bremen	8. 10. 03	weibl.	60	Bauchdecken	2,5 : 1,5 cm	Coriumcarcinom
231	San.-R. Krabbel-Aachen	27. 10. 03	weibl.	43	Vulva	2,5 : 2 cm	Pl.-Ep.-Kr.m. v.Horn
232	Dr. Boegel-Hannover	29. 10. 03	weibl.	62	r. Nasenflügel	2 kleine Pl.-Ep.-Kr. mit viel Horn; Größe: 1,5 : 1 mm und 0,3 : 0,3 mm	
233	Dr. Brohl-Köln	5. 11. 03	weibl.	17	l. Oberarm	2 : 1,2 cm	Coriumcarcinom im Anschluß an eine Epitheleyste
234	Dr. v. Bardeleben-Bochum	10. 11. 03	weibl.	74	vor d. l. Ohr	4 : 2,5 cm	Pl.-Ep.-Kr.m. v.Horn
235	Dr. Brohl-Köln	20. 11. 03	weibl.	60	l. Aug.-Nasenwinkel	1 : 0,5 cm	Coriumcarcinom
236	Dr. Hölscher-Lüneburg	27. 11. 03	männl.	63	Unterlippe	8 : 6 mm	Pl.-Ep.-Kr. m. v.Horn
237	Geh.-R. Bardenheuer-Köln	14. 12. 03	männl.	42	r. Wange	2,3 . 1,5 cm	Keloid u. Coriumcarcinom (Scirrhus)
238	Dr. Lütkens-Celle	15. 12. 03	weibl.	62	l. Nasenflügel	4 : 3 mm	Pl.-Ep.-Kr. mit sehr wenig Horn

it des tehens	Aetiologie	Erfolg der Operation	Im Gesunden operiert	Im Krank.	Besondere Bemerkungen
. nach ochen	unbekannt	kein Recidiv	ja	—	
lonate	Kleine harte Stelle, die zweimal gebrannt wurde	kein Recidiv	ja	—	
Monate	Pfeifenrauch.	kein Recidiv	ja	—	
Jahre	unbekannt	2 Monate p. oper. Drüsen-, kein Localrecidiv	ja	—	
Jahre	unbekannt	bis zum 27. 5. 04 kein Recidiv	—	ja	
Wochen	Druck des Kneifers	kein Recidiv	ja	—	Am 22. 6. 00 wurde demselben Patienten ein kl. Carcinom vom l. Ohr, am 17. 8. 00 ein ebensolches der l. Wange exstirpiert. Ersteres soll durch Druck des Brillenbügels entstanden sein.
rüher rze, seit Wochen eriert	unbekannt	kein Recidiv	ja	—	
Jahr	Ein warzenartiges Geschwür, das 8 mal geätzt und gebrannt wurde	Januar 04: I. Recidiv; April 04: II. Recidiv. Beide exstirp.	—	ja	
Jahre	unbekannt	noch nicht angefragt	ja	—	
Jahre	unbekannt	noch nicht angefragt	ja	—	
Jahr	unbekannt. Nach Ätzen schnelleres Wachstum in den letzten Wochen	noch nicht angefragt	ja	—	
Monate	Pat. wurde in den Oberarm gekniffen	noch nicht angefragt	ja	—	
Jahre	unbekannt	August 1904 Recidiv	ja	—	
hr. Mon.	unbekannt	noch nicht angefragt	—	ja	
bekannt	„	„	ja	—	
Monate	entstanden in der Narbe eines abgeheilten Geschwürs	unbekannt	ja	—	
Jugend d! Fing vor 6 och. an nässen	—	noch nicht angefragt	ja	—	

Nr.	Operiert und eingeschickt von:	Datum:	Geschlecht	Alter	Sitz des Tumors	Größe	Histol. Diag[illegible]
239	San.-Rat Krabbel-Aachen	22. 12. 03	männl.	68	Unterlippe	1 : 1 cm	Papillärer Pl.-Ep[illegible] mit viel H[illegible]
240	Geh.-Rat Schneider-Fulda	9. 1. 04	männl.	58	Unterlippe	1 : 1 cm	Pl.-Ep.-Kr. m. v. [illegible]
241	Dr. Bormann-Nenndorf	13. 1. 04	männl.	84	Unterlippe	6 : 4 mm	Pl.-Ep.-Kr. m. v. [illegible]
242	Chir. Klinik Göttingen (Geh.-R. Braun)	15. 1. 04	männl.	68	l. Achselhöhle	2,3 : 1,5 cm	Coriumcarcin[illegible]
243	Dr. von Bardeleben-Bochum	27. 1. 04	männl.	16	r. Fußrücken	3 : 2 cm	Pl.-Ep.-Kr. ohne H[illegible]
244	San.-Rat Krabbel-Aachen	28. 1. 04	männl.	50	r. Tonsillargegend	3,5 : 2,5 cm	Pl.-Ep.-Kr. m. v. H[illegible]
245	Dr Brohl-Köln	1. 2. 04	weibl.	72	l. Supraorbitalgegend	2,5 : 2,5 cm	Pl.-Ep.-Kr. mit H[illegible] an d. unteren Peri[illegible] einer Epithelcy[illegible] entstanden
246	Derselbe	6. 2. 04	männl.	56	Zunge	2 : 1,5 cm	Pl.-Ep.-Kr. m. v. H[illegible]
247	Derselbe	15. 2. 04	weibl.	53	Stirn	1,5 : 1 cm	Pl.-Ep.-Kr. m. v. H[illegible]
248	Derselbe	20. 2. 04	männl.	56	Unterlippe	8 : 6 mm	Pl.-Ep.-Kr. m. v. H[illegible]
249	Prof. Müller-Rostock	25. 2. 04	männl.	60	Unterlippe	4 : 3 mm	Pl.-Ep.-Kr. m. v. H[illegible]
250	San.-Rat Krabbel-Aachen	27. 2. 04	männl.	48	l. Tonsillengegend	3,5 : 2 cm	Pl.-Ep.-Kr. m. v. H[illegible]
251	Prof. Müller-Rostock	5. 3. 04	weibl.	58	l. unt. Augenlid	7 : 5 mm	Coriumcarcinom
252	Chir. Poliklinik Göttingen (Geh.-Rat Rosenbach)	23. 3. 04	männl.	59	Nasenrücken	2 Coriumcarcinome dicht nebe[illegible] ander von 2 : 2 mm und 1 : 1 [illegible] Größe	
253	Dr. Brohl-Köln	28. 3. 04	weibl.	62	r. unt. Augenlid	6 : 4 mm	Coriumcarcinom
254	Dr. Mertens-Bremerhaven	28. 3. 04	männl.	74	Unterlippe	2,2 : 1,5 cm	Pl.-Ep.-Kr. m. v. H[illegible]
255	Dr. Brohl-Köln	30. 3. 04	männl.	41	Stirn	7 : 5 mm	Coriumcarcinom [illegible] Anschluß an eine Epithelcyste
256	Chir. Klinik Göttingen (Geh.-R. Braun)	29. 4. 04	männl.	60	vor dem Ohr	2 : 0,5 cm	Pl.-Ep.-Kr. m. v. H[illegible]
257	Dr. Mertens-Bremerhaven	4. 5. 04	männl.	40	Ohrmuschel	2 : 2 cm	Pl.-Ep.-Kr. m. v. H[illegible]
258	Dr. Funke-Melle i. H.	11. 5. 04	männl.	66	r. Ohrmuschel	10 : 7 mm	Pl.-Ep.-Kr. m. v. H[illegible]
259	Geh.-Rat Schaberg-Hagen i. W.	17. 5. 04	männl.	61	Unterlippe	2 : 2,5 cm	Pl.-Ep.-Kr. m. v. H[illegible]
260	Dr. Brohl-Köln	31. 5. 04	männl.	75	Unterlippe	2,5 : 1,5 cm	Pl.-Ep.-Kr. m. v. H[illegible]
261	Dr. Boegel-Hannover	31. 5. 04	weibl.	66	l. Schläfe	2 : 1,5 cm	6 kleinste Coriumcarcinome
262	Dr. Boegel-Hannover	31. 5. 04	weibl.	66	l. unter. Augenlid	8 : 8 mm	Coriumcarcinom mit Drüsentypus

t des tehens	Aetiologie	Erfolg der Operation	Im Gesunden operiert	Im Krank. operiert	Besondere Bemerkungen.
eidiv 16Jah.	—	noch nicht angefragt	ja	—	
Jahr	unbekannt	„	ja	—	
/2Jahr ıge- zt und ɔrannt ekannt	„	„	ja	—	
Jahre	„	„	ja	—	
Jahre	aus einer Narbe nach Verbrennung entwickelt	„	—	ja	
lonate	unbekannt	„	—	ja	
Jahr	„	„	ja	—	
Jahr	„	„	—	ja	
Wochen	„	„	ja	—	
lonate	„	„	ja	—	
Jahr	„	„	ja	—	
bekannt	„	„	—	ja	
rüher ırze, die r 1/2Jahr ekratzt urde	„	„	—	ja	
Jahr	„	„	ja	—	
t vielen Jahren	„	„	ja	—	
bekannt	„	„	—	ja	
Wochen	„	„	ja	—	
ecidiv. Operat. 23.10.03	—	„	ja	—	
bekannt	unbekannt	„	ja	—	
4 Jahre	„	„	ja	—	
3 Jahre	Pfeifenrauch.	„	ja	—	
1 Jahr	unbekannt	„	ja	—	
6 Jahre	unbekannt	„	ja	—	
13 Jahre	unbekannt	„	—	ja	

Nr.	Operiert und eingeschickt von:	Datum	Geschlecht	Alter	Sitz des Tumors	Größe	Histol. Diagnose
263	Chir. Klinik Göttingen (Geh.-R. Braun)	1. 6. 04	weibl.	60	Nasenrücken	10 kleinste	Pl.-Ep. Kr. mit viel Horn in einem 1,5 : 0,5 großen Hautbezirk.
264	Dr. Hesselbach-Hameln	5. 6. 04	weibl.	46	l. Nasenflügel	7 : 4 mm	Coriumcarcinom
265	San. R. Krabbel-Aachen	7. 6. 04	männl.	57	r. Zungenrand	3 : 2 cm	Pl.-Ep.-Kr. m. v. Horn
266	Dr. Brohl-Köln	11. 6. 04	männl.	54	Analrand	1,5 : 0,5 cm	Coriumcarcinom
267	Dr. Müller-Wenzen	15. 6. 04	männl.	78	unterhalb des r. Ohres	2,5 : 2 cm	Epithelcyste, an deren Peripherie zahlreiche Carcinome mit viel Horn
268	Dr. Boegel-Hannover	22. 6. 04	männl.	68	Nasenrücken	5 : 5 mm	Subcutan. Pl.-Ep.-Kr. mit wenig Horn
269	Dr. Brohl-Köln	23. 6. 04	weibl.	72	Stirn	2 : 2 cm	Pl.-Ep.-Kr. m. v. Horn
270	Dr. Hölscher-Lüneb.	24. 6. 04	weibl.	50	r. Wange	6 : 6 mm	Pl.-Ep.-Kr. m. v. Horn
271	Prof. Müller-Rostock	7. 7. 04	männl.	68	Oberlippe	5 : 5 mm	Pl.-Ep.-Kr. m. v. Horn
272	Dr. Funke-Melle i. H.	8. 7. 04	weibl.	74	Nasenspitze	4 kleinste	Coriumcarcinome von 2 : 2 und 3 : 3 mm Größe
273	Dr. Ruckert-Stade	29. 7. 04	weibl.	54	Oberlippe	3 : 2 cm	Coriumcarcinom mit Drüsentypus
274	Dr. Schröder-Nienburg a. d. W.	31. 7. 04	männl.	39	Unterlippe	1,5 : 1 cm	Pl.-Ep.-Kr. ohne Horn
275	Dr. Boegel-Hannover	3. 8. 04	weibl.	75	r. Nasenrücken	2 : 1,5 cm	Coriumcarcinom
276	Dr. Boegel-Hannover	3. 8. 04	weibl.	75	r. Schläfe	5 : 5 mm	Pl.-Ep.-Kr. ohne Horn
277	Dr. Schade-Göttingen	5. 8. 04	weibl.	49	r. behaarte Kopfseite	1 : 1 cm	Coriumcarcinom, daneben ein Schweißdrüsenadenom
278	Dr. Becker-Hildesh.	20. 8. 04	männl.	68	Unterlippe (l. Mundwinkel)	1 : 1 cm	Pl.-Ep.-Kr. m. v. Horn
279	Derselbe	20. 8. 04	männl.	68	Unterlippe (r. Mundwinkel)	3 : 2 cm	Pl.-Ep.-Kr. m. v. Horn
280	Dr. Boegel-Hannover	28. 8. 04	männl.	68	Nasenrücken	3 : 3 mm	Subcutan. Pl.-Ep.-Kr. ohne Horn
281	Prof. Müller-Rostock	13. 8. 04	männl.	51	r. Infraorbitalgegend	3	Coriumcarcinome von 2 : 2, 3 : 3, 3 : 3 mm Größe in einem 1 : 1½ cm großen Hautbezirk
282	Dr. Brohl-Köln	11. 9. 04	weibl.	58	r. Nasenflügel	2	Coriumcarcinome nebeneinander von 8 : 8 und 5 : 5 mm Größe

eit des stehens	Aetiologie	Erfolg der Operation	Im Gesunden operiert	Im Krank. operiert	Besondere Bemerkungen
½ Jahr	unbekannt	noch nicht angefragt	ja	—	
Jahre	unbekannt	„	zuerst im Kranken, darauf nochmalige Excision im Gesunden		Anfangs eine kleine Warze, die nach Ätzung und Ausbrennen schneller wuchs.
Monate	stark. Raucher	„	—	ja	
Jahr	unbekannt	„	ja	—	
Monate	unbekannt	„	ja	—	
Monate	unbekannt	„	ja	—	Vor 10 Jahren Exstirpation einer kleinen „Wucherung" von der r. Nasenseite, vor 7 Jahren einer solchen vom r. Ohr. Auf der r. Wange, der r. Schläfe u. am r. Ohr höckrige verhornte Partien. Am 28. 8. 1904 (cf. Nr. 280) Exstirpation eines weiteren kl. Carcinoms vom Nasenrücken.
Jahre	unbekannt	„	ja	—	
Wochen	unbekannt	„	ja	—	
Wochen	unbekannt	„	ja		
Jahre	„Aufstechen einer kleinen Blutblase"	„	ja	—	
Jahre	unbekannt	„	ja	—	
Jahre	unbekannt	„	ja	—	Seit 20 Jahren eine kl. Stelle, mit Borken bedeckt, seit 3 Wochen schnelles Wachstum und flächenhafte Ausbreitung.
bekannt	unbekannt	„	ja	—	
bekannt	unbekannt	„	ja	—	
Jahre	unbekannt	„	—	ja	
cid. seit Jahren	starker Pfeifenraucher	„	ja	—	Vor 4½ Jahren (2. 2. 1900) wurde ein Unterlippencarcinom flach abgetragen; directe Vernähung. Links und rechts, an den Endpunkten der linearen Narbe entwickelte sich je ein Recidiv. Starker Pfeifenraucher, auch noch nach der ersten Operation. cf. Nr. 268.
cid. seit Jahren	starker Pfeifenraucher	„	ja	—	
Monate	unbekannt	„	ja	—	
½ Jahr	unbekannt	„	ja	—	
Jahre	unbekannt	„	ja	—	Vor 2 Jahren längere Zeit mit Röntgen-Strahlen behandelt, dann ausgelöffelt.

Nr.	Operiert und eingeschickt von:	Datum	Geschlecht	Alter	Sitz des Tumors	Größe	Histol. Diag
283	Dr. v. Bardeleben-Bochum	20. 9. 04	männl.	71	l. Wange	10 : 8 mm	Pl.-Ep.-Kr. m. v.
284	Dr. Brohl-Köln	3. 10. 04	männl.	72	r. Schläfe, dicht a. Auge	1,5 : 1 cm	Coriumcarcin
285	Dr. Becker-Hildesheim	5. 10. 04	männl.	57	Kopfschwarte (links)	8 : 7 : 2½ cm	Coriumcarcin
286	Chir. Klin. Göttingen (Geh.-R. Braun)	12. 10. 04	weibl.	64	l. Infraorbitalrand	2 : 1 cm	Coriumcarcin
287	Derselbe	12. 10. 04	männl.	55	Unterlippe	1,5 : 1,5 cm	Pl.-Ep.-Kr. m. v.
288	Derselbe	19. 10. 04	weibl.	50	r. Nasenrück.	2 Coriumcarcinome nebeneinander je 5:5 mm groß	
289	Dr. Hölscher-Hildesheim	19. 10. 04	männl.	63	Unterlippe	5 : 5 mm	Pl.-Ep.-Kr. m. v.
290	Dr. Brohl-Köln	30. 10. 04	männl.	66	Nasenrücken	1 : 1 cm	Coriumcarcin

des sehens	Aetiologie	Erfolg der Operation	Im Gesunden operiert	Im Krank. operiert	Besondere Bemerkungen.
kannt	unbekannt	noch nicht angefragt	—	ja	
ıdiv, Jahr.	„	„	—	ja	Am 15. 11. 1898 Exstirpation eines großen ulcerierten Carcinoms der recht. Schläfe. Jetzt Recidiv. Inzwischen (am 2. 7. 01, cf. Nr. 1) Exstirpation eines Carcinoms von der link. Schläfe.
der burt	„	„	ja	—	Vor 4 Jahren Trauma, seitdem schnelleres Wachstum.
vielen hren	„	„	ja	—	Vor 11 Jahren wurden Lupusgeschwüre aus dem Gesicht excidiert. Jetzt 3 solche am Auge, Nasenwinkel und Wange. Letzterer wird operiert, die übrigen verschorft.
½ J.; fangs klein. ippe“ eidiv Woch.	unbekannt	„	ja	—	
	„	„	ja	—	Vor 7 Wochen Excision eines aus 2 unter der Haut gelegenen, leicht verschieblichen Knoten bestehenden Carcinoms
Jahr	kein Pfeifenraucher	„	ja	—	
Jahre	unbekannt	„	ja	—	

XIX.

Aus der chirurgischen Universitätsklinik in Göttingen.

Über den durch Lage- und Gestaltsveränderungen des Colon bedingten vollkommenen und unvollkommenen Darmverschluſs.[1]

Von

Professor Dr. **Heinrich Braun.**

(Mit 13 Abbildungen im Text).

In dieser Mitteilung möchte ich diejenigen Lage- und Gestaltsveränderungen des Colon, welche für sich allein, oder in Verbindung mit Adhäsionen zu einem unvollkommenen oder vollkommenen Darmverschluß führen können, im Zusammenhang besprechen, da mir keine Arbeit bekannt ist, in der dies in chirurgischer Hinsicht geschehen ist. Mehr von intern medizinischem Standpunkte aus hat Curschmann[2] neuerdings den gleichen Gegenstand abgehandelt und dabei besonders hervorgehoben, daß seither bei der Betrachtung des Darms seine Lageveränderungen zu kurz gekommen seien. Gewiß ist diese Bemerkung richtig, aber vergessen dürfen wir nicht, daß in früherer Zeit diesen Anomalien eine große, manchmal sogar eine allzu große Bedeutung beigemessen wurde, so daß unser jetziges Verhalten als eine Reaktion dagegen anzusehen ist. So finden wir schon bei de Haen[3] mehrere Tafeln mit vielen Abbildungen der verschiedenen Formen des Dickdarms, die allerdings nicht alle den Eindruck machen,

---

1) Abgekürzt vorgetragen bei der 75. Versammlung Deutscher Naturforscher und Ärzte zu Cassel in der Sektion für Chirurgie am 22. September 1903.

2) Curschmann, Topographisch-klinische Studien. Deutsches Archiv für klin. Medizin. 1894. Bd. 51, S. 1.

3) Antonii de Haen, Rationis medendi. Viennae Austriae, pars 10, 1765. Tab. 3 u. 4 und pars 11, 1767, Tab. 1, 2 u. 3.

als wenn sie naturgetreu abgebildet seien. Auch von Haller[1]) führte ziemlich vollständig die verschiedenen Lageveränderungen des Colon an. Bekannt ist, daß Esquirol die epigastrischen Schmerzen und die Stuhlverstopfung der Melancholiker aus der tiefen Lage des Colon transversum erklärte. Noch 1847 teilte Vötch[2]) eine große Zahl von Sektionsprotokollen mit, um aus der Häufigkeit des Vorkommens von Lageanomalien des Dickdarms bei Geisteskranken einen ursächlichen Zusammenhang zwischen diesen Dislocationen und den pathologisch anatomischen Veränderungen im Gehirn und seinen Hüllen abzuleiten. Erst Griesinger wies die Unrichtigkeit dieser Ansichten zurück.

Weiterhin möchte ich durch diese Mitteilung Veranlassung geben zur Veröffentlichung weiterer Beobachtungen von Darmverschluß durch Lageveränderungen des Colon, um ein größeres Material für die Beurteilung der Bedeutung dieser Veränderungen des Colon in chirurgischer Hinsicht zu gewinnen. Je genauer uns die verschiedenen Veränderungen bekannt sind, welche zu einem Darmverschluß führen können, um so exakter werden wir beim Vorkommen derartiger Fälle die Diagnose stellen, um so rascher und sicherer bei einer Laparotomie uns orientieren und um so zweckmäßiger und deshalb auch mit um so größerer Aussicht auf Erfolg dieselbe ausführen können. Absehen möchte ich aber bei meiner Besprechung von dem Volvulus flexurae sigmoideae, weil derselbe jetzt allgemein genügend bekannt ist, nachdem derselbe vielfach Gegenstand spezieller Mitteilungen geworden und zuletzt von Budberg-Böninghausen und Koch[3]) in ausführlicher Weise abgehandelt wurde. Absehen möchte ich auch von der congenitalen Dilatation des Colon und diese einer besonderen Mitteilung in unserer Sektion vorbehalten.[4])

Weiterhin möchte ich nicht genau behandeln, die Verengerungen des Colon, welche allein durch Kompression von Strängen und Adhäsionen, die infolge von entzündlichen Processen an dem Netze und dem Peritoneum entstanden sind, da sie in ähnlicher Weise auch am Dünndarm vorkommen und neuerdings in den Arbeiten von

---

1) A. von Haller, Elementa Physiologiae corporis humani. Bernae 1765. T. VII, p. 138.

2) A. Vötch, Koprostase. Erlangen 1874.

3) R. Budberg-Boeninghausen und Wilh. Koch, Darmchirurgie bei ungewöhnlichen Lagen und Gestaltungen des Darmes. Deutsche Zeitschrift für Chirurgie. 1886. Bd. 42, S. 329.

4) Verhandlungen der Gesellschaft Deutscher Naturforscher und Ärzte. 75. Versammlung in Cassel. T. II, 2. Hälfte, S. 143.

Riedel[1]) und Lauenstein[2]) in ihrer Bedeutung gewürdigt worden sind. Ganz mit Stillschweigen kann ich jedoch diese Adhäsionsbildungen nicht übergehen, weil ihr Auftreten bei manchen längst vorhandenen Lageveränderungen des Colon erst die Krankheitserscheinungen veranlassen.

Ferner gehören auch nicht hierher die zuerst von Gersuny[3]) und dann von seinem Schüler Alteneder[4]) als Adhäsiones peritoneales inferiores beschriebenen bandartigen Pseudomembranen, die am Übergang des Colon descendens in die Flexura sigmoidea über das äußere Blatt des Mesocolon zur seitlichen Bauchwand ziehend, heftige Schmerzen verursachen und die Arbeitskraft der Personen, welche meist dem weiblichen Geschlecht angehören, herabsetzen sollen.

Beschäftigen möchte ich mich aber mit denjenigen Form- und Lageveränderungen des Colon, die in chirurgischer Hinsicht von Wichtigkeit sind, gestützt auf die wenigen mir aus der Literatur bekannt gewordenen zerstreuten Publikationen und einige eigene Beobachtungen. Danach muß man annehmen, daß ein vollkommener Verschluß des Colon durch diese Ursachen verhältnismäßig selten vorkommt, während eine hartnäckige Stuhlverstopfung, die auch einen sehr bedrohlichen Charakter annehmen kann, häufiger ist. Ohne Zweifel gehören zu den Ursachen chronischer Obstipation nicht nur, wie Franke[5]) angibt, eine zu starke Eindickung des Speisebreis im Dickdarm, Atrophie und Schwäche der Darmmuskulatur, Abstumpfung der nervösen Apparate des Dickdarms, sondern gewiß auch Lage- und Formveränderungen dieses Darmabschnittes allein, oder in Verbindung mit peritonealen Adhäsionen. Sicherlich gehören manche der Fälle, bei denen nach längerem Bestehen einer vollkommenen Obstipation

---

1) B. Riedel, Die Entfernung von Narbensträngen und Verwachsungen entstanden durch entzündliche Prozesse in der Gallenblase und in den weiblichen Genitalien. Korrespondenzblatt des allgem. ärztl. Vereins in Thüringen 1891 und: Über Adhäsionsentzündungen in der Bauchhöhle. Archiv für klin. Chirurgie 1894, Bd. 47, Festband für Fr. König, S. 153.

2) Karl Lauenstein, Verwachsungen und Netzstränge im Leibe als Ursache andauernder schwerer Koliken. Arch. für klin. Chirurgie. 1893. Bd. 45. S. 121.

3) R. Gersuny, Über eine typische peritoneale Adhäsion. Archiv für klin. Chir. 1899. Bd. 59, S. 102 und Verhandlungen der Deutschen Gesellschaft für Chirurgie. 1899. 28. Kongreß. II, S. 54.

4) Josef Alteneder, Adhaesiones peritoneales inferiores. Zeitschrift für Heilkunde. Abt. für Chirurgie. 1901. Bd. XXII, S. 10.

5) Felix Franke, Über operative Behandlung der chronischen Obstipation. Archiv für klinische Chirurgie. 1901. Bd. 67, S. 911.

doch wieder eine Stuhlentleerung eintritt, hierher. Mir selbst sind etwa 5 oder 6 derartige Kranke vorgekommen, die wegen sehr bedrohlicher Erscheinungen des Darmverschlusses zur Operation durch ihre Ärzte in meine Klinik geschickt waren und dann ohne eine solche geheilt nach Hause zurückkehren konnten. Hierher gehören weiterhin, wenn auch der Nachweis nicht immer durchaus sicher zu führen sein wird, manche der Fälle, in denen wegen langdauernder Obstipation zunächst ein Anus arteficialis angelegt werden mußte, bei denen später wieder regelmäßige Stuhlentleerungen erfolgten und nicht selten auch ein spontaner Verschluß des künstlichen Afters eintrat. Nur in einer verhältnismäßig kleinen Zahl entsteht aber auch am Colon ein dauernder Verschluß, der meist mit großer Wahrscheinlichkeit zu diagnostizieren sein wird, durch das Fehlen von Stuhl und Flatus, durch starke Auftreibung des ganzen Leibes, besonders aber auch durch das eigentümliche Verhalten des Erbrechens, weil dasselbe nur bei Beginn des Leidens auftritt, oder sehr spät erfolgt, oder selbst ganz fehlt.

Um die verschiedenen hier in Betracht kommenden Verhältnisse zusammenzustellen, ist es am einfachsten, die einzelnen Abschnitte des Colon gesondert zu betrachten.

Zur Entstehung der meisten am Coecum und Colon ascendens vorkommenden Arten des Verschlusses ist vor allem das Vorhandensein eines abnorm langen Mesocolon notwendig, da ohne ein solches diese Darmteile nicht die zum Zustandekommen der Verlagerungen notwendigen Bewegungen ausführen können. Ein derartig langes, als Bildungsfehler anzusehendes Mesocolon findet sich aber nun keineswegs selten. Nach Wandel [1]), der neuerdings an ca. 600 Leichen systematische Untersuchungen über das Colon ascendens anstellte, fanden sich etwa in 10 Proz. Veränderungen, die an den genannten Darmteilen Knickungen, Torsionen und andere Verlagerungen erlaubt hätten. Von den verschiedenen hier vorkommenden Arten des Verschlusses scheinen die spontan, oder durch Trauma, oder durch starkes Dehnen des Körpers veranlaßten Achsendrehungen am häufigsten zu sein. Die Drehung des Darmes geht hierbei entweder um dessen Achse oder um die Mesenterialachse vor sich, in letzterem Falle beteiligt sich dann nicht selten dabei auch das unterste Ende des Ileum. Häufig geben diese Achsendrehungen zu den heftigsten Incarcerationserscheinungen Veranlassung, die ein rasches

1) Oskar Wandel, Über Volvulus des Coecum und des Colon ascendens. Mitteilungen aus den Grenzgeb. der Medizin und Chirurgie. 1903. Bd. XI, S. 39.

operatives Eingreifen verlangen. Die speziell hier in Betracht kommenden Verhältnisse hat an der Hand von 10 eigenen und 20 fremden Beobachtungen zuerst von Zoege-Manteuffel[1]) selbst und dann 7 weitere Beobachtungen sein Schüler Schiemann[2]) veröffentlicht. Neuerdings hat Faltin[3]) 79 in Finnland beobachtete Fälle gesammelt und aus ihnen geschlossen, daß 27 Proz. aller Volvulusfälle in diesem Lande durch den Blinddarmvolvulus bedingt sind. Auffallend ist die Häufigkeit, mit der dieser Volvulus, ebenso wie derjenige der Flexura sigmoidea in Rußland vorkommt, gegenüber den verhältnismäßig selten in Deutschland beobachteten Fällen. Ekehorn[4]) z. B. erwähnt in seiner Arbeit, die sich auf 92 Fälle stützt, nur etwa 8 aus Deutschland.

Die größere Länge des Dickdarms und die damit in Verbindung stehende Schlingenbildung an einzelnen Teilen desselben, die ihrerseits zum Teil erworben sein müssen, bilden wohl das disponierende Moment für die Entstehung der Achsendrehungen. Da die Zahl der von deutschen Chirurgen veröffentlichten Beobachtungen von Volvulus des Coecum und des Colon ascendens noch eine verhältnismäßig kleine ist, lasse ich einen von mir beobachteten Fall hier folgen.

I. Der 21 Jahre alte Heinrich Sch. von Göttingen wurde am 4. Juli 1899 in die medizinische Klinik aufgenommen. Seit dem 1. Juli hatte er keinen Stuhlgang, seit dem 2. häufiges Erbrechen und heftige Schmerzen, die anfallsweise auftraten, im ganzen Leibe, am heftigsten aber in der Ileocöcalgegend empfunden wurden und mit einem Hartwerden des Unterleibes verbunden waren. Ähnliche Schmerzanfälle, jedoch nicht so heftig, sollen in früheren Jahren schon öfters vorhanden gewesen sein. Da am 6. Juli das Erbrechen fäculent wurde und auf mehrfache Einläufe kein Stuhlgang erfolgte, wurde der Kranke an diesem Tage auf die chirurgische Klinik verlegt. Bei der Aufnahme daselbst war der junge Mann äußerst elend, hatte einen aussetzenden Puls und starke Dyspnoe. In dem stark gespannten Abdomen ließ sich deutlich ein Flüssigkeitserguß nachweisen. Da eine sofortige Operation notwendig erschien, wurden zunächst noch eine Kochsalzinfusion, Campherinjectionen und eine Ausspülung des mit großen Massen fäculenter Flüssigkeit angefüllten Magens gemacht, wobei sich neben der Sonde noch eine große Menge ähnlicher Massen durch den Mund ent-

1) von Zoege-Manteuffel, Die Achsendrehungen des Coecums. Arch. für klin. Chirurgie. 1898. Bd. 57, S. 841.

2) Schiemann, Sieben Fälle von volvulus coeci. Westnik Chirurgii. 1901 (russisch) refer. im Centralbl. für Chirurgie. 1902. Nr. 18, S. 507.

3) Faltin, Beiträge zur Kenntnis des volvulus coeci. Nordiskt med. Arkiv 1902. Chirurgie Heft 4 (deutsch).

4) A. Ekehorn, Die anatomische Form des Volvulus und Darmverschlusses bei beweglichem Coeco-Colon ascendens. Arch. für klin. Chirurgie. 1904. Bd. 72, S. 572.

leerten. Hierauf wurde ein ca. 10 cm langer, oberhalb des Nabels beginnender Medianschnitt gemacht; nach Eröffnung der Bauchhöhle erschienen zunächst die vorliegenden Darmschlingen unverändert, nur etwas ausgedehnt; erst nachdem der Schnitt nach oben verlängert wurde, kamen stark blau gefärbte Darmschlingen zum Vorschein. Bei genauer Untersuchung derselben zeigte sich, daß eine Achsendrehung des untersten Abschnittes des Ileum, des Coecum und des daran sich anschließenden Teiles des Colon ascendens vorlag. Nach Lösung der Torsion zeigten sich am Colon 2 nekrotische Stellen, die eingestülpt und übernäht wurden, da eine Resection der Darmschlingen bei dem elenden Allgemeinbefinden des Kranken vollkommen aussichtslos erschien. Zum Schluß wurde das Coecum und Colon ascendens durch einige Nähte an das Peritoneum parietale befestigt. In der Bauchhöhle befand sich eine mäßige Quantität blutig gefärbter, nicht übelriechender Flüssigkeit. Die vor Lösung der Achsendrehung blaurot aussehenden torquierten Darmschlingen erholten sich während der Operation so, daß sie zum Schluß derselben wieder ein fast normales Aussehen angenommen hatten. Nach Einführung eines Jodoformgazetampons auf die übernähten Stellen wurde die Bauchwunde geschlossen. Bis zum Abend hatte der Kranke nicht erbrochen, war aber sehr unruhig, wollte nicht im Bett bleiben, dagegen war das Sensorium vollkommen frei. Allmählich wurde der Puls aber kleiner, und am folgenden Tag, morgens 2 Uhr, erfolgte der Tod.

Bei der Section (Professor Aschoff) fanden sich der Magen und die Dünndärme stark mit Gas ausgedehnt, letztere durch Fibrinmassen untereinander und ebenso mit dem durch die Wunde eingeführten Gazestreifen verklebt. Die am weitesten nach rechts gelegene Darmschlinge war das auffallend rot verfärbte unterste Ende des Ileum. Das Colon ascendens war durch mehrere Nähte mit der seitlichen Bauchwand vereinigt. Das ganze Coecum und das Colon ascendens bis zur Flexura hepatica erschien schwarz violett. Nach Lösung der Suturen zeigte sich, daß die normalen Verbindungen zwischen Colon und Bauchwand fehlten und daß das Coecum auffallend beweglich sich leicht um seine Achse drehen ließ, so daß das Coecum und oben der Wurmfortsatz bis zur Mittellinie hervorragte, die Rückseite des Coecum war nach vorn gedehnt und bedeckte zum Teil die unteren Ileumschlingen. Das Mesenterium und Mesocolon war in dem gedrehten Teile sehr stark hämorrhagisch infiltriert, die Lymphknoten derb und auf dem Durchschnitt blutig verfärbt. In dem oberen Abschnitt des Colon fand sich eine quer- und eine längs gestellte Nahtreihe. Die Dünndärme waren an ihrer Oberfläche lebhaft gerötet und mit schwappender Flüssigkeit gefüllt. Der nach abwärts von der gedreht gewesenen Partie des Colon folgende Darm war sehr eng; in der Flexura sigmoidea lagen harte Kotballen. Das Quercolon war ganz von dem stark mit Gasen angefüllten Magen bedeckt. Die Peyerschen Plaques stark gerötet. In dem unteren Teil des Ileum fand sich in größerer Ausdehnung die schmutzig verfärbte Schleimhaut, mit einer grünlich diphtherischen Masse bedeckt, die so weit reichte wie die violette Verfärbung an der Außenseite. An einzelnen Stellen war die Darmwand besonders weich, und nach Entfernung der oberflächlich grünen Masse trat eine schmutzige Färbung der darunter liegenden Darmwand hervor, welche ebenfalls einer grünlichen Verfärbung an der

Außenseite entsprach: es war dies die eine der übernähten Stellen, an der zweiten quergerichteten Nahtlinie fanden sich solche Veränderungen nicht. Die Strecke des Ileum von den ersten sichtbaren diphtheritischen Veränderungen bis zur Valvula Bauhini hatte eine Länge von 42 cm, das veränderte Stück des Dickdarmes eine Länge von 20 cm. Außerdem ergab die Autopsie noch eine schwere parenchymatöse Hepatitis und Lungenödem.

Der Tod war in diesem Falle wohl bedingt durch die langdauernde Umschnürung des Darms, welche zu einer leichten Faltendiphtherie im unteren Ileum, zu schwerer diffuser Diphtherie im umschnürt gewesenen Coecum und Colon ascendens, zu beginnender totaler Nekrose der Darmwand an umschriebener Stelle und zu einer allgemeinen fibrinösen Peritonitis geführt hatte.

Weiterhin kommen im Coecum Störungen in der Fortbewegung des Kotes durch Verlagerung des Blinddarms nach oben gegen das

Fig. 1. Nach Curschmann l. c. S. 6.



Fig. 2. Nach Buy l. c. p. 605.

Colon ascendens hin zu stande, im ganzen genommen gewiß aber selten, da Wandel (l. c. S. 51) unter seinen bei 600 Leichen angestellten anatomischen Untersuchungen nur 8 mal den Fundus coeci und den Wurmfortsatz in Verbindung mit der Leber oder Gallenblase gefunden hat. Einen Darmverschluß durch diese Lageveränderung (Fig. 1 und Fig. 2) erwähnt Curschmann[1]), der 2 mal bei dieser Umknickung des Darms nach oben völlige Undurchgängigkeit desselben gesehen hat, die am 3. resp. 5. Tage den Tod der betreffenden Patienten veranlaßt hatte. Außer diesen beiden Beobachtungen erwähnt Cursch-

1) Curschmann l. c. S. 7.

mann noch 2 weitere Kranke, welche die analoge Verlagerung des Coecum zeigten, bei denen anfangs eine intermittierende, dann eine dauernde Darmocclusion eintrat, von denen der eine durch Perforationsperitonitis, der andere im Collaps, während der Anlegung des künstlichen Afters starb. Von Brauns[1]) wurde im Anschluß an meinen Vortrag in Cassel mitgeteilt, daß er eine Abknickung des Blinddarms nach oben bei einem Knaben, der beim Schlittschuhlaufen gefallen war, beobachtet hatte. Bei der Operation fand sich das Coecum umgeknickt, an das Colon transversum durch frische Verwachsungen fixiert, die gelöst wurden, worauf eine glatte Heilung erfolgte.

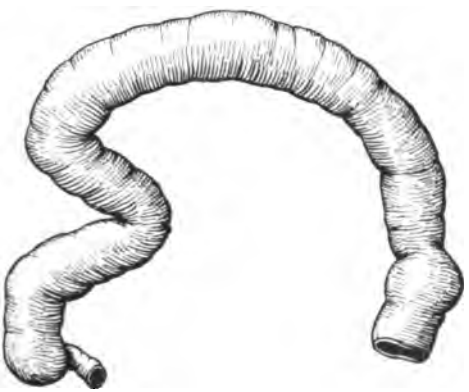

Fig. 3. Nach Buyl l. c. S. 41.

Fig. 4 nach Curschmann S. 3.

Als dritte am Colon ascendens beobachtete Abnormität ist das Vorkommen einer Schlinge zu erwähnen (Fig. 3 u. 4), welche zu einer Achsendrehung oder zu einer Abknickung und dadurch zum Darmverschluß führen kann. Das Colon ascendeus kann dadurch Ähnlichkeit mit der Flexura sigmoidea bekommen, und die Schlingen können entweder nach vorn und hinten, oder nach innen und wieder nach außen gehen. Das Vorkommen mehrerer Schlingen am Colon ascendens wird von Fleiner[2]) erwähnt, ist aber gewiß auch sehr

1) Brauns, Verhandlungen der Gesellschaft Deutscher Naturforscher und Ärzte. 75. Versammlung zu Cassel. Leipzig 1904. II. Teil, 2. Hälfte, S. 145.

2) W. Fleiner, Über die Beziehungen der Form- und Lageveränderungen des Magens und des Dickdarms zu Funktionsstörungen und Erkrankungen dieser Organe. Münchener med. Wochenschr. 1895, Nr. 42, S. A. S. 25.

selten. Noch ungünstiger werden aber die Bedingungen für die Fortbewegung des Kotes dadurch, daß die beiden Schenkel einer solchen Schlinge untereinander, oder der obere Schenkel mit dem Colon transversum durch Adhäsionen fest verbunden wird.

Treves[1]) fand einen solchen Volvulus am Colon ascendens bei einem 55 Jahre alten Manne, der nach 9 Tagen an einer nahezu completen Obstruction zu Grunde gegangen war. Das Colon ascendens war kolossal ausgedehnt und bei der Lumbarcolotomie eröffnet worden.

Curschmann (l. c. S. 3) sah bei einer 57jährigen Frau, die mit den schwersten Ileuserscheinungen aufgenommen worden war und nach 24 Stunden starb, neben einem Volvulus der Flexura sigmoidea noch einen solchen an einer Schlinge des Colon ascendens, der eine solche Ausdehnung hatte, daß die nur 6 cm voneinander entfernten, mit fächerförmigem Mesocolon versehenen Schenkel der Schlinge mit ihrem Scheitel bis in die linke Fossa iliaca reichten. Eine umschriebene Gangrän dicht über der Achsendrehung am Colon ascendens hatte zum Durchbruche der Darmwand und damit zu allgemeiner Peritonitis geführt.

Auch Quénu[2]) teilt einen analogen Fall von Darmobstruction bei einer 60jährigen Frau mit, bei der er im Jahre 1900 zunächst einen Anus arteficialis am Coecum angelegt und erst einige Tage später, nachdem der Leib weich geworden war, die Laparotomie ausgeführt hatte. Bei dieser 2. Operation fand sich außer den Adhäsionen, die vom Coecum und Colon ascendens bis zum Colon transversum reichten, eine nach vorn offene Schlinge des Colon ascendens, deren beide aneinander liegende Schenkel durch alte Verwachsungen mit einander verbunden waren. Nach Lösung dieser Verbindungen wurde in der Annahme, daß sich die Adhäsionen von Neuem wieder bilden könnten und nachdem festgestellt war, daß mehr nach unten hin bis zur Flexura sigmoidea kein weiteres Hindernis für die Kotentleerung vorhanden war, eine Enteroanastomose zwischen Coecum und Colon angelegt. Die Kranke ging zunächst geheilt nach Hause, starb aber dort nach einigen Monaten unter den erneut wieder aufgetretenen Erscheinungen des Darmverschlusses. Quénu nimmt an, daß derselbe durch Verwachsungen um das Colon transversum zustande gekommen sei und bedauert, die Anastomose nicht zwischen dem Ileum und der Flexura sigmoidea gemacht zu haben.

Von einem Verschlusse des Colon an der Flexura hepatica ist nur wenig bekannt, und gewiß wird derselbe an dieser Stelle auch selten sein, da dieser Winkel meist nicht durch ein deutliches Ligam. pleurocolicum dextrum sehr stark fixiert und nicht hoch hinauf gezogen liegt. Hierzu kommt, daß sogar häufig eine deutliche Flexura

1) Friedrich Treves, Darmobstruktion. Deutsche Ausgabe von A. Pollack. II. Aufl. 1888, S. 158.

2) E. Quénu, Du rôle de l'angle colique gauche dans les occlusions intestinales. Importance prédominante des petites brides pericoliques. Bull. et mémoir. de la société de chirurgie de Paris 1902. T. 28, p. 712.

hepatica fehlt, in den von Wandel[1]) daraufhin untersuchten 800 Leichen sogar in der Hälfte dieser Fälle.

Mir selbst ist einmal an dieser Stelle ein Verschluß, der zum Tode der Kranken an Perforationsperitonitis führte, allerdings unter besonderen Verhältnissen vorgekommen.

II. Am 20. Februar 1898 hatte ich bei einer 42jährigen Dame ein stenosierendes Pyloruscarcinom reseciert und nach Verschluß des Magens und Duodenum eine Gastroenterostomia posterior retrocolica ausgeführt. Am 20. März ging die Kranke geheilt nach Hause. Im Januar 1899 kam dieselbe aber wieder in meine Privatklinik zurück wegen heftiger Schmerzen im Leib und einer äußerst hartnäckigen Stuhlverstopfung, während die Magenverdauung eine sehr gute und schmerzfreie war. Bei der Untersuchung des Abdomen fand sich dicht oberhalb des linken Lig. Pouparti ein kaum verschieblicher, höckeriger Tumor, den ich seiner Lage nach für ein durch das Magencarcinom veranlaßtes secundäres Carcinom der Flexura sigmoidea und für die Ursache der vorhandenen Beschwerden hielt. Am 20. Januar machte ich die Laparotomie mit einem parallel dem linken Lig. Pouparti verlaufenden Schnitt und fand ein Carcinom des Dickdarms, das aber nach unten zu so feste Verwachsungen mit seiner Umgebung zeigte, daß deshalb die Resection des Tumors nicht durchgeführt werden konnte. Es wurde darum in einiger Entfernung von der Geschwulst zwischen einem proximal und distal von derselben gelegenen Dickdarmabschnitte die Enteroanastomose ausgeführt. Bis zum zweiten Tage nach der Operation schien der Verlauf ein günstiger werden zu wollen, da Stuhl und Flatus durch den After abgingen und kein Erbrechen vorhanden war. Dann trat aber zunächst Erbrechen auf, das sich immer häufiger wiederholte, während Flatus noch abgingen; allmählich wurde der Leib aber schmerzhafter und aufgetriebener, besonders vom 28. Januar ab; von da an verfiel auch die Kranke sichtlich und starb unter peritonitischen Erscheinungen am 31. Januar, also 11 Tage nach Ausführung der Enteroanastomose.

Bei der Autopsie (Herr Professor Aschoff) fanden sich Gase und Kotpartikel in der freien Bauchhöhle, die durch eine am Colon ascendens gelegene Perforationsöffnung dahin gelangt waren. Die Flexura hepatica des Colon erschien vollkommen fixiert und scharf abgeknickt, der proximal davon gelegene Teil des Colon ascendens so stark ausgedehnt, daß durch seine Distension die Perforation des Darms zustande gekommen war. Die Enteroanastomose war fest geheilt und ihre Umgebung erschien reizlos. Das Carcinom lag in der Mitte des eine Schleife medialwärts bildenden Colon transversum und war dort mit seiner Umgebung besonders mit dem linken Eierstock fest verwachsen.

In diesem Falle war das Colon transversum, das bei der ersten Operation an seiner normalen Stelle unter dem Magen gefunden worden war, nach teilweiser Lösung seiner Befestigung oben bei der Resection des Magens durch das Gewicht des in seiner Wand sich entwickelnden Carcinom nach abwärts bis zum Lig. Pouparti

1) Wandel l. c. S. 50.

gesunken. Durch dieses Hinabsinken des Colon entstand eine derartig scharfe Abknickung an der fixierten Flexura hepatica, daß hierdurch eine allmählich immer mehr zunehmende Verengerung und zuletzt ein vollkommener Verschluß und proximal davon dann durch Dehnung der Colonwand eine Perforation derselben und secundäre Peritonitis eintrat.

Interessant ist der Fall auch noch in der Hinsicht, als die Diagnose nach der Lage der Geschwulst auf ein Carcinom der Flexura sigmoidea gestellt war, während es sich tatsächlich um ein Carcinom des Colon transversum gehandelt hat. Erwähnen möchte ich, daß auch Tuffier[1]) eine ähnliche Beobachtung mitteilt, nach welcher er einen Tumor, der oberhalb des linken Poupartschen Bandes lag, für einen solchen des Colon descendens hielt, während er tatsächlich dem Colon transversum angehörte. Zweifellos kommen diese Verwechslungen häufiger vor und sind auch kaum zu vermeiden. Auch für die Anlegung des künstlichen Afters ist diese Lageveränderung von Bedeutung; so hatte Kappeler[2]) bei einer solchen Lage des Colon transversum denselben an diesem Darmteil angelegt, während er glaubte denselben an der Flexura sigmoidea gemacht zu haben.

Am häufigsten von allen Teilen des Dickdarms führen Gestalts- und Lageveränderungen des Colon transversum, die häufig auch, wie Curschmann besonders hervorhebt, mit einer bedeutenden Verlängerung dieses Darmabschnittes verbunden sind, zu den hartnäckigsten Stuhlverstopfungen, seltener zu einem vollkommenen Verschluß. Schwer ist allerdings bei diesem Darmabschnitt zu sagen, welche Lage die normale ist, da so viele Verschiedenheiten in derselben vorkommen. Die Lage des Colon transversum quer durch die Bauchhöhle im Epigastrium, welche meist als die normale angesehen wurde, wird überhaupt nur selten gefunden, wie mehrere neuere Untersuchungen, bei denen genau auf diesen Punkt geachtet wurde, ergeben haben. So gibt Buy[3]) an, daß er das Colon transversum nur in 23 Proz. der daraufhin untersuchten Leichen diesen Verlauf nehmen sah, während es in 77 Proz. nach oben oder nach unten verschoben war. Fromont[4]) fand bei 40 daraufhin untersuchten Leichen

1) Gaston Ducatte, Les ptoses du gros intestin et leurs complications chirurgicales. Thèse de Paris 1899.

2) O. Kappeler, Einige Bemerkungen zur Colotomie. Korrespondenzblatt für Schweizer Ärzte. 1892. Nr 1, S. 2.

3) Jean Buy, Anatomie du colon transverse. Thèse de Toulouse. 1901. Nr. 411.

4) Fromont, Contribution à l'anatomie topographique de la portion sous-diaphragmatique du tube digestif. Thèse de Lille. 1890.

den queren Verlauf des Colon nur 2 mal, dagegen 33 mal die erste Hälfte dieses Darmes horizontal, die zweite Hälfte dagegen schief nach oben verlaufend. Außerdem lag das Colon transversum oberhalb des Nabels 22 mal, in der Höhe des Nabels 10 mal und unterhalb desselben 8 mal. Mauclaire und Mouchet[1]), welche bei 100 Leichen die Lage des Colon transversum genau verzeichneten, beobachteten einen vollkommen queren Verlauf auch nur 2 mal, denjenigen oberhalb des Nabels 41 mal, denjenigen in Nabelhöhe 26 mal und den unterhalb des Nabels 34 mal. In diesen letzteren Fällen hatte das Colon transversum fast immer die Form eines V oder U; diese tiefe Lage des Quercolon wurde bei Frauen 2mal häufiger gefunden als bei Männern. Außerdem fanden die genannten Forscher an dem

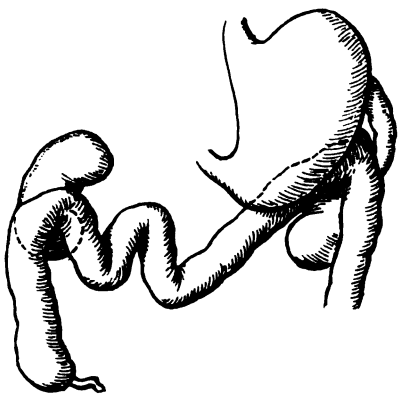

Fig. 5.

Fig. 6.

Nach Mauclaire et Mouchet l. c. S. 610 u. 608.

ersten Teil des Colon transversum in 85 Proz. Schlingenbildungen so daß sie denselben anse sinueuse nennen (Fig. 5). Weiterhin ist häufig am Colon transversum zu beobachten, daß dasselbe entweder mitten oder mehr nach der Seite hin (Fig. 6) eine große Schlinge bildet, deren Spitze bis zu dem Poupartschen Band oder der Symphyse hinabreicht und das Colon descendens oder Colon ascendens nebst Coecum bedeckt, so daß in letzterem Falle dadurch Schwierigkeiten für die Aufsuchung des Wurmfortsatzes, oder Schwierigkeiten

1) Pl. Mauclaire et Albert Mouchet, Considérations sur la forme et les moyens de fixeté du colon transverse. Déductions opératoires. Bull. de la société anatomique de Paris, LXXI, année (1896) 5 m. Ser. T. X. Paris 1896. p. 600.

für die Localisation eines Darmtumors entstehen können. Ducatte[1]) stellte aus der Literatur 3 Fälle zusammen, in denen diese Schwierigkeit besonders groß gewesen sein soll. Wie ein Carcinom des Colon transversum bei einer Schlingenbildung dieses Darmteiles nach unten zu einer Verwechslung mit einem Carcinom der Flexura sigmoidea Anlaß geben kann, wenn es oberhalb des linken Lig. Pouparti gelegen ist, habe ich vorhin schon erwähnt, hinzufügen möchte ich, daß bei der Rechtslagerung der Geschwulst des Colon transversum eine Verwechslung mit einem Cöcaltumor vorkommen kann, wie ich dies erst kürzlich noch sah. Auch glaubte ich einmal die Enteroanastomose zwischen dem Ileum und Colon ascendens gemacht zu haben, während sich später herausstellte, daß nicht dieser Darmteil, sondern die Mitte des weit nach unten gezogenen Colon transversum zur Anastomose benutzt worden war.

Begünstigend für das Eintreten eines Darmverschlusses bei dieser Schlingenbildung des Colon transversum sind Adhäsionen, durch welche der Scheitel dieser Schlinge tiefer unten im Abdomen fixiert wird, oder Verlötungen des rechts gelegenen Teiles der Schlinge mit dem Coecum und dem Colon ascendens oder des links gelegenen Teiles mit dem Colon descendens vorkommen, ein Verhalten auf dessen häufigeres Vorkommen Treves[2]) schon hinwies.

Auch Curschmann[3]) gibt an, daß er einmal diese Verwachsung als Ursache eines tödlich verlaufenen Ileus gefunden habe. Ebenso sah Tuffier[4]) bei der Operation einer 42 Jahre alten Dame, die an intermittierenden Erscheinungen des Darmverschlusses litt, den rechten Schenkel des eine Schleife bildenden Colon transversum in der Fossa iliaca fixiert und mit dem Colon ascendens verwachsen. Nach Lösung der Adhäsionen wurde hoch oben eine Colopexie ausgeführt. Weitere Angaben über den späteren Zustand dieser Kranken sind mir nicht bekannt. Riedel[5]) erwähnt Netzstränge zwischen Colon transversum und Colon ascendens gefunden zu haben und Lauenstein[6]) eine kurze, straffe 4 fingerbreite Adhäsion zwischen Colon transversum und Colon ascendens dicht oberhalb des Coecums. Auch Zeidler[7]) fand bei einer 52 Jahre alten Frau das Colon transversum mit dem Colon descendens in einer Ausdehnung von 8 cm

1) Gaston Ducatte l. c. p. 127.

2) Fr. Treves l. c. S. 128.

3) Curschmann l. c. S. 22.

4) Ducatte l. c. S. 99.

5) Riedel l. c. Arch. für klin. Chirurgie S. 174.

6) Lauenstein l. c. S. 135.

7) H. Zeidler, Beiträge zur Pathologie und Therapie des akuten Darmverschlusses. Mitteilungen aus den Grenzgebieten der Med. und Chir. 1900. Bd. 5. S. 606, Fall 15.

durch feste breite fibröse Adhäsionen verwachsen, so daß dadurch an der Flexura coli sinistra bei ihrem Übergang in das Colon descendens eine scharfe Knickung des Darmes veranlaßt war. Zuerst wurden nur die Adhäsionen gelöst, aber am nächsten Tage mußte, weil die Erscheinungen des Darmverschlusses nicht aufhörten, eine Kotfistel am Coecum gemacht werden, worauf dann später die Heilung erfolgte.

Seltener vorkommend und bis jetzt nur in diagnostischer Hinsicht interessant ist die nach oben gehende Bildung einer Schlinge des Colon transversum, wobei dieselbe vor die Leber zu liegen kommt (Fig. 7).

Eine Aufzählung aller am Colon transversum beobachteten Lage- und Formveränderungen ist wegen der vielfachen Verschiedenheiten, die vorkommen können, unmöglich, nur möchte ich, um noch ein Beispiel dieser

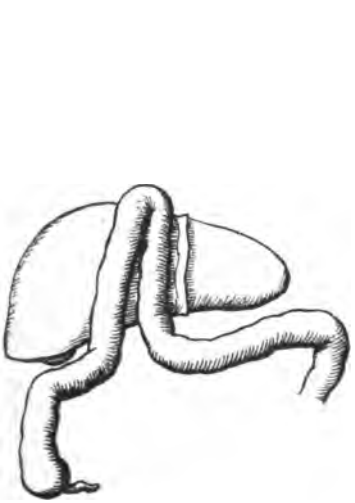

Fig. 7. Nach Mauclaire et Mouchet p. 604. Fig. 8. Nach Curschmann c. S. 22.

Vielgestaltigkeit zu zeigen, auf die folgende Abbildung von Curschmann (Fig. 8) hinweisen, die zeigt, welche bizarre Form das Colon transversum manchmal bildet.

So häufig es gewiß in diesen Schlingen leicht zu hartnäckigen Kotstauungen kommt, so ist ein vollständiger Verschluß durch Volvulus oder durch Abknickung verhältnismäßig selten beobachtet worden. Curschmann gibt an, 3 mal am Quercolon Volvulus gesehen zu haben, einmal in Verbindung mit Volvulus der Flexura sigmoidea. Auch Riedel (l. c. S. 195) erwähnt einen Fall, in dem das Colon transversum eine Drehung um 180° gemacht hatte, die dadurch veranlaßt wurde, daß das in die Höhe geschlagene Netz dort adhärent

war. Kraske[1]) teilte eine Beobachtung von Volvulus des Quercolon mit, der durch Beckenhochlagerung bei einem sehr fetten Mann zu stande gekommen war. Das sehr fettreiche und schwere Netz war an der Vorderseite des Colon transversum zwerchfellwärts gesunken und hatte dadurch die Torsion hervorgerufen. Rehn[2]) erwähnte im Anschluß an meinen Vortrag in Cassel, daß er eine Torsion des Quercolon beobachtet habe, die wahrscheinlich durch Benutzung eines Stielschwamms zum Tupfen in der Tiefe zu stande gekommen war. Anzuschließen ist hier noch die Achsendrehung des Colon ascendens und Colon transversum, welche bei bis dahin vollkommen gesunden Personen beim Einsetzen der Wehen oder unter der Geburt auftreten.

Fromme[3]) teilte neuerdings einen solchen Fall mit und erwähnte im Anschluß daran noch eine zweite von Gottsched[4]) veröffentlichte Beobachtung. Die Erklärung dieser Fälle gebe ich am besten mit den Worten von Fromme wieder. „Die betreffende Schwangere hatte eine Prädisposition znm Volvulus durch das außerordentlich lange Mesocolon des Colon ascendens. Eine Möglichkeit des Zustandekommens des Volvulus wurde geschaffen durch die Verlagerung des Colon ascendens nach oben durch die schwangere Gebärmutter. Das Eintreten des Volvulus wurde bewirkt durch die ersten Wehen, unter denen sich der Uterus aufrichtete und das Colon transversum nach hinten und unten sank, so daß es über das nach oben verdrängte Colon ascendens hinweg fiel."

Ein vollkommener Verschluß durch Abknickung einer Schlinge des Colon transversum ist mir aus der Literatur nicht bekannt. Dagegen habe ich sie selbst einmal bei einer Laparotomie beobachtet.

III. Adolf H., 40 Jahre alt aus Ebergötzen wurde am 15. Mai 1903 in die Klinik aufgenommen. Schon mehrmals hatte der Mann in den letzten Jahren, wie auch jetzt wieder Anfälle von heftigem Schmerz in der rechten Seite des Leibes bekommen, die meist nur 1 Tag anhielten, ausnahmsweise mit Erbrechen verbunden waren. 14 Tage vor der Aufnahme waren die Schmerzen anhaltender und heftiger geworden, in den letzten Tagen war kein Stuhl und auch keine Flatus mehr abgegangen. An der Stelle des Schmerzes, 2 querfingerbreit nach rechts vom Nabel fühlte man zwei nebeneinander gelegene, stark geblähte, etwa 15 bis 20 cm lange, Darmschlingen, die von oben außen nach unten innen gelagert waren. Am folgenden Tag am 16. Mai fühlte man noch die beiden Darmschlingen nur lagen dieselben jetzt nicht mehr nebeneinander, sondern die eine mehr nach

1) P. Kraske, Über Beckenhochlagerung und ihre Gefahren. Verhandl. der Deutschen Gesellsch. für Chirurgie. 1903. XXII. Kongreß. II, S. 152.

2) Rehn, Verhandlungen der Gesellschaft Deutscher Naturforscher und Ärzte. 75. Versammlung zu Cassel. Leipzig 1904. II. Teil, 2. Hälfte, S. 145.

3) F. Fromme, Über Achsendrehung des Dickdarmes unter der Geburt. Münchener med. Wochenschrift. 1903, Nr. 62, S. 1844.

4) W. F. A. Gotsched, Über Ileus bei Schwangeren. Inaug. Dissert. Königsberg 1869.

hinten, die andere mehr nach vorn. Da die Schmerzen noch zugenommen hatten und noch keine Zeichen erfolgreicher Peristaltik trotz mehrfacher Wasser- und Ölklystiere eintraten, machte ich die Laparotomie mit einem über die Höhe der Geschwulst nach anßen vom rechten M. rectus gelegenen Längsschnitt. Beim Hervorziehen der Geschwulst zeigte sich, daß sie neben dem Colon ascendens lag, dem Anfangsteil des Colon transversum angehörte und eine Schlinge bildete, die nirgends adhärent, aber sehr stark erweitert und sowohl gegen die Flexura coli dextra als gegen den folgenden Teil des Colon transversum abgeknickt erschien. Da sich die Abknickungen durch Heben und Vorziehen des in seiner Wandung unveränderten Dickdarms ausgleichen ließ, fixierte ich den Anfangsteil des Colon transversum durch einige Nähte, welche durch 2 nahe aneinander gelegene Stellen einer Tänie geführt wurden, an die äußere Bauchwand.

Über den weiteren Verlauf ist nur anzugeben, daß die Schmerzen im Leib vom Augenblicke der Operation verschwanden und die Heilung der Wunde nach vorübergehender Eiterung einiger Stichkanäle bald zustande kam, so daß der Kranke am 9. Juni die Klinik verlassen konnte. Vierzehn Tage nach der Entlassung wurde von dem Manne nach dem Auftreten von Blasenbeschwerden ein wahrscheinlich aus einer Niere stammendes braunes Concrement von der Größe einer halben Kaffeebohne mit dem vollkommen klar aussehenden Urin entleert. Bei einer Vorstellung des Kranken 1/4 Jahr nach der Operation befand sich derselbe vollkommen wohl, hatte niemals wieder Schmerzen im Leib gehabt und 12 Pfd. an Körpergewicht zugenommen.

Häufiger kommt es zu Kotstauungen oder auch zu einem vollkommenen Verschluss an der Flexura lienalis des Colon. Nur äußerst selten wird letzterer bedingt durch die Achsendrehung einer von dieser Flexur gebildeten Schlinge, da eine solche hier überhaupt nur ausnahmsweise vorkommt. Curschmann[1]) hat einmal diese Achsendrehung gefunden. Weitere Beispiele sind mir nicht bekannt. Viel häufiger findet sich hier eine sehr starke Erschwerung der Kotbewegung oder ein vollkommener Verschluss, über dessen Ursachen in neuerer Zeit von französischen Chirurgen vielfach discutiert wurde, während dieselben bei uns in Deutschland weniger Beachtung gefunden haben. Im allgemeinen liegt die linke Flexur des Colon höher als die Flexura hepatica, bildet fast ausnahmslos einen nach unten und innen offenen spitzen Winkel und ist außerdem stark fixiert durch ein festes, fast niemals fehlendes Band. Phoebus[2]) hatte dies schon A. von Haller bekannte und später von Loder als Lig. splenico omentale bezeichnete Band mit dem Namen Ligament. pleuro colicum belegt; es sollte, seiner Angabe nach sich bei allen Leichen finden und von der Gegend der 10. 11. Rippe zum linken Ende des Colon

1) Curschmann l. c. S. 23.

2 Ph. Phoebus, Über den Leichenbefund bei der orientalischen Cholera. Berlin 1835, S. 161.

transversum und des grossen Netzes herabziehen. An der Stelle, an welcher sich dieses Band an den Darm ansetzt, soll nach Phoebus das Mesocolon besonders schmal und der Darm dadurch fast immer nach oben und hinten gezogen sein, so daß durch dasselbe auch ein Aufenthalt der Faeces auf ihrem Übergange aus dem queren Grimmdarm in den absteigenden veranlaßt werden könnte. Später wurde dieses Band von Bochdalek, der die Bezeichnung desselben als Lig. phrenico colicum für besser hielt, beschrieben und neuerdings von verschiedenen französischen Forschern zum Gegenstand genauer Untersuchungen gemacht. Letztere haben ergeben, daß der Winkel nicht immer wie Glénard annahm, an der 10 Rippe liegt, sondern daß derselbe nach Buy am häufigsten etwas höher zwischen der 9. und 10. Rippe etwas nach innen von der Axillarlinie gefunden wird. Nach Mauclaire und Mouchet[1]) liegt derselbe am häufigsten an der 9. (26 mal), 11. (22 mal) und 8. (21 mal) Rippe, während Fromont die Häufigkeitsscala 8. (18 mal) 7. (10 mal) 6. (4 mal) Rippe aufstellte. Weiterhin gab Buy an, daß der Winkel auch tiefer liegen könnte, nämlich zwischen der 10. und 11. Rippe, und zwar besonders dann, wenn das Colon transversum die Form eines V S oder W. hatte. Eine noch tiefere Lage wurde ausnahmsweise von Quénu, Mauclaire und Mouchet gefunden. Nach den Untersuchungen von Adénot soll dieses Lig. pleuro- colicum außer an den Winkel des Colon auch auf das Ende des Colon transversum und den Anfang des Colon descendens übergehen, während es nach Bérard und Patel[2]) aus einem constanten am Winkel der Flexur und einem inconstanten am Colon transversum festsitzenden Teil besteht (Fig. 9).

Von einigen französischen Autoren, wie von Glénard, Adénot u. a. wird nun angenommen, daß an dieser Fixationsstelle des Colon durch Hinabsinken des Colon transversum leicht eine Knickung eintritt, wenn dieser Winkel stark nach oben gezogen ist, oder der auf das Colon transversum übergehende Teil des Bandes sehr schlaff ist. Auch Roith[3]) hat neuerdings angenommen, daß sich bei spitzwinkliger Flexur eine Falte bildet, die sich bei Blähung des zuführenden Schenkels vor den abführenden und leeren legen kann, so daß dieser an die hintere und seitliche Bauchwand angepresst wird. Nach Roith

1) Mauclaire et Mouchet l. c. p. 610.

2) L. Bérard et M. Patel (de Lyon), Les occlusions intestinales par coudure de l'angle colique ganche. Revue de chirurgie. 1903, Nr. 5, p. 590.

3) Otto Roith, Die Füllungsverhältnisse des Dickdarms. Anatom. Hefte 1903. 1. Abt., Bd. 20, S. 19.

findet sich in der Münchener anatomischen Sammlung ein Präparat, das zu Gunsten dieser Ansicht sprechen soll.

Klinische Beobachtungen, die einen an der flexura linealis des Colon zu stande gekommenen Verschluß beweisen können, sind von v. Bergmann, Tixier, Terrier, Poirier, Legueu und Bérard veröffentlicht.

A. von Bergmann[1]) fand bei einem 63jährigen Manne, der seit Jahren an schwerem Stuhlgang litt und eine druckempfindliche Stelle links unter dem Rippenbogen hatte, bei der am 9. April 1898 vorgenommenen Laparotomie eine so hoch hinaufgezogene und fest fixierte Flexura lienalis, daß er genötigt war, die Enteroanastomose zu machen.

Bei der Section fand sich ein perforiertes Ulcus des Magens und die Flexura lienalis durch starke Adhäsionen an die Milzkapsel und nach hinten fixiert.

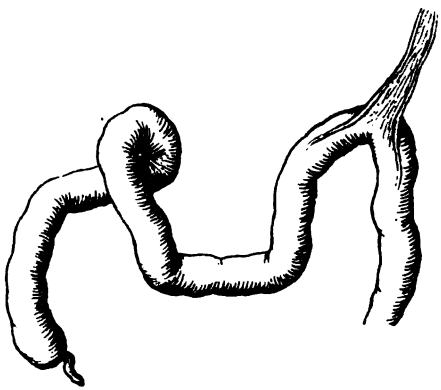

Fig. 9.
Nach Bérard et Patel l. c. p. 602.

Tixier[2]) beobachtete bei einem 19 Jahre alten Mädchen eine doppelseitige Salpingitis und eitrige Douglasitis nach Gonorrhoe, wegen deren 1899 zuerst das linke Ovarium vaginal exstirpiert und später Eiter aus dem Douglaschen Raum durch vaginale Punction entleert war. Am 21. Juni 1900 wurde dieses Mädchen, das einen fixen Schmerz in dem linken Hypochondrium, verbunden mit einem starken Meteorismus und hartnäckiger Obstipation hatte, wieder in das Krankenhaus aufgenommen. Bei der am 22. Juni ausgeführten Laparotomie fand Tixier das große Netz mit der linken Tube verwachsen, und das stark ausgedehnte Colon transversum bis unter den Nabel hinabgezogen. Das Netz wurde abgebunden und die beiden mit Eiter gefüllten stark ausgedehnten Tuben nebst dem rechten Ovarium exstirpiert; hierauf wurde nach oben durch die Bauchwunde und nach unten durch die Vagina drainiert. Nach der Operation dauerten das Erbrechen und die Erscheinungen der Darmocclusion fort; am 29. Juni starb die Kranke.

Bei der Autopsie zeigte sich das Colon transversum enorm, wie ein Magen ausgedehnt, das Colon descendens aber abgeplattet und vollständig leer. Der Netzstumpf war an der linken Fossa iliaca adhärent und hatte das Colon transversum medialwärts gezogen. An der Flexura lienalis des

1) A. von Bergmann: Zur Diagnose und Behandlung der Darmocclusionen. Archiv für klin. Chirurgie. 1900. Bd. 61, S. 921, Fall 65.

2) Frarier Joseph, Contribution à l'étude du rôle de l'angle gauche du colon dans les occlusions intéstinales. Thèse de Lyon, 1902, p. 31.

Colon Bindegewebsstränge, welche den Dickdarm hier verengten. Keine Zeichen von Peritonitis.

Terrier[1]) machte neuerdings (1902) ganz besonders auf den Verschluß des Darmes an der Flexura lienalis aufmerksam und veranlaßte dadurch eine Diskussion in der société de chirurgie in Paris, wobei von verschiedenen Mitgliedern der Gesellschaft noch interessante Mitteilungen gemacht wurden.

Terrier beobachtete selbst einen Darmverschluß durch spitzwinklige Verziehung der Flexura lienalis bei einer 56jährigen Frau, die häufig über sehr heftige mit Meteorismus verbundene Schmerzanfälle im Leib klagte, die etwa 48 Stunden dauerten und dann wieder verschwanden. Im Stuhlgang zeigten sich manchmal Pseudomembranen und Blut. Da Verdacht auf eine maligne Neubildung bestand, wurde am 11. November 1901 die Laparotomie gemacht. Dabei fand sich das Colon descendens leer, der mittlere Teil des Colon transversum stark ausgedehnt, der Winkel der Flexura lienalis sehr spitz und diese Spitze hoch oben am Zwerchfell gelegen. Da diese Fixationsstelle nicht gelöst werden konnte, legte Terrier eine Anastomose zwischen dem Ende des Colon transversum und dem Anfange des Colon descendens mit vollkommenem Erfolge an. Vier Monate nach der Operation wurde das Wohlbefinden dieser Kranken noch festgestellt.

In der an diese Mitteilung von Terrier sich anschließenden Diskussion teilte Poirier[2]) eine analoge Beobachtung mit.

Poirier wurde schon vor längerer Zeit zu einer etwa 35 Jahre alten Frau gerufen, die bereits seit Jahren nur mit hohen Einläufen Stuhlgang herbeiführen konnte, an Schmerzen im linken Hypochondrium und dem Gefühle, als wenn dort die Kotmassen angehalten würden, gelitten hatte. Poirier fand diese Kranke moribund, den Leib stark aufgetrieben, fäculentes Erbrechen und 3 Tage andauernde, vollständige Stuhlverstopfung. Bei der sofort vorgenommenen Operation, die durch die Auftreibung des Leibes sehr erschwert war, fand sich das Colon transversum wie ein Magen ausgedehnt, das Colon descendens bandartig abgeplattet; mit Mühe konnten Adhäsionen an der Spitze der Flexura lienalis abgelöst werden. Nach dieser wahrscheinlich nur teilweisen Loslösung des Colon kamen zweimal dünnflüssige Stuhlentleerungen, dann trat aber der Darmverschluß wieder ein und die Kranke starb 24 Stunden nach Ausführung der Operation. Poirier glaubt, daß er vielleicht durch die von Terrier ausgeführten Anastomose zwischen Colon transversum und Colon descendens seine Kranke hätte retten können.

F. Legueu[3]), der schon im Jahre 1895[4]) über den Verschluß an

1) Terrier, Rétrécissement de l'angle gauche du côlon transverse. Colo-Colostomie. Resultat excellent. Bullet. et mémoires de la société de chirurg. de Paris. 1902. T. XXVIII, p. 467, séance du 16. april.

2) Poirier l. c. p. 472.

3) Félix Legueu l. c. p. 179.

4) Félix Legueu, Occlusion intéstinale post-opératoire. Bullet. de la société

dem linken Winkel des Colon sich geäußert hatte, berichtete über einen Verschluß an der linken Flexur des Colon, der nach einer im Jahre 1894 vorgenommenen Exstirpation einer sehr großen Ovarialcyste zustande gekommen war. Nach einem einmaligen Stuhlgang traten bei dieser Kranken die Erscheinungen des Darmverschlusses auf, fehlender Abgang von Gasen und Stuhl, Auftreibung des Leibes und fäculentes Erbrechen. In der Annahme, daß ein Eingeweide dem Ovarialstiel adhärent oder mit einer Ligatur gefaßt sein könne, wurde das Abdomen wieder eröffnet, aber an dem Stiel keine Veränderungen gefunden. Bei dem weiteren Suchen nach der Ursache des Darmverschlusses fand sich das Colon transversum stark ausgedehnt, das Colon descendens vollkommen leer und abgeplattet, der Übergang des ausgedehnten in den zusammengefallenen Dickdarm lag genau im linken Winkel. Leguen fand an dieser Stelle einen Strang, den er zu lösen versuchte. Da hierbei plötzlich Gase vom Colon transversum in das Colon descendens übergingen, verschloß er wieder die Bauchhöhle in der Annahme, das Hindernis für die Kotpassage beseitigt zu haben. Tatsächlich erfolgte auch nachmittags noch ein Stuhlgang, aber am Abend trat doch der Tod ein.

Bei der Autopsie zeigte sich vor der Flexura lienalis eine gefäßreiche Peritonealfalte, die gewiß alt war und vom Lig. pleuro-colium bis zum Mesocolon hinging; die Falte gab nur dann ein Hindernis für die Fortbewegung des Kotes ab, wenn man an ihrem unteren Ende zog. Legueu glaubt, daß durch den plötzlichen Zug, welchen das Colon transversum nach Entfernung der großen Ovarialcyste durch Hinabsinken in das Abdomen ausübte, der vollkommene Verschluß des Colon zustande gekommen sei.

Bérard[1]) nahm eine 40 Jahre alte Wäscherin, die 4mal geboren hatte, im Juni 1902 in das Krankenhaus auf wegen Erscheinungen von Darmverschluß, die schon 3 Monate in verschiedener Heftigkeit angedauert hatten. Seit Jahren hatte die Kranke öfters Anfälle von Stuhlverstopfung, verbunden mit heftigen Leibschmerzen in der linken Seite des Leibes und der Lendengegend gehabt, die aber immer wieder nach einigen Tagen vergingen. Da bei der Aufnahme der Kranken schon seit $2^1/_2$ Tagen kein Stuhlgang mehr erfolgt war, der Leib stark aufgetrieben erschien, das Erbrechen an Häufigkeit zugenommen hatte und der Allgemeinzustand schlechter geworden war, so nahm Bérard sofort die Laparotomie mit einem unterhalb des Nabels geführten Medianschnitt vor. Da an den inneren Genitalien und am Wurmfortsatz sich keine Veränderungen fanden, wurde der Medianschnitt nach oben verlängert. Nachdem die ausgedehnten Dünndarmschlingen ausgetreten und in warme Tücher gepackt waren, fand sich das Colon descendens abgeplattet gegen die hintere Bauchwand gedrückt, während das Colon transversum colossal ausgedehnt war, so daß der Verschluß an dem linken Winkel des Colon liegen mußte. Bei dem Versuch, das Colon transversum zu heben, bemerkte man, daß es durch das in der Fossa iliaca sin. fixierte große Netz gehalten wurde. Nach Lösung dieser Stelle konnte das Colon transversum gehoben werden, aber ein Übergang des Darminhaltes in das Colon descendens fand doch nicht statt. Beim Eingehen

anatomique de Paris 1894 série. T. VIII, p. 474; und Des occlusions intestinales post-opératoire. Gaz. des hôpitaux 1895, p. 1328.

1) Bérard et Patel l. c. p. 591.

mit der Hand gegen die Spitze der Flexura lienalis des Colon fand sich dieselbe sehr hoch, fast unzugänglich, so daß man sie nicht sehen konnte. nur einzelne Peritonealverwachsungen wurden dort und am Anfang des Colon descendens aber keine Verhärtung gefunden.

Bérard machte nun die Colopexie am Colon transversum, um dadurch einen stumpfen Winkel der Flexur zu erzielen; für die Ausführung der Colo-Colostomie erschien die Kranke zu schwach. Als am folgenden Tag die Occlusionserscheinungen fortdauerten, wurde das angenähte Colon transversum mit einem Stich des Thermocauter eröffnet, worauf sich eine sehr große Menge Gas entleerte und Stuhlgang auf natürlichem Wege erfolgte. Nachdem in den folgenden Tagen noch Kot durch den Stichkanal gekommen war, schloß sich derselbe aber nach etwa 12—14 Tagen, so daß die Kranke vollkommen geheilt entlassen werden konnte. Nach ½ Jahr wurde dieselbe noch vollkommen gesund gefunden.

Anzuschließen wäre hier noch eine Beobachtung von Marquer[1], deren Publikation mir aber nicht zur Verfügung steht.

Im Anschluß an die Mitteilung von Terrier äußerte sich auch Quénu[2]) über die Bedeutung der Flexura lienalis bei dem Darmverschluß. Seiner Ansicht nach kommt durch die normale Fixation der Flexura lienalis allein kein Verschluß zu stande. Quénu hatte Leichenexperimente in der Weise angestellt, daß er Wasser aus einer Höhe von 40 bis 45 cm in das untere Ende des Ileum einfließen ließ; er beobachtete dabei, daß das Wasser an den verschiedenen Biegungen des Colon angehalten wurde, diese überwand und dann aus der Flexura sigmoidea abfloss. Weder durch Zug am Colon transversum nach unten, noch durch Zug am Lig. pleuro-colicum nach oben, noch durch eine vollkommene Annäherung des Colon transversum an das Colon descendens gelang es ihm den Ausfluß des Wassers zu unterbrechen. Quénu nimmt an, daß, wenn auch ein Sporn an der Flexur sich bildet doch über demselben so viel Raum bliebe, daß der Kot leicht vorbeigehen könne. Den an der Flexura lienalis auch von ihm beobachteten Darmverschluß will Quénu erklären durch einen Verschluß am Colon transversum, der durch Verwachsungen zwischen den Appendices epiploicae und dem Netz zu stande käme. Ursache für diese Verwachsungen sollen das Magengeschwür, die Appendicitis, die Cholecystitis und bei Frauen besonders die Entzündungen der Uterusadnexe sein. Als Beweis für diese Ansicht wird die folgende Beobachtung angeführt.

Quénu sah am 30. Dezember 1901 einen etwa 50 Jahre alten Mann, der schon lange Neigung zu Verstopfung hatte, aber seit dem 27. Dezember

1) Marquer, L.: Un cas d'occlusion intéstinale par coudure de l'angle colique gauche. Revue médicale de Normandie. 1903. 25. Septembre.

2) Quénu l. c. p. 695.

an heftigen Leibschmerzen litt. Da letztere besonders unterhalb der linken Rippenbogen unverändert heftig blieben, der Leib stark aufgetrieben erschien und kein Stuhlgang erfolgte, wurde am 1. Januar 1902 die Laparotomie von Quénu vorgenommen. Dabei fand derselbe einen Strang, der durch Verwachsung eines Appendix epiploicus mit dem Netz eine Abschnürung des Colon transversum herbeigeführt hatte. Sofort nach Durchschneidung dieses Stranges gingen die Gase in das Colon descendens über. Nachdem noch einige dünnere Adhäsionen, welche sich um die hoch hinauf gezogene Flexura lienalis fanden, zerrissen waren und auch die genaue Abtastung des Darmes keine Neubildung ergab, wurde die Operation beendet. Der weitere Verlauf war ein so guter, daß der Kranke am 22. Januar entlassen werden konnte. Seine Gesundheit wurde ein halbes Jahr nachher noch festgestellt.

In der an den Vortrag von Quénu sich anschließenden Diskussion teilten Walther[1]), und Routier[2]) mit, daß sie ebenfalls bei mehreren Operationen das Vorkommen solcher Adhäsionen an der Flexura lienalis des Colon beobachtet hätten.

Im Anschluß hieran möchte ich zunächst noch über eine eigene hierhergehörige Beobachtung und dann noch über einige Untersuchungen an Leichen berichten.

IV. Im Juli 1902 machte ich eine Gastroenterostomie bei einer 49-jährigen Frau, die schon seit 3 Jahren über heftige Schmerzen in der Magengegend, über häufiges Erbrechen nach der Mahlzeit, und über seltenen, meist nur etwa alle 8 Tage erfolgenden Stuhlgang klagte und eine immer mehr zunehmende Abmagerung zeigte. Der colossal erweiterte Magen reichte bis zur Symphyse herab, ein Tumor war jedoch im Abdomen nicht zu fühlen. Auch nach Ausführung der Laparotomie konnte am Magen außer einer starken Erweiterung nichts Besonderes gefunden werden, so daß ich die Gastroenterostomie ausführte. Nachdem dieselbe gemacht war, kam von unten her ein Gebilde zum Vorschein, das zunächst den Eindruck einer Cyste machte, die eine von wenigen Gefäßen durchzogene, wie Seidenpapier aussehende, dünne, durchscheinende Wand hatte. Beim weiteren Verfolgen dieses Gebildes, das ich mir tatsächlich im ersten Augenblick nicht zu erklären vermochte, zeigte sich, daß es der unmittelbar vor der Flexura lienalis gelegene colossal erweiterte Teil des Colon transversum war. Die linke Flexur des Colon lag hoch oben hinter den Rippen, das Colon descendens war vollkommen leer. Am Übergang des erweiterten in den verengten Darm fanden sich einige straffe Adhäsionen, die nach Unterbindung mit Catgut durchtrennt wurden. Am 12. August konnte die Kranke die Klinik geheilt verlassen.

Nach späteren Nachrichten hat die Frau an Gewicht wesentlich zugenommen und hatte jetzt jeden Tag, manchmal sogar mehrmals Stuhlgang.

Wahrscheinlich hatte in diesem Falle der sehr stark ausgedehnte Magen das Colon transversum herabgedrängt, und dadurch an der

1) Routier l. c. p. 731.
2) Walther l. c. p. 730.

fixierten Flexura lienalis eine starke Knickung und durch die vorhandenen Adhäsionen eine teilweise Verschließung derselben herbeigeführt, die erst nach einer bedeutenden Ansammlung von Kot durch stärkere peristaltische Bewegungen überwunden wurde. Daß ein derartig stark ausgedehntes Colon bei der Untersuchung für einen Magen halten werden kann, ist gewiß auch möglich. Weiterhin wären hier noch die Arbeiten von Adénot[1]) zu erwähnen, der ebenfalls annimmt, daß an der Flexura linealis durch Hinabrücken des Colon transversum in das Abdomen besonders dann ein Verschluß zu stande käme, wenn der an das Colon transversum gehende Teil des Lig. suspensorium atrophisch oder überhaupt schlecht entwickelt sei, daß aber nach Operationen noch ein zweites Moment vorhanden sei, das diesen Verschluß herbeiführt, nämlich die postoperative Ausdehnung der Dünndärme, welche in den spitzen Winkel, den das Colon transversum und das Colon descendens bildeten, hineindringen und die beiden Darmteile hier verschließen sollen. Adénot hält diese Art des postoperativen Darmverschlusses für so häufig, daß er empfiehlt, bei der deshalb notwendigen zweiten Laparatomie zuerst die Stelle zu untersuchen, an der zuerst operiert wurde und wenn man dort die Ursache des Verschlusses nicht finde den Winkel des Colon an der Flexura lienalis nachzusehen. Als Beweis für die Richtigkeit seiner Ansicht führt Adénot in seinen beiden Publikationen außer einigen eigenen Beobachtungen analoge von Groß, Riche, Legueu und Laroyenne an. Besonders interessant ist die von Riche[2]) gemachte Beobachtung.

In diesem Falle traten die Occlusionserscheinungen nach der Bassinischen Operation einer Leistenhernie auf, bei der durch eine Massenligatur ein Stück Netz abgebunden war. In die dadurch im Netz entstandene, nach hinten offene Tasche sollen sich Dünndärme hineingelagert und durch ihr Gewicht das Colon transversum weit nach abwärts gezogen haben, während andererseits stark erweiterte Dünndarmschlingen in den Winkel der Flexura lienalis eingedrungen sein und dort die Compression des Colon descendens veranlaßt haben sollen.

Ohne Zweifel findet man nicht selten bei der Autopsie von Kranken, die nach einer Laparotomie gestorben sind, die Dünndärme stark ausgedehnt und das Colon descendens vollkommen leer; sehr zweifelhaft ist mir aber, ob in diesen Fällen im Leben ein mechanischer Ver-

1) Adénot, Contribution à l'étude des occlusions intéstinales après les laparotomies. Gaz. hébdomadaire de Paris 1895; und Gazette des hôpitaux 1895, p. 1108. Des occlusions intéstinales post. opératoires. Revue de chirurgie. 1896. T. XVI, p. 15.

1) Paul Riche, Cure radicale de hernie. Occlusion intestinale; Laparotomie. Mort. Gaz. des hôpitaux 1895, p. 9.

schluß in der Gegend der Flexura lienalis zu stande gekommen war, viel wahrscheinlicher ist, daß in solchen Fällen die Ausdehnung der Dünndärme durch eine Lähmung ihrer Muskulatur infolge von Peritonitis bedingt wurde und diese auch die Erscheinungen eines Darmverschlusses hervorrief.

Überblickt man die von mir zusammengestellten Beobachtungen, welche einen Verschluß an der Flexura lienalis beweisen sollen, so bekommt man den Eindruck, daß tatsächlich durch einen sehr starken spitzen Winkel allein, auch nicht, wenn das Colon transversum etwas durch Kotmassen hinabgezogen wird, ein vollkommener Darmverschluß an dieser Stelle statfinden wird. Auffallend wäre auch, bei dem häufigen Vorkommen dieser Lagerung der Flexura lienalis, daß nur ganz ausnahmsweise selten ein vollkommener Verschluß hier eintritt. Daß eine Erschwerung der Kotpassage bei dieser Lage erfolgen muß, ist dagegen nicht zu bezweifeln. Daß ausnahmsweise durch Abknikkung ein vollkommener Verschluß hier in derselben Weise vorkommen kann, wie dies in dem von mir oben mitgeteilten Falle II an der Flexura hepatica geschehen war, ist wohl nicht zu bezweifeln.

Um das Verhalten der Flexura lienalis bei dort gelegenen Verwachsungen kennen zu lernen, habe ich nicht die Versuche von Quénu mit Wassereingießungen wiederholt, sondern das Colon transversum und das Colon descendens mit Formol und absolutem Alkohol gehärtet und dann parallel der Längsaxe aufgeschnitten. Die Figuren 10 und 11 zeigen die Verhältnisse bei sehr straffen und bei breiten Adhäsionen an der Flexura lienalis.

Fig. 10a zeigt das Verhalten des Darmes einer Frau, deren Schenkel der Flexura lienalis durch sehr straffe Adhäsionen in einer Länge von 6 cm mit einander verwachsen waren. Auf dem Längsschnitt dieses Darmes Fig. 10b sieht man einen verhältnismäßig hohen Sporn in das Lumen des Colon vorragen und von ihm 4 radiär ausgehende Schleimhautfalten. Weiterhin sieht man noch eine größere Falte in das Colon transversum nahe der Spitze des Winkels sich erheben, die dadurch zu stande gekommen ist, daß zwei nebeneinander gelegene Haustra mit einander verwachsen waren und die dazwischen gelegene Einschnürung als starke Falte gegen das Darmlumen vordrängte. In diesem Falle, in dem auch das Colon transversum eine deutliche Erweiterung gegenüber dem Colon descendens ergab, zeigt sich deutlich, wie bei heftiger Peristaltik und bei Andrang größerer Kotmassen dieser Sporn gegen das Colon descendens zu verschoben werden und in Verbindung mit den hohen hier vorhandenen Schleimhautfalten zu einem Abschluß Veranlassung geben kann.

In Figur 11a ist ein Darm dargestellt, dessen einander zugekehrte Seiten des Winkels der Flexura lienalis durch breite Adhäsionen auf eine Entfernung von 10 cm verbunden waren. Die Verwachsungen hatten sich wesentlich entwickelt zwischen den sehr dicken, fetten Appendices epiploicae dieser Darmteile. In diesem Falle sieht man auf dem Längsschnitt Figur 11b nicht die Anlage einer solchen Klappe, wie

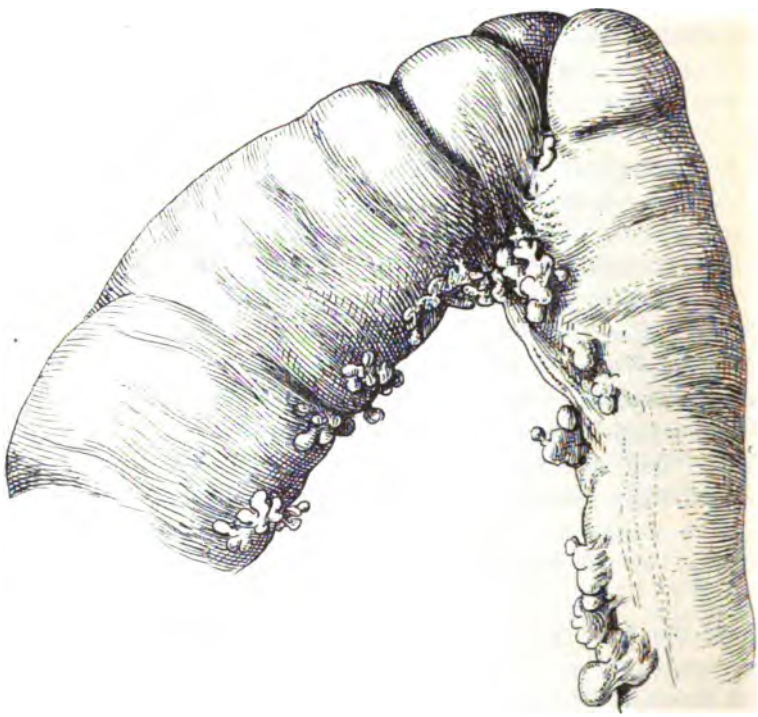

Fig. 10a,

im vorigen Falle, auch nicht eine Einschnürung der Darmwand durch die Verwachsungen und infolgedessen auch nicht die hohen Schleimhautfalten. Hier werden die Verwachsungen wohl ohne hemmenden Einfluß auf die Kotcirculation an dieser Stelle gewesen sein, wie sich dies auch daraus ergibt, daß keine Erweiterung des Colon transversum gegenüber dem Lumen des Colon descendens festgestellt werden konnte.

Aus diesen Leichenuntersuchungen, deren Ergebnis ich auch bei anderen Sektionen bestätigen konnte, scheint mir hervorzugehen, daß kurze straffe Verwachsungen zwischen Colon transversum und Colon descendens an der concaven Seite der Flexura lienalis durch die Bil-

dung eines Sporns und hoher Schleimhautfalten zu einem wesentlichen Hindernis für die Kotbewegung an dieser Stelle und gelegentlich auch zu einem Verschluß Veranlassung geben können, daß aber die hier vorkommenden breiten Adhäsionen, selbst wenn sie sich auf eine ziemlich lange Strecke hin gebildet haben, diesen Einfluß nicht auszuüben vermögen.

Über einen Darmverschluß am Colon descendens ist wenig bekannt. Volvulus an diesem Darmteil ist meines Wissens nicht beob-

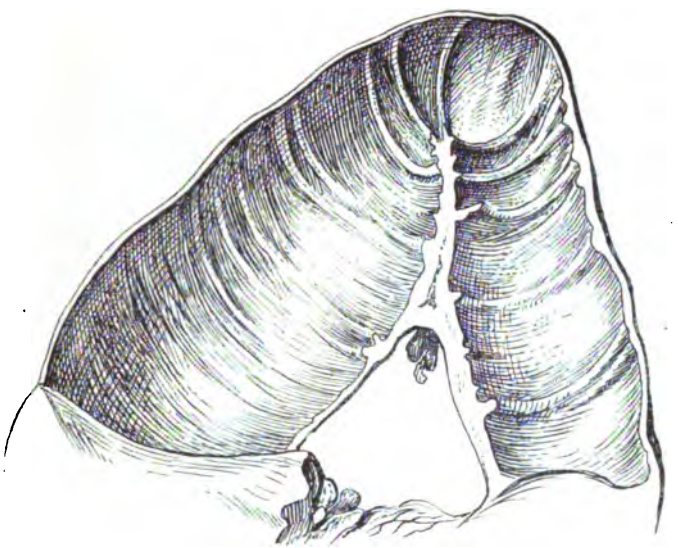

Fig. 10 b.

achtet, und gewiß kann derselbe auch wegen des fast ausnahmslos sehr kurzen Mesocolon nicht leicht zu stande kommen. Eher wäre ein Verschluß bei Schlingenbildung des Colon descendens möglich, besonders wenn die beiden Teile der Schlinge untereinander durch Verwachsungen verbunden wären.

Jacobi[1]) beobachtete einen Darmverschluß bei Schlingenbildung. Derselbe hatte 1868 bei einem Kinde, das 5 Tage nach der Geburt noch keinen Stuhlgang hatte, in der Annahme, daß es sich um einen höher gelegenen Darmverschluß handelte einen Anus arteficialis angelegt. Trotzdem starb das Kind und die Autopsie ergab eine mehrfache

1) A. Jakobi, Americ. Journ. of obstetries. Aug. 1869.

Umbiegung des Colon descendens, so daß die Fäces sich in diesen Schlingen angehäuft hatten und nicht abgegangen waren.

Ferner fand Zeidler[1]) bei der Laparotomie einer 34 Jahre alten Frau, die seit 9 Tagen an einer Undurchgängigkeit des Darmes gelitten hatte, eine allgemeine Peritonitis, infolge deren die Därme durch frische leicht lösbare Adhäsionen verklebt waren. Das Colon descendens und die Flexura lienalis waren dabei in die rechte Bauchseite dislociert und hierdurch Verwachsungen fixiert. Die letzteren wurden gelöst und die Därme in die natürliche Lage gebracht. Zusammenschnürungen und Einklem-

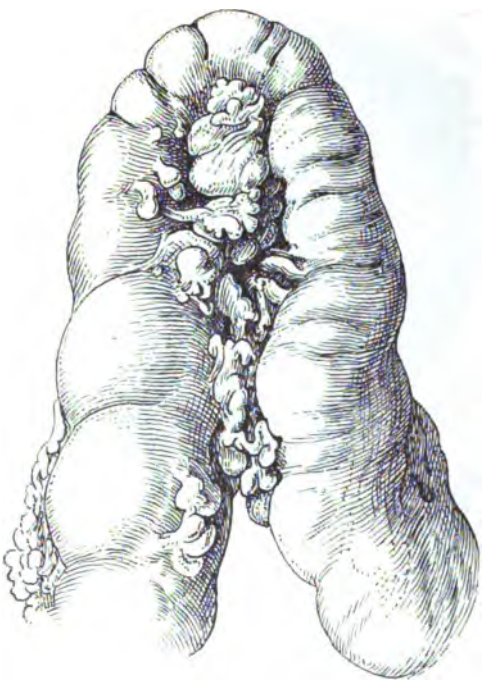

Fig. 11 a.

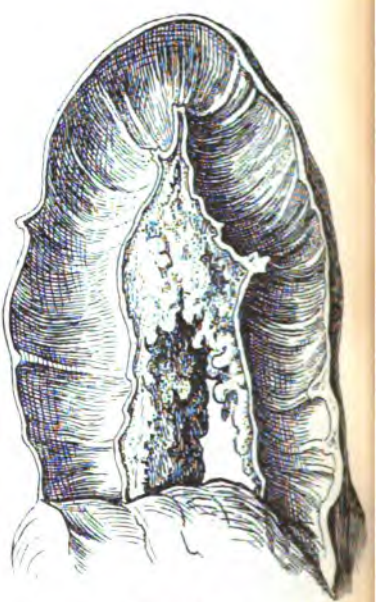

Fig. 11 b.

mungen fanden sich nirgends. Die Undurchgängigkeit des Darmes wurde durch die Knickung des Colon descendens infolge seiner Dislocation nach rechts bedingt; daß das Hindernis hier gelegen hatte, ergab sich auch daraus, daß der ganze Dünn- und Dickdarm ausgedehnt war bis auf die Flexura sigmoidea, welche leer gefunden wurde. Der Tod erfolgte 4½ Monate später an Peritonitis.

Zum Schlusse nur noch einige zusammenfassende Bemerkungen über die operative Behandlung des durch Lage und Gestaltver-

1) Zeidler, l. c. S. 558 Fall 8.

änderungen des Dickdarms hervorgerufenen vollkommenen und unvollkommenen Darmverschlusses. Wohl selbstverständlich ist, daß man die vorhandene Stuhlverstopfung und die Schmerzen durch Massage, Öl- und hohe Wassereinläufe zu beseitigen versuchen wird. Ein operativer Eingriff wird nur dann indiciert sein, wenn diese Mittel ihre Wirkung versagen und wenn durch die danernden heftigen Schmerzen an bestimmten Stellen des Unterleibes der Lebensgenuß oder die Arbeitsfähigkeit der Personen in hohem Grade gestört wird, oder wenn plötzlich oder allmählich ein vollkommener Darmverschluß eingetreten ist. In letzterem Falle wird besonders dann der operative Eingriff möglichst rasch nach dem ersten Auftreten der Occlusionserscheinungen ausgeführt werden müssen, wenn der abgeschnürte Darmteil einem Tumor gleich durch die Bauchwand gefüllt werden kann, oder wenn der Allgemeinzustand des Kranken, besonders der Puls desselben rasch ein schlechter wird. Die Eröffnung des Abdomens wird man in der Medianlinie ausführen, wenn der Sitz des Verschlusses nicht diagnosticiert werden kann, andernfalls an der Stelle, an welcher man die Ursache des Leidens annehmen muß. Das weitere Vorgehen nach Eröffnung der Bauchhöhle wird je nach den anatomischen Veränderungen, welche man findet, ein verschiedenes sein. Am einfachsten liegen die Verhältnisse, wenn die abnorme Lage des Darmes durch ein straffes Band fixiert und dadurch der Darmverschluß herbeigeführt wurde, weil dann mit einer einfachen Durchschneidung des Ligamentes, oder mit Excision nach doppelter Unterbindung desselben die Ursache des Darmverschlusses beseitigt und ein Wiederauftreten desselben verhindert wird. Ungünstiger liegen die Verhältnisse, wenn der Verschluß durch breite Adhäsionen bedingt wird, weil auch nach gelungener Lösung das Wiederauftreten der Verwachsungen nicht sicher verhindert werden kann. Ist nun in solchen Fällen die Bedeckung der blutenden Wundflächen durch Herbeiziehung der benachbarten Peritonealflächen nicht ausführbar, so muß eine Hülfsoperation gemacht werden. Als solche sind die Colopexie, die Enteroanastomose, die unvollständige Darmausschaltung und die Anlegung des Anus arteficialis zu bezeichnen. Die gleichen Operationen werden auch in Betracht kommen, wenn der Darmverschluß durch eine Lageveränderung des Dickdarms allein hervorgerufen wird. Die Colopexie genügt, wenn man annimmt dadurch dauernd die vorhanden gewesene Lagerveränderung beseitigen zu können. Am zweckmäßigsten erscheint mir zur Fixation des Darms nicht, wie auch vorgeschlagen wurde, die Appendices epiploicae oder das Mesocolon zu verwenden, sondern den Darm selbst in einer Ausdehnung von 6—8 cm an die Bauchwand

zu fixieren; ich benutze dazu am Colon stets eine Tänie, weil dort die Naht tiefer geführt werden kann, so daß ein Ausreißen derselben nicht so leicht stattfinden kann, ich führe dann den dünnen Seidenfaden durch 2 nebeneinander gelegene Falten der seromuscularis und 2 ebensolche Falten des Peritoneum der Bauchwand hindurch und lege dann 5 bis 6 derartige Ligaturen nebeneinander an. Bei Ausführung der Enteroanastomose und der unvollständigen Darmausschaltung wird man bei dem Vorhandensein von Adhäsionen darauf achten müssen, daß die Anastomose außerhalb des Bereiches der Verwachsungen ausgeführt wird. Der künstliche After ist nur dann anzulegen, wenn der Volvulus einer Colonschlinge ausgeschlossen ist und der Verschluß durch eine starke Ausdehnung des über der Occlusionsstelle gelegenen Darmabschnittes bedingt erscheint, oder der Leib so stark aufgetrieben, oder der Schwächezustand des Kranken ein so großer ist, daß eine eingreifende Operation nicht mehr möglich erscheint. Manchmal wird dann, wie eingangs schon erwähnt und auch einige der angeführten Krankengeschichten beweisen, später Stuhlgang auf normalem Wege wieder eintreten. Ist letzteres nicht der Fall, so wird man sich später entschließen müssen, das Abdomen zum zweiten Male zu öffnen und dann je nach den Verhältnissen die Colopexie, Enteroanastomose oder einseitige Darmausschaltung auszuführen. Zu einer Resektion des Darmes wird man bei dem durch Lage- und Formveränderungen des Dickdarms bedingten Occlusion nur dann genötigt sein, wenn durch übermäßige Ausdehnung des Darms Gangrän seiner Wand eingetreten ist, oder wenn man glaubt, durch die anderen einfacheren Operationsmethoden keine dauernde Heilung herbeiführen zu können.

XX.

Aus dem Privatambulatorium des Prof. A. Lorenz in Wien,

Ein Fall von angeborener, vererbter Verbildung beider Knie- und Ellenbogengelenke.

Von

Assistent Dr. **Friedrich Roskoschny**

(Mit Tafel IV u. V).

Unlängst hatte ich Gelegenheit, einen Fall von angeborenem Genu valgum bei Vater und Sohn zu beobachten, dessen Ätiologie mir die Mitteilung dieses Falles wert erscheinen läßt. Es handelte sich um beiderseitige Genua valga mäßigen Grades, hervorgerufen durch einen vollständig isolierten mit Femur und Tibia breit artikulierenden Condylus internus von mächtiger Größe, durch dessen Keilwirkung das Kniegelenk ganz seiner normalen Konfiguration verlustig gegangen. Als Nebenbefund besaßen Vater und Sohn am homologen Gelenk der oberen Extremität, dem Ellenbogengelenk, angeborene Luxationen des Radiusköpfchens.

D. F., Spengler, 30 Jahre alt, aus S. in Böhmen kam mit der Anfrage, ob es für die X-Füße seines Sohnes keine Abhilfe gebe; er selbst leide an derselben Verunstaltung und wolle wenigstens seinen Sohn „gerettet" sehen.

Der flüchtige Anblick läßt bei dem Kinde ziemlich starke Genua valga mit ca. 12 cm Knöcheldistanz und einen watschelnden Gang erkennen. Beim Vater fallen solche nicht auf.

Anamnestisch läßt sich folgendes erheben.

Der Vater, zu normaler Zeit geboren, begann mit 9 Monaten zu laufen, war stets gesund, kann ohne Anstrengung 3—4 Stunden gehen, ist Radfahrer. Er wurde seinerzeit wegen mäßigen Kniebohrens vom Militärdienste befreit. Schmerzen in den Knien bestanden nie, doch könne er sie nicht recht biegen und habe beim Knien Spannungsgefühle an der Vorderseite des Knies. Beide Vorderarme könne er nicht drehen und habe oft anfallsweise Schmerzen in denselben.

Sein Sohn, erstes Kind, $3^3/_4$ Jahre alt, normal geboren, begann mit 11 Monaten zu gehen, wurde aber stets sehr bald müde. Seine Genua

valga wurden frühzeitig bemerkt und bilden den Gegenstand der besonderen Besorgnis der Eltern; auch er kann beide Vorderarme nicht drehen.

Ein zweites Kind, 2 Jahre alt, ist ganz gesund, ebenso die Mutter.

Status praesens:

Vater: Etwas unter Mittelgröße, kräftig gebaut, keine Zeichen von Rachitis.

An beiden Knien findet sich in der Gegend des medialen Condyls eine rundliche, kleinapfelgroße Vorwölbung. Die Haut darüber ist normal gefärbt, verschieblich. Die Palpation läßt nirgend eine Abgrenzung gegen den Femurschaft erkennen. Die Konsistenz ist eine knochenharte. Entsprechend dieser Formveränderung hat Patient beiderseits ein leichtes Genu valgum mit ca. 6 cm Knöcheldistanz. Das übrige Femur ist in seinem unteren Anteile etwas plumper und breiter; der Unterschenkel ladet oben mächtig aus und wird nach unten zu dünner, als es dem Alter des Patienten entspricht. Bei Bewegungen des Knies fühlt man, daß der Tumor sich mitbewegt, bei forcierter Beugung aber zurückbleibt. Bei darauffolgender Streckung geht diese Bewegung anfangs zwischen Tibia und diesem Tumor, bei weiterer Streckung dann zwischen Tumor und Femur vor sich. Dementsprechend ist die Gelenkslinie im Sinne eines Genu valgum etwas von der Norm abweichend, indem die Bewegungen anfangs zwischen Femur und Tumor, bei weiterer Beugung zwischen Tumor und Tibia vor sich gehen. Die Patella zeigt normale Form und Lage und ist bei gestrecktem Knie leicht seitlich beweglich. Unterhalb des lateralen Condyls fällt eine scharf umschriebene, die Bewegungen der Tibia prompt mitmachende Auftreibung auf, die wohl dem Fibulaköpfchen entsprechen dürfte. Die Muskulatur ist kräftig entwickelt, funktioniert normal.

Weiter zeigt Patient beiderseits gleichartige, ziemlich auffällige Verkürzung des Vorderarmes und partienweise Atrophien der Vorderarmmuskeln, die jedoch auf faradischen und galvanischen Strom normal reagieren. Beugung und Streckung sind im Ellenbogengelenk im vollen Umfange möglich, die Supination und Pronation jedoch bis auf ein Minimum aufgehoben. Neben dem schlanken, grazilen Radius, dessen oberer Anteil in den Weichteilen verschwindet, fällt die massige, plumpe Ulna sofort auf.

Sohn: normal großes, kräftiges Kind ohne Zeichen von Rachitis.

Die Genua valga des Kindes sind viel hochgradiger, die Knöcheldistanz beträgt ca. 15 cm. Auch hier besteht die Ursache der Valgität in Auftreibungen der medialen Condyle, die hier noch viel mehr in die Erscheinung tritt, da die laterale Kniepartie eher grazil gebaut ist. Auch hier sind über dem knochenharten Tumor die Hautdecken normal gefärbt und verschieblich. Bei Beugung und Streckung läßt sich hier eine Mitbewegung des Tumors nicht mit Sicherheit erkennen. Die Patella liegt am richtigen Orte und ist normal geformt und beweglich. Die Füße stehen in leichter Varusstellung. Patient geht sehr schlecht, wackelt stark hin und her und wird sehr bald müde. Auffallend ist, daß bei Beugung beider Hüft- und Kniegelenke die Valgität der Extremitäten nicht nur nicht ab-, sonder im Gegenteile etwas zunimmt. Diese Erscheinung zeigt sich beim Kinde in viel höherem Grade, als beim Vater. Beide Vorderarme scheinen normal ausgebildet zu sein, doch ist auch hier die Supination und Pronation bedeutend eingeschränkt. Eine Luxation des Radius ist nicht zu konstatieren.

In dieses ziemlich unklare Untersuchungsergebnis brachte erst die röntgenologische Untersuchung (Doz. Holzknecht) Aufklärung.

Bei der Betrachtung des Kniegelenkes vom Vater (en face) [Tafel IV, Fig. 1] bieten sich folgende Verhältnisse dar:

Das untere Femurende ist mächtig verbreitert und ladet gegen die laterale Seite in einen ziemlich stark entwickelten Epicondylus aus, dessen unterer Anteil flächenhaft mit dem ebenfalls vergrößerten Köpfchen der Fibula, die sonst grazil erscheint, artikuliert. Die Stelle des medialen Condyls ist eingenommen von einem ungefähr kleinapfelgroßen vollständig isolierten Knochenstücke. An der der Körpermitte zugewendeten Oberfläche ziemlich kugelig gestaltet, trägt es an seiner lateralen Seite zwei, annähernd unter einem rechten Winkel zusammenstoßende Gelenksfacetten; die nach oben außen gerichtete artikuliert mit dem Femur, die nach unten außen sehende mit der Tibia. Die Epiphysenfuge des unteren Femurendes zieht als eine zarte Linie vom oberen Ende des lateralen Condyls gegen die Spitze dieses isolierten Knochenstückes. Die Tibia, in ihrem oberen Anteile plumper, insbesondere breiter als normal, trägt auf ihrer, dem Femur zugewendeten Seite zwei ungleich große und in einem Winkel zusammenstoßende Gelenksflächen, deren mediale, kleinere mit dem selbstständigen Gebilde, deren laterale mit dem Femur artikuliert. Zwischen diesen beiden Flächen erhebt sich ein mächtiger Kamm, wohl die abnorm stark ausgebildete, asymmetrisch gelagerte Eminentia intercondyloidea. In ihrem lateralsten Anteile findet sich eine kleine Facette zur Artikulation mit der an ihrem normalen Artikulationsorte vorbeigewachsenen Fibula. Die deutlich sichtbare Epiphysenlinie verläuft annähernd normal. Die Patella kennzeichnet sich als eine kreisrunde Schattenpartie auf dem unteren Femurende.

Entsprechend diesen Gelenkskonstituentien zeigt auch der Gelenksspalt eine abnorme Form. Derselbe zieht als ein nach oben konvexer Bogen von medial oben nach lateral unten und teilt sich da in 2 Äste, deren oberer der Artikulation zwischen Epicondylus femoris lateralis und Fibulaköpfchen deren unterer der Artikulation zwischen diesem und der Tibia entspricht. An der Grenze zwischen mittlerem und inneren Drittel mündet senkrecht auf den beschriebenen, der Spalt zwischen dem isolierten Knochen und der Tibia. Ob diese Gelenksräume alle mit einander kommunizieren oder ob einer oder der andere durch Septa abgegrenzt ist, läßt sich aus dem Skiagramme nicht entnehmen.

Diese Verhältnisse bieten beide Kniegelenke bis in die kleinsten Details in identischer Weise dar. [Zum Vergleiche daneben ein normales Kniegelenk Tafel IV, Fig. 3].

Die Durchleuchtung von der Seite läßt den isolierten Knochen nur als dunklen Schatten erkennen, ähnlich dem der Patella bei der Aufnahme von vorn. Ich habe das Bild aus diesem Grunde nicht reproduziert.

Die Röntgenbilder vom Knie des Kindes zeigen mutatis mutandis dieselben Erscheinungen (Tafel IV, Fig. 2). Auch hier ist das untere Femurende bedeutend verbreitert, doch beschränkt sich die Vergrößerung auf die Epiphyse, deren Fuge normal breit erscheint. Die Epiphyse ist aus zwei Teilen zusammengesetzt. Der größere, laterale liegt dem Femurschafte an, während der kleinere mediale sich von diesem abwendet und

mit einer annähernd runden Fläche mit jenem artikuliert. Beide Knochenkerne zeigen gegenüber dem Epiphysenkerne in der Tibia und Fibula dem Alter entsprechend eine weit vorgeschrittene Entwickelung. Auch hier ist das proximale Diaphysenende der Tibia asymmetrisch geformt, und zielt mit seinem höchsten Punkte, wie beim Vater mit der Eminentia intercondyloidea gegen die Artikulation zwischen den beiden Epiphysenkernen des Femur hin. Die normalerweise um die ganze Dicke der Femurepiphyse kürzere Fibula steht mit ihrem oberen Diaphysenende etwas höher, als die Tibia, nimmt also mit ihrer noch nicht verknöcherten und daher im Radiogramm nicht sichtbaren Epiphyse höchst wahrscheinlich auch an der Gelenksbildung mit dem Femur teil. Auch hier finden wir wie beim Vater in beiden Gelenken genau die gleichen Verhältnisse.

Das Skiagramm des Vorderarmes vom Vater (Tafel V Fig. 4) bestätigt die bereits durch die Inspektion und Palpation erhobenen Verhältnisse zum großen Teile. So fallen die bedeutend verkürzten Vorderarmknochen und die Dickenzunahme der Ulna im Vergleich zum grazilen Radius besonders auf. Dabei sind beide Knochen stark gekrümmt und mit der Konkavität einander zugewandt, so daß das Spatium interosseum in der Mitte bedeutend verbreitert erscheint. Dadurch wird die Plumpheit des Vorderarmes erhöht.

Das proximale Radiusende ist stark verschmächtigt und endet in ein nur andeutungsweise vorhandenes Capitulum, das aber nicht, wie normal, mit der Eminentia capitata humeri artikuliert, sondern der lateralen Ulnafläche angelagert ist. Auffällig und zur Deutung der Rotationsunfähigkeit vielleicht beitragend ist der Knochenwall, den die Ulna um das Köpfchen des Radius herum bildet.

Die Ulna ist distal hart an das Os triquetrum und das Os lunatum herangerückt und scheint mit ihnen zu artikulieren.

Es war leider nicht möglich, auch vom Vorderarme des Sohnes ein Röntgenbild anzufertigen, da Vater und Sohn gelegentlich der Besprechung der Therapie die Flucht ergriffen. Aus demselben Grunde konnten auch keine photographischen Aufnahmen gemacht werden.

Wir haben es hier mit dem Auftreten zweier Mißbildungen in homologen Gelenken in einer Familie zu tun.

Die erst geschilderte zeigt uns bei Vater und Sohn mäßige Genua valga, hervorgerufen durch ein vollständig isoliertes, an der medialen Seite des Kniegelenkes lagerndes und mit Femur und Tibia artikulierendes Knochengebilde.

Der erste Eindruck dieses Tumors war der einer Exostose von mächtiger Größe, wie solche auch am unteren Femurende nicht selten vorkommen. So schildert Bessel-Hagen einen Fall von „multipler cartilaginärer Exostose", in welchem die am unteren Femurende vorhandenen Verbildungen mit konsekutiven ziemlich hochgradigen Genua valga einhergingen. Ganz abgesehen davon aber, daß wir hier nicht anderweitige Exostosen vorfanden, sprach schon die bei Beugung und Streckung vorhandene Beweglichkeit dagegen.

Es entsteht nun die Frage, wem wir diesen isolierten Knochen zuteilen sollen? Gehört er dem Femur an, bildet er ein Stück der Tibia oder müssen wir ihn als aus einem, im medialen Meniskus aufgetretenen, selbständigen Knochenkern stammend auffassen? Von diesen Möglichkeiten hat die Annahme, daß es sich um einen Teil der unteren Femurepiphyse handelt, die größte Wahrscheinlichkeit für sich, und danach entspräche dieser Knochen dem Condylus medialis femoris. An dessen Stelle gelegen, hat er ungefähr dieselbe Form und Größe wie dieser. Die Epiphysenlinie des unteren Femurendes zieht dorthin, wo die beiden Gelenklinien sich zu einer vereinigen, so daß wir den ursprünglichen Gelenkspalt zwischen Femur und Tibia als durch jene Linie gegeben betrachten müssen, die gebildet wird von der unteren Gelenkfläche des isolierten Knochens und dem Femur einerseits und der oberen Tibiafläche andererseits.

Der durch seine isolierte Stellung mächtiger entwickelte Condyl hat durch seine artikulierende Verbindung mit der Tibia diese seitlich allmählich abgeschliffen und dadurch die Deformierung der oberen Tibiafläche erzeugt. Dadurch wäre auch das starke, spornartige Vorspringen der Eminentia intercondyloidea gegen den Gelenkspalt erklärt. Tatsächlich trägt die Tibia an ihrer äußersten, medialen Seite eine ausgeprägte Schlifffläche. Hand in Hand mit diesem Abschleifen der medialen Tibiafläche ging die Verdrängung des ganzen Unterschenkels nach der Seite, und damit die Bildung des Genu valgum.

Fast beweisend für diese Annahme ist der Vergleich mit dem Befunde im kindlichen Gelenke. Da finden wir ganz deutlich den Knochenkern dem der eigentlichen Epiphyse des Femurs angelagert, von ihm nur durch einen schmalen Spalt getrennt. Im übrigen ist seine Größen- und Dickenentwickelung genau gleich fortgeschritten, während wir vom Knochenkern der Tibia nur ganz kleine Andeutungen finden.

Dieser Befund ist es auch, welcher eine Zugehörigkeit des Knochens zur Tibia ausschließt. Denn angenommen, man hält das isolierte Knochenstück für einen Bestandteil der Tibia, und die Linie, welche vom Femur einerseits und dem Knochenstück und der Tibia andererseits gebildet wird, für den ursprünglichen Gelenkspalt, so lehrt wieder ein Blick auf das kindliche Gelenk, daß die Tibia erst die Andeutung des Knochenkernes in ihrer proximalen Epiphyse trägt, während dieser im isolierten Knochen bereits mächtig entwickelt ist; dabei wollen wir ganz absehen von seiner Lage und seiner Beziehung zur Femurepiphyse.

Als letzte Möglichkeit wäre eine Verknöcherung im medialen Meniskus anzunehmen. Man könnte sich vorstellen, daß sich in dem medialen Meniskus ein Knochenkern gebildet habe, der durch mächtige Entwickelung und die Mechanik des Gehens die korrespondierenden Gelenkflächen der Tibia und des Femurs abgeschliffen und gleichzeitig, wie ein Keil im Gelenk liegend, dieses im Sinne des Genu valgum umgeformt habe. Die Lagebeziehungen zu Femur und Tibia könnten diese Vermutung rechtfertigen, und die radiologische Untersuchung läßt uns bekanntlich bezüglich der knorpeligen Menisci im Stich. Ganz abgesehen aber davon, daß es doch zu gewagt wäre, einem gleichsam in der Presse zwischen Femur und Tibia stehenden Knochenkerne eine solche Expansion und umformende Kraft zuzumuten, widerspricht dieser Annahme der Befund im kindlichen Gelenke. Denn da stimmen Lage und Größe des Knochenkernes durchaus nicht mit der des medialen Meniskus überein, sondern sie erscheinen in der gleichen Art präformiert gestaltet, wie beim Vater. (Siehe die Rekonstruktion im Radiogramm des kindlichen Knies. Tafel IV Fig. 2.)

Nehmen wir nach all dem die Voraussetzung, daß dieses isolierte Knochenstück ein Bestandteil des Femur ist, als die richtige an, dann erhebt sich jetzt die Frage nach der Genesis dieses Gebildes. Wir wissen, daß die Femurdiaphyse von der siebenten Embryonalwoche an verknöchert; geringe Zeit vor der Geburt legt sich in der distalen Epiphyse ein Knochenkern an, der, zur vollständigen Epiphyse ausgebildet, vom 17. Lebensjahre ab mit der Diaphyse zu verschmelzen beginnt.

Demnach dürften wir die Bildung unseres isolierten Knochens auffassen als eine Spaltung von embryonaler Anlage.

Wir müssen uns vorstellen, daß es hier zur Anlage zweier Knochenkerne in der distalen Femurepiphyse gekommen ist, deren lateraler zur eigentlichen Epiphyse sich ausbildete, während der mediale als selbständiger Knochen die Stelle und Funktion des Condylus medialis übernahm.

Pfitzner hat nachgewiesen, daß innerhalb anscheinend gleichartigen skeletogenen Blastems einzelne Skelettstücke sich histologisch durch Bindegewebe, sogenanntes Zwischengewebe, abgrenzen, und zwar beginnt diese Differenzierung im Mittelpunkte des später selbstständigen Skelettstückes. Bleibt nun dieses Zwischengewebe erhalten, so stellt sich eine syndesmotische Verbindung her, die zur Ossifikation oder Verschmelzung führt; schwindet es aber, und berühren sich die Flächen der selbständigen Knochenstücke, so entsteht ein echtes Gelenk.

So läßt sich auch in unserem Falle die Bildung eines isolierten,

artikulierenden Condylus internus dadurch erklären, daß abnorme Ossifikation den einheitlichen Skelettknorpel in isolierte Knochen zerlegte und durch Schwinden des Zwischengewebes die Flächen des isolierten Knochenstückes sich berührten und ein echtes Gelenk bildeten.

Endlich wird unsere Hypothese gestützt durch die Betrachtung der Verknöcherungsvorgänge am distalen Humerusende, die Faraboeuf eingehend studiert hat. An diesem bildet sich in der zweiten Hälfte des 1. Lebensjahres ein Epiphysenkern im Capitulum, während ein zweiter Knochenkern im 9. bis 10. Lebensjahre in der Trochlea auftritt, welcher erst im 14. Lebensjahre mit dem vorgenannten verschmilzt.

Außerdem entstehen accessorische Epiphysen um das 5. bis 6. Lebensjahr im Epicondylus medialis und im 12. und 13. Jahre in dem Epicondylus lateralis.

Nicht selten findet sich ein Processus supracondyloideus, der, wie Faraboeuf meint, praktisch wichtig und in vergleichend anatomischer Hinsicht bemerkenswert ist. Er liegt oberhalb oder seitlich vom Epicondylus medialis, vor der medialen Leiste des Schaftes und darf nicht als pathologisches Gebilde angesehen werden.

Nach Analogie der Anlage von Capitulum und Trochlea kann es nun auch hier im homologen Gelenke zur Bildung zweier Knochenkerne gekommen sein, die eben wegen ihrer Abnormität nicht zur Vereinigung gelangten.

Es könnte nun jemand den Einwand erheben, daß wir es hier nicht mit einem konstanten Bestandteile eines Gelenkconstituens, sondern mit einem accessorischen zu tun haben. So hat Pfitzner, der das Verhalten des Skelettes von Hand und Fuß eingehend studierte, nachgewiesen, daß wesentliche Formabweichungen des Skelettes meistens bewirkt werden durch das Auftreten eines inkonstanten, accessorischen Bestandteiles. Sollen wir unser Skelettstück nicht dem Processus supracondyloideus des Humerus gleichstellen?

Darauf müssen wir antworten, daß der Processus supracondyloideus nie mit dem Gelenk in Verbindung steht, während unser Knochen einen integrierenden Bestandteil desselben bildet. Dazu kennen wir solchen Zerfall konstanter Gelenkstücke in annähernd gleich große Elemente auch an anderen Knochen.

So können z. B. das Naviculare carpi, das Triquetrum in ein radiales und ulnares, das Os cuneiforme in ein dorsales und ein plantares Stück zerfallen, die untereinander und mit dem Nachbarknochen artikulieren. So finden wir bisweilen an der Ulnaepiphyse eine Zwei-

teilung, von denen einer zur eigentlichen Epiphyse wird, während der andere sich zu einem artikulierenden Processus styloideus ulnae ausbildet.

Wie verhält sich nun die Funktion unseres Kniegelenks? Schon das normale Kniegelenk ist als eine Kombination mehrerer einfacher Gelenke aufzufassen, da durch die Einschaltung verschiebbarer Bandscheiben in den Mechanismus die Rotation zwischen den Bandscheiben und der Tibia, die Flexion zwischen dem Femur und den Bandscheiben vollzogen wird. Nun haben wir hier außer den Menisken noch einen selbständigen Schaltknochen, der mit beiden Gelenkkonstituentien breit artikuliert. Nach dem Befunde bei aktiven und passiven Bewegungen müssen wir annehmen, daß zuerst beim Übergange von der Strecklage in Beugung die Bewegung in der Linie, welche vom Femur einerseits, isoliertem Knochen und Tibia andererseits gebildet wird, vor sich geht, bis die Bänder diese Bewegung hemmen: bei weiterer Beugung findet dieselbe zwischen Schaltknochen und Femur einerseits und Tibia andererseits statt. Das heißt, im Beginne entspricht die Gelenkachse einem Genu varum, hierauf einem Genu valgum. Da aber einerseits ein Genu valgum überhaupt vorhanden ist, andererseits die Exkursionsfähigkeit in erstgenannter Gelenkslinie sehr beschränkt ist, finden wir bei Beugung im Hüft- und Kniegelenk die Valgität größer werden. Diese Erscheinung tritt auch beim hochgradigeren Genu valgum des Kindes viel prägnanter zu Tage.

Die endlich hier vorhandene Artikulation des Femur mit der Fibula ist für den Mechanismus des Kniegelenks ganz belanglos.

Als zweite Mißbildung finden wir an beiden Ellenbogengelenken des Vaters, also an dem, dem Knie homologen Gelenke eine Luxation des Radiusköpfchens nach hinten, verbunden mit abnormer Kürze und Verkrümmung der beiden Unterarmknochen.

Bessel-Hagen, der die Literatur über die kongenitale Luxation des Radiusköpfchens einer eingehenden Kritik unterzogen, ist zu dem Resultat gekommen, daß nur sehr wenig Fälle tatsächlich als kongenitale bezeichnet werden können.

Abgesehen von den durch kariöse Zerstörung, Dehnung des Bandapparates, und Traumen zustande gekommenen Luxationen, die im späteren Leben als kongenitale imponieren, hat er aus der Reihe derselben auch jene ausgeschieden, deren Ursache in einer Störung des normalen Wachstums der Vorderarmknochen gelegen war.

Nur für wenige Fälle gibt Bessel-Hagen die Entstehung auf Grund einer fehlerhaften Anlage zu. Dahin rechnet er eine Beobachtung von Servier, nach welcher die Verlagerung des Radiusköpfchens

gemeinsam mit einer kongenitalen, durch Vererbung vom Vater auf den Sohn übergegangenen Patellaluxation und einem gleichfalls angeborenen Klumpfuß aufgetreten war. Auf beiden Seiten wich der Vorderarm nach außen ab, während das Radiusköpfchen nach hinten vorsprang und erst bei der Beugung unter das Gelenkende des Humerus hinunterwanderte, zugleich aber durch seinen fehlerhaften Sitz die Pronation und Supination in hohem Maße beschränkte. Auch an einem anderen Manne kam nach Serviers Mitteilung eine ähnliche, nur in jedem Detail weniger ausgesprochene Deformität der Kniee und Ellenbogengelenke zur Beobachtung. Auf eine dauernd fehlerhafte Lage des Fötus im Uterus führt Bessel-Hagen den merkwürdigen Fall zurück, den A. Mitscherlich beschrieb. An einem sechsjährigen Mädchen fand er außer einem doppelseitigen, angeborenen Klumpfuß und Flexionskontrakturen an Händen und Fingern beide Arme im Verhältnis zum übrigen Körper verkürzt und dabei ausgezeichnet durch eine Luxation des Radiusköpfchens nach vorne, welche ihrerseits mit einer Beschränkung der Flexions- und Pronationsbewegungen und mit hochgradigen Anomalien in der anatomischen Beschaffenheit der Gelenkkörper und ihrer Beziehungen zum Bandapparat verbunden war.

Der bloße Vergleich mit diesen Befunden läßt auch unseren Fall als eine kongenitale Bildung auffassen, wofür weiter der Umstand zu sprechen scheint, daß nach dem klinischen Bilde dieselbe Anomalie auch an den Ellenbogengelenken des Sohnes vorliegt. Leider fehlt uns die radiologische Untersuchung, die hierfür den klaren Beweis liefern würde.

Wie bereits erwähnt, hat Bessel-Hagen die erworbene Luxation des Radiusköpfchens nach Ausschließung von Caries, Dehnung des Bandapparates und Trauma durch eine Wachstumsstörung eines oder des anderen Vorderarmknochens entstanden erklärt, indem eine Hemmung des Längenwachstums der Ulna oder eine mangelhafte Ausbildung derselben oder eine über die Norm hinausgehende Verlängerung des Radius das Abgleiten des Radiusköpfchens von der Eminentia capitata einleitet.

In unserem Falle finden wir beiderseits die Vorderarmknochen im Verhältnis zum übrigen Körper verkürzt, gekrümmt und beiderseits den Radius um ein weniges länger. Denn die normalerweise in einer Ebene mit dem vorderen Anteile der Cavitas glenoidalis liegende Gelenkfläche des Capitulum radii überragt diesen um ca. 1½ cm. Die geringe Verlängerung, die Grazilität und Deformierung des oberen Radiusendes lassen diese Erscheinung wohl auf den mangelnden

Gegendruck von Seite des Humerus zurückführen, zudem wir mangels der radiologischen Untersuchung nicht imstande sind, eine Deformierung oder gar ein Fehlen der Eminentia capitata mit Sicherheit auszuschließen. Daß aber auch keine Wachstumshemmung von Seite der Ulna vorliegt, die wir als Ursache einer konsekutiven Radiusluxation beschuldigen könnten, beweist ihre kräftige, im proximalen Teile geradezu hypertrophische Entwickelung.

Dieser Zustand ist wohl die Folge ihrer erhöhten Funktion; denn bei der Arbeitsleistung des Vorderarmes kommt der, seines centralen Stützpunktes beraubte, grazile und deformierte Radius als wesentlicher Faktor kaum in Betracht.

Endlich finden wir ein ganz analoges Verhalten bei beiden Unterschenkelknochen unserer Patienten. Auch da ist die Tibia verkürzt, oder die Fibula verlängert. Nur haben die Knochen die Rollen vertauscht. Welcher Knochen aber in seinem Wachstum gestört ist, und welche Ursache dem zugrunde liegt, ist auch hier schwer zu entscheiden.

Was die Bewegungsfähigkeit des Ellenbogengelenks anlangt, ist Beugung und Streckung vollständig frei. Diese gehen ja im Gelenk zwischen Fossa sigmoidea und Trochlea vor sich, das durch die Luxation des Radiusköpfchens nicht tangiert ist. Die Rotationsbewegungen, also Pronation und Supination erfolgen normalerweise dadurch, daß sich die Circumferentia articularis des Capitulum radii in die Incisura radialis ulnae und das Köpfchen der Ulna in die Incisura ulnaris radii einbettet.

Dabei ist der Radius der bewegliche Knochen. Die Achse der Bewegung läuft durch die Eminentia capitata humeri und die Mitte des Capitulum radii.

Da bei unserem Falle die Pronation und Supination fast ganz aufgehoben ist, muß, da das periphere Radioulnargelenk intakt ist, die Ursache im proximalen Gelenk liegen. Tatsächlich zeigt uns das Röntgenbild neben der Luxation nach hinten noch die Bildung eines Knochenwalles von Seite der Ulna, der dem Kontour des Radiusköpfchens folgt.

Solche Knochenwälle findet man oft dort, wo Verlötungen der Knochen untereinander stattfinden. So können wir auch hier in der Verwachsung von Ulna und Radius und der daraus resultierenden Verödung des proximalen Radioulnargelenks die Ursache für die Bewegungsaufhebung annehmen.

Im Handgelenk fällt das Abweichen der Handwurzel nach der ulnaren Seite auf, und der Befund hat diese Erscheinung bestätigt, indem die Ulna tatsächlich mit mehr Handwurzelknochen als de

norma zu artikulieren scheint. Ob wir diese Beobachtung als eine zufällige auffassen müssen, oder ob sie durch die Muskelaktion bei veränderter Gelenkverbindung hervorgerufen wurde, ist schwer zu entscheiden. Man könnte sich nämlich vorstellen, daß die vom Humerus an der radialen Seite des Vorderarmes auf die Hand übergehenden Muskeln infolge der mangelnden Stütze des proximalen Radiusendes die Hand radialwärts verziehen und infolgedessen die Handwurzel ulnarwärts drängen. Erst nach dem Stationärwerden dieses Zustandes könnte es dann zu der supponierten Verlötung von Radius und Ulna gekommen sein.

Als was haben wir diese Mißbildung aufzufassen? Da der Vater von seinen Eltern und Großeltern keine solche Verbildung zu berichten weiß, muß man annehmen, daß er der Anfangs- und Ausgangspunkt ist; die Zuführung frischen Blutes von Seite der Mutter hat nicht hindern können, daß sich dieser Zustand auf eines der Kinder vererbte.

Es liegt eine Störung der Ordnung vor, eine Verschlechterung eines Teiles des Organismus. Wie bei Haustieren bisweilen eine allgemeine Entartung, daneben aber auch häufig eine auf ganz bestimmte Teile oder Organe beschränkte Verschlechterung eintritt, ebenso haben wir es hier mit einer Entartung an einem ganz bestimmten Punkte, an einem im Verhältnis zum ganzen Organismus sehr kleinen Punkte zu tun. Wir müssen den Prozeß daher als eine Degeneration auffassen, die trotz Auffrischung mit neuem Blute wiederkehrte.

Einige Worte möchte ich noch über die Behandlung hinzufügen. Die Genua valga des Vaters sind so gering, das Gelenk seit der Jugend so unverändert geblieben, daß hier eine Korrektur kaum angezeigt wäre. Um vieles ärger aber ist die X-stellung der Beine des Kindes, die zu einem Eingriff wohl auffordern. Am naheliegendsten wäre die Exstirpation des Schaltknochens mit konsekutivem Redressement; doch bestünde dabei stets die Gefahr eines Schlottergelenkes, da das Röntgenbild uns darüber nicht Aufschluß gibt, wie sich der isolierte Knochen den Seitenbändern gegenüber verhält. Ich halte daher die Osteotomie am oberen Tibiaende für das richtige, weil sie alle unbekannten Eventualitäten umgehend, der Indikation Genüge tut.

Sollte beim Kinde der Befund am Ellenbogengelenk dem des Vaters entsprechen, dann wäre die Resektion des Radiusköpfchens vorzunehmen und darauf durch Gymnastik die Supinationsfähigkeit wieder herzustellen. Diese Operationsmethode hat Bessel-Hagen mit vollständigem Erfolge angewendet.

Herrn Prof. Lorenz spreche ich für die gütige Überlassung des Falles und Herrn Dozenten Dr. Holzknecht für die Aufnahme der Röntgenbilder und deren kritische Durchsicht meinen besten Dank aus.

Literaturverzeichnis.

Anatomischer Anzeiger I—IX. 1886—94.
Ballowitz, Referat am Anatomencongress Jena 1904.
Bauer, Angeb. Defecte d. unt. Extremitäten. Langenbeck Bd. X. S. 743.
Bessel-Hagen, Über Knochen und Gelenksanomalien. I) über angeborene und pathologische Luxation des Radiusköpfchens. Langenbeck Archiv. Bd. 41. 1891.
Bernays, A., Entwicklungsgeschichte des Kniegelenkes des Menschen. Morph. Jahrbuch. Bd. IV. 1878.
Centralblatt für Allgem. Pathologie, I—V. 1890—94.
Hartwig, Lehrbuch der Entwicklungsgeschichte.
Handbuch der vergleichenden Entwicklungsgeschichte.
Heymann, Virch. Archiv. 104. Bd. 1886.
Hoffa, Sammlung klin. Vorträge. N. F. H 50.
Langer-Toldt, Lehrbuch der Anatomie. Braumüller, Wien 1893.
Mitscherlich, A., Ein Fall von angeborener Verbildung beider Ellenbogengelenke. Arch. f. klin. Chirg. Bd. VI. Berlin. 1865.
Pfitzner, W., Morpholog. Arbeiten v. Schwalbe:
Bd. I. S. 1. Allgemeines über das menschliche Extremitätenskelett und über das der Hand speziell.
Bd. I. S. 517. Die Sesambeine des Menschen.
Bd. II. S. 93. Anthropolog. Beziehungen der Hand- und Fußmaasse.
Bd. III. S. 347. Varietäten des Extremitätenskelettes, a) der Hand.
Bd. IV. S. 516. Fortsetzung.
Bd. VI. S. 245. Varietäten, b) Fußskelett.
Bd. VIII. S. 304. Über Vererbung der Mißbildungen.
Pfitzner, W., Beiträge zur Kenntnis des menschl. Extremitätenskelettes. Zeitschrift für Morph. und Anthropol. Bd. 2.
Roser, W., Handbuch der anat. Chirurgie. 8. Aufl. 1883.
Servier, Gaz. hebdom. de méd. et de chir. T. IX. Paris. 1872.
Ziegler, Lehrbuch d. allgem. Pathologie. I. Bd.

Erklärung der Röntgenbilder

auf Tafel IV und V.

Fig. 1. l. Kniegelenk des Vaters von vorne gesehen. Der kreisrunde Schatten ist die Patella.

Fig. 2. l. Kniegelenk des Sohnes von vorne gesehen. Die weißen Linien bezeichnen annähernd die Grenzen des Knorpels und den Gelenkspalt (Rekonstruktion).

Fig. 3. l. normales Kniegelenk entsprechend dem Alter des Vaters zum Vergleiche.

Fig. 4. r. Vorderam mit Ellenbogengelenk und Handgelenk vom Vater von vorne gesehen. Die weißen Linien bezeichnen den (rekonstruierten) normalen Verlauf des Radius.

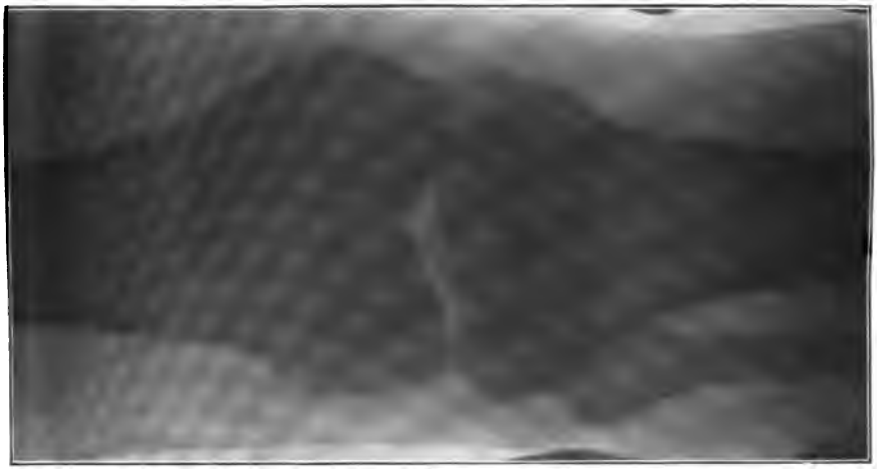

Fig. 3.

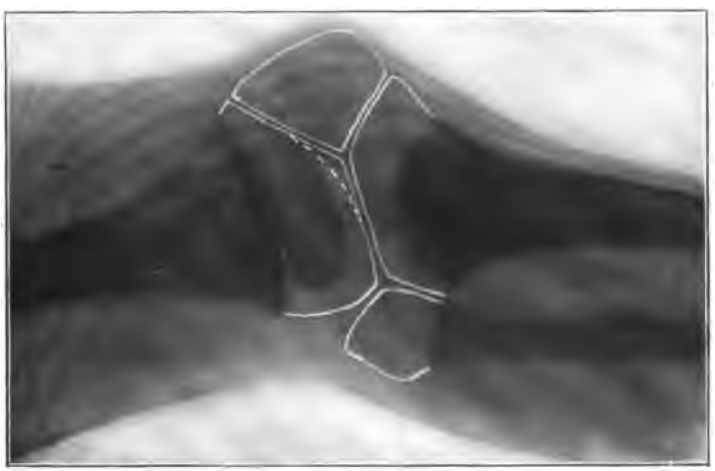

Fig. 2.

Fig. 1.

Fig. 4.

XXI—XII.

Kleinere Mitteilungen.

XXI.

Aus der chirurgischen Klinik zu Bonn (Prof. Dr. Bier).

Beitrag zur Shockwirkung bei Schrotschüssen.

Von

Dr. **Schieffer**,
Oberarzt im Infanterie-Regt. Nr. 30.

Vielfach wird in dem Ausdruck „Shock“ nur ein Sammelnamen für eine Reihe plötzlicher, unaufgeklärter, schwerer Krankheits- und Todesfälle erblickt, der nicht mehr bedeutet als unser populärer „Schlag“. In der Mitte des 19. Jahrhunderts begann eine genauere Beobachtung und Erklärung des mit dem Namen Shock bezeichneten Allgemeinzustandes, und die Mehrzahl der Autoren sieht darin eine ganz bestimmte, in nachweisbaren Veränderungen begründete Art des Erkrankens und Sterbens.

Über das Wesen dieses eigentümlichen Zustandes des tierischen Organismus, der sich durch das Darniederliegen fast aller seiner Funktionen auszeichnet, und der durch alle plötzlichen und heftigen Insulte, von außen einwirkende oder aus dem Inneren des Individuums heraus, mechanische oder psychische, objektive oder subjektive, hervorgerufen werden kann, sind eine Reihe Erklärungsversuche aufgestellt worden.

Ein Teil der Beobachter will den Shock durch Veränderungen des Gefäßsystems (reflektorische Herzparalyse, vasomotorische Reflexparalyse usw.) hervorgerufen wissen,[1]) während andere ihm eine neuropathologische Erklärung geben (Reflexhemmung, Erschöpfung des Rückenmarkes und seiner wichtigsten Centren)[2]) usw.

Eine sichere, unbestrittene Erklärung des Wesens des Shocks ist bis-

---

1) H. Fischer, Über den Shock. Volkmanns Sammlung klin. Vorträge. Leipzig 1870, Nr. 10 u. a. m.

2) Leyden, Klinik der Rückenmarkskrankheiten. Berlin 1875, II. Bd. — Groeningen, Über den Shock. Wiesbaden 1885. — U. a. m.

lang nicht gegeben, wenn auch manche Theorie, gestützt auf eine Reihe physiologischer Tatsachen, viel Wahrscheinliches für sich hat.

Die Ansicht, daß der Shock als besondere Krankheitsspecies überhaupt nicht existiert, ist jedenfalls der hohen Bedeutung, die dem fraglichen Vorgange innewohnt, nicht förderlich.

Durch eine Anzahl Tierversuche, die ich auf Anregung des Herrn Prof. Bier angestellt habe, erscheint mir ein nicht unwesentlicher Beitrag zur Lehre vom Shock geliefert zu sein.

Es ist eine bekannte Tatsache, daß Tiere, auf der Jagd aus einer Entfernung von 30—40 m mit Schrot geschossen, im Feuer stürzen und nicht wieder hoch werden. Die Obduktion zeigt alsdann Verletzungen, die an und für sich sicherlich nicht zum plötzlichen Tode geführt hätten oder erst nach einiger Zeit durch starke Blutungen.

Dieses blitzartige Stürzen der Tiere dürfte wohl auf den Shock zurückzuführen sein.

Andrerseits ist beobachtet worden, daß Tiere, mit der Kugel ins Herz oder andere lebenswichtige Organe getroffen, noch viele Schritte weiter laufen und dann erst zusammenbrechen.

Mit Hilfe der Lumbalanaesthesie habe ich nun eine Anzahl Hunde durch Einspritzungen in den Lumbalsack völlig unempfindlich gemacht. Während man beim Menschen durch die Lumbalanaesthesie nach Bier bei vollem Bewußtsein eine völlige Unempfindlichkeit erreichen kann, die vom Nabel resp. den Brustwarzen bis zu den Zehen reicht, hat Klapp bei Hunden ein Verfahren angegeben, das den ganzen Körper unempfindlich macht.

Da bei Hunden das Eintreten des Shockes nach Schrotschuß häufig beobachtet ist und sie sich zu meinen Versuchszwecken am besten eigneten, weil sie nicht so indolent bei der Lumbalinjektion sind, habe ich nach Anwendung des Klappschen Verfahrens auf Hunde aus einer Entfernung von 30—40 Schritt Schrotschüsse (Nr. 4 und 5) abgegeben, um zu sehen, ob sie auch jetzt im Feuer stürzten, also vom Shock befallen würden.

Nach Klapps Angaben habe ich zur totalen Anaesthesie eines Hundes 0,03—0,04 Cocain mit 4, resp. 5 cbcm 10 proz. Gelatine und einigen Tropfen Adrenalin gebraucht.

Diese Rückenmarksanaesthesie hatte gegenüber der Äthernarkose den großen Vorteil, daß die Tiere bei vollem Bewußtsein waren und frei umherlaufen konnten, was zur Beobachtung der Schußwirkung von großer Wichtigkeit war.

Die Technik der Lumbalinjektion beim Hunde bot keine großen Schwierigkeiten. Die Prüfung der Schmerzempfindlichkeit beim anaesthesierten Tiere wurde mit dem glühenden Pacquelinbrenner vorgenommen.

Die Injektionen bewährten sich im allgemeinen gut, wenn auch im Anfange einzelne Tiere Lähmungserscheinungen zeigten. Ich habe zu den Versuchen Hunde von verschiedener Größe, Behaarung und Alter in gutem Ernährungszustande genommen.

Tierversuche.

1. Langhaariger Hund; 9 kg schwer.
Kontrollschuß mit Nr. 5 auf 30 m.

Lag sofort im Feuer; Tod trat kurz darauf ein. Schrotverletzungen am Halse, an der linken Bauch- und Brustseite. Blutung aus dem Maule.

2. Langhaariger Hund; 8,5 kg schwer.

Lumbalinjektion: 0,03 Cocain mit 4 cbcm 10 proz. Gelatine und 6 Tropfen Adrenalin.

Anaesthesie nicht vollkommen; Lähmung der hinteren Extremitäten; langsames Fortbewegen auf den Vorderbeinen möglich. Nach dem ersten Schuß (Nr. 5 auf 30 m) schleppte er sich heulend 1—2 Schritte fort. Nach dem zweiten Schuß blieb er liegen und wälzte sich hin und her. Nach dem dritten Schuß (Kopfschuss auf 15 m) trat der Tod nach im ganzen etwa 8 Minuten ein. Sektion: Lunge, Herz, Leber, Zwerchfell, große Bauchgefäße zeigen Durchlöcherungen.

3. Kurzhaariger Hund; 7 kg schwer.

Kontrollschuß mit No. 4 auf 35 m. Lag nicht sofort im Feuer, da nicht getroffen. Lag nach dem zweiten Schuß augenblicklich. Sofortiger Tod.

4. Kurzhaariger junger Hund; 6,5 kg schwer.

Lumbalinjektion: 0,03 Cocain, 3 cbcm Gelatine, 4 Tropfen Adrenalin. Anaesthesie unvollkommen, vom Nabel abwärts. Lag beim ersten Schuß auf 30 m mit Nr. 4 im Feuer; kurz darauf Tod. Blutung aus dem rechten Auge, stärkere Blutung am rechten Hinterbein; Hämatothorax.

5. Langhaariger Hund; 16 kg schwer.

Lumbalinjektion: 0,035 Cocain, 4 cbcm Gelatine, 8 Tropfen Adrenalin. Vollkommene Anaesthesie; läuft munter umher. Lief nach den zwei ersten Schüssen (mit Nr. 4 auf 30 und 25 m) etwa 20—25 Schritte weit und suchte sich zu verstecken. Beim Herausholen aus dem Versteck sah man an mehreren Stellen stärkere Blutungen. Nach dem dritten Schuß auf 10 m lief er noch 6—8 Schritte und brach dann zusammen. Tod erst nach dem fünften Schusse aus nächster Nähe, im ganzen etwa nach 10 Minuten. Halsschlagader beiderseits verletzt, ebenso Speiseröhre. Lunge, Herz, Leber, Milz, Zwerchfell, Därme zeigen Durchlöcherungen. Brust und Bauchhöhle mit Blut angefüllt.

6. Kurzhaariger Hund; 15,5 kg schwer.

Lumbalinjektion: 0,03 Cocain, 4 cbcm Gelatine, 6 Tropfen Adrenalin. Vollkommene Anaesthesie, bewegt sich langsam fort. Nach dem ersten Schuß (Nr. 5 auf 20 m) entfernte er sich etwa 2 m, nach dem gleich darauf folgenden zweiten Schuß fiel er hin und wälzte sich hin und her. Nach dem dritten Schuß (10 m) trat langsam der Tod ein, im ganzen nach etwa 5—6 Minuten. Der ganze Körper weist Schrotverletzungen auf. Lunge, Herzbeutel, Leber verletzt. Haematothorax. Ein- und Ausschußöffnungen am Abdomen.

7. Kurzhaariger Hund; 16 kg schwer, 43 cm hoch.

Vollkommene Anaesthesie nach Lumbalinjektion wie 6. Er erhielt drei Schüsse auf 30—20 m; lief nach dem ersten Schuß noch 5—6 Schritte weit. Nach etwa 5 Minuten Tod, durch Kopfschuß aus der Nähe herbeigeführt. Blutung aus der linken Halsschlagader. Lunge und Leber mehrfach durchlöchert. Herz nicht verletzt. Bauchhöhle reichlich mit Blut und Blutgerinnsel angefüllt.

8. Kurzhaariger Ziehhund; etwa 20 kg schwer. Kontrollschuß. Fiel auf 40 m augenblicklich im Feuer (Nr. 4) und verendete nach einiger Zeit. Brustkorb mit Schrot übersät. Starke Weichteilverletzungen.

9. Langhaariger Hund. 16 kg schwer. Kontrollschuß. Stürzte im Feuer. Blutungen aus Maul, Nase und Hinterbeingefäßen.

10. Kurzhaariger Hund; 10 kg schwer. Lumbalinjektion: 0,03 Cocain, 4 cbcm Gelatine, 5 Tropfen Adrenalin. Totale Anaesthesie; Hinterbeine etwas nachschleppend. Saß mit den Vorderbeinen aufgestützt da. Rührte sich nach dem 1. Schuß (Nr. 5 auf 32 m) nicht, obgleich beim Zusehen Brust, Bauch und Hinterbeine reichliche Schrotverletzungen aufwiesen. Drei Schrotkugeln hatten auf der entgegengesetzten Bauchseite Ausschußöffnungen verursacht. Bewegte sich nach dem 2. Schuß zwei Schritte weiter; fiel nach dem dritten hin; bald darauf trat der Tod ein (im ganzen nach etwa 10 Minuten). Lunge, Herzbeutel, Zwerchfell, Leber, Därme, Nieren, Bauchgefäße verletzt. Hämatothorax.

11. Kurzhaariger Hund; 8 kg schwer. Lumbalinjektion: wie vorher. Blieb nach dem ersten Schuß heulend stehen, fiel nach dem zweiten hin. Tod nach dem dritten Schuß (im ganzen 4—5 Minuten). Große innere Verletzungen.

12. Kurzhaariger Hund; 7 kg schwer. Lumbalinjektion: wie vorher. Fiel nach dem dritten Schusse erst hin, obgleich der erste Lungenverletzung (die Haare des Brustkorbes waren mit hellrotem schaumigen Blute bedeckt) und Blutungen aus Maul, Auge und rechten Hinterbein veranlaßt.

Ging nach dem ersten Schuß einige Schritte weiter, setzte sich nach dem zweiten hin. Bewegte sich nach dem dritten Schuß noch lange auf der Erde hin und her. Tod nach 6—7 Minuten, durch Säbelhieb hinter die Ohren herbeigeführt. Große Verletzungen der Brust- und Bauchorgane.

13. Kurzhaariger Hund; 7,5 kg schwer. Kontrollschuß. Lag auf mehrere Schüsse nicht sofort im Feuer. Zahlreiche Verletzungen am ganzen Körper und Organverletzungen.

Aus den angestellten Tierversuchen, die zwar noch nicht erschöpft sind, von denen aber aus Mangel an Hunden Abstand genommen werden mußte, erhellt zur Genüge die Tatsache, daß durch die Rückenmarksanästhesie das Eintreten der Shockerscheinungen völlig verhindert, resp. abgeschwächt wurde.

Von den fünf nicht anästhesierten Hunden fielen vier augenblicklich mit dem Auftreffen des Schusses im Feuer und verendeten in kurzer Zeit. Die anästhesierten Tiere dagegen zeigten nicht den plötzlichen Tod, obwohl sie mit den zahlreichsten Schrotverletzungen am ganzen Körper übersät waren.

Vor allen Dingen war das Resultat beim 5., 6., 7., 10. und 12. Falle gut. Trotz der ersten und zweiten Schrotladung, die stellenweise schon sehr empfindliche Verletzungen hervorgerufen hatte, liefen die Tiere weg oder versuchten es zu tun, soweit es die bestehende Lähmung gestattete. Beim 10. Fall nahm der Hund gar keine Notiz von der ausgedehnten Verletzung des ersten Schusses (s. o.), so daß es den Anschein erweckte, als sei er nicht getroffen.

Erst nach mehreren Minuten erlagen die Tiere den ausgedehnten Ver-

letzungen. In den meisten Fällen mußte der Tod durch Kopfschüsse aus nächster Nähe herbeigeführt werden. Beim 2. Fall war die Anästhesie unvollkommen, aber auch dieser Fall zeigte kein sofortiges Stürzen im Feuer.

Bemerkt sei noch, daß bei den ersten 4 Hunden einige Tage vorher probeweise die Rückenmarksanästhesie vorgenommen worden war.

Durch die angestellten Versuche erscheint mir der Beweis für die Richtigkeit der Leyden-Groeningschen Shocktheorie erbracht und die anderen Hypothesen hinfällig geworden zu sein.

Diese Autoren nahmen an, daß ein heftiger Reiz, sei es, daß er das Rückenmark selbst direkt oder durch Vermittelung eines peripheren sensiblen Nerven trifft, eine so starke Reflexhemmung (Ermüdungszustand des Rückenmarks) hervorruft, daß infolgedessen sämtliche Funktionen (Motilität, Sensibilität, Einfluß aufs Herz, Gefäßnerven und Respiration) gelähmt, oder auf ein Minimum herabgesetzt sind.

Das Stürzen der Tiere im Feuer — der Shock — wurde demnach durch das im Körper herumspritzende Schrot und ein damit verbundenes Getroffenwerden möglichst vieler nervösen Endapparate und Geflechte (Plexus sympathicus), vor allen Dingen aber der nervösen Endapparate, die das Herz besitzt, veranlaßt, neben der großen Erschütterung, die die Stauchung der Geschosse verursacht.

Nach Verletzungen durch ein Vollmantelgeschoß oder die Kugel sind, wie schon angedeutet, selten Shockerscheinungen beobachtet worden.

Bei den durch die Rückenmarksanästhesie unempfindlich gemachten Tieren konnte es zu einer Ermüdung oder Erschöpfung des Rückenmarkes nicht kommen, indem gewissermaßen vor den Centralorganen eine Scheidewand aufgerichtet wurde, welche die Wirkung der an der Peripherie stattfindenden Reizung verhinderte.

Durch die Rückenmarksanästhesie wurden die sensiblen Centra gelähmt, unerregbar, undurchgängig und dadurch die verderbliche Einwirkung traumatischer Reize auf lebenswichtige Centra — der Shock — ausgeschlossen und die Reflexe unmöglich.

XXII.

Aus der chirurgischen Klinik der Königl. Charité.

Nachtrag zu dem Aufsatz Über die sogenannten Stauungsblutungen infolge Überdrucks im Rumpf (Heft 2/3 d. Bandes).

Von

Assistenzarzt Dr. **Richard Milner**.

Daß die sogenannten Stauungsblutungen im Wurzelgebiet der Cava superior infolge von Rumpf-Quetschung, von denen bisher nur 26 Fälle in der Literatur bekannt waren, nicht so selten sind, wie im allgemeinen geglaubt wird, konnte ich in einer zusammenfassenden Arbeit über dieses Symptomenbild und seine verschiedenen Veranlassungen im zweiten Heft dieses Bandes durch die Mitteilung von 5 neuen Fällen dartun, die im

Laufe von 12 Monaten in der chirurgischen Klinik der Charité zur Beobachtung gekommen waren.

Diesen 5 Fällen gesellte sich kurz nach Beendigung meiner Arbeit ein 6. hinzu, so daß wir im Lauf von 14 Monaten diese interessante Circulationsstörung 4 mal in schwerem und 2 mal in leichtem Grade zu sehen bekommen haben.

Der neue Fall bestätigte, wie mir scheint, durch den Sektionsbefund in überraschender Weise besonders die Annahme, die ich in meiner Arbeit theoretisch zu begründen versucht habe, daß die Mitwirkung eines reflektorischen Glottisschlusses im Augenblick der Gewalteinwirkung (und eine damit regelmäßig verbundene Anspannung der Bauchpresse) bei der Entstehung des Symptomenbildes eine wichtige Rolle spiele. Darum und weil nur 2 mal bisher die inneren Circulationsstörungen und Organverletzungen bei derartig Verunglückten durch die Sektion festgestellt werden konnten, teile ich den zur Autopsie gekommenen Fall kurz mit.

Das 18jährige Dienstmädchen A. Sch. war beim Überschreiten eines Toreinganges von der Deichsel eines gerade einfahrenden schwerbeladenen Kohlenwagens getroffen, zu Boden geworfen, eine kurze Strecke geschleift und dann nach Bericht eines Augenzeugen von einem Vorderrad quer überfahren worden. Es trat sogleich blutiger Schaum vor Nase und Mund und als das Mädchen ungefähr 20 Minuten später in die Charité eingeliefert wurde tat es gerade seine letzten Atemzüge. Ungefähr ¼ Stunde nach dem Tod konnte ich folgenden Befund aufnehmen:

Etwa 18jähr. weibl. Leiche, gut genährt, mittelkräftig gebaut.

Gesicht etwas voll, leicht gedunsen erscheinend. Der Teil unterhalb der Stirn hat eine auffallend mattdunkelbläuliche Farbe, ausgenommen Nase, Oberlippe und Mitte des Kinns. Die Stirn ist etwas weniger cyanotisch; nach unten schneidet die bläul. Farbe scharf ab an einer circulären Grenze, die in Höhe des Zungenbeins den Hals umzieht.

Die bläuliche Farbe nimmt auf Druck nicht ab, man erkennt aber auf ihrem Grunde zahllose stecknadelspitz große Ekchymosen, die besonders in der blässeren Stirn sehr deutlich sind. Sie reichen auch noch 1—2 Fingerbreiten in den behaarten Teil der Kopfhaut hinein, hier stets die Haarwurzeln umgebend. Die Augen stehen etwas mehr als gewöhnlich, aber nicht auffallend stark vor; in den Lidern, besonders den oberen, sehr zahlreiche Ekchymosen. Bei breitem Öffnen des Lidspaltes kommen überall an den Rändern, den beiden Winkeln und den beiden Umschlagsfalten flächenhafte Blutergüsse von dunkelblauer Farbe zum Vorschein; um die Carunkel herum auch Ekchymosen, ebenso auch in der Conjunctiva der Umschlagsfalten.

An der Farbengrenze am Halse findet sich keine plötzliche Änderung des Halsumfanges, der 32 cm beträgt; der Kragen der Jacke hat 33 cm innere Weite.

Die Ekchymosen hören am Halse dicht unterhalb der Grenzlinie fast ganz auf, werden aber dann wieder reichlicher und finden sich in breiter, fast handgroßer gestreifter Fläche auch vorn oben auf der Brust. Die r. Schulter ist frei von Ekchymosen, auf der linken finden sie sich nur im inneren Teil und in einzelnen Streifen auf der Schulterhöhe; ferner auch im Nacken. Die Grundfarbe dieses ganzen ekchymosierten Bezirkes unterhalb der Grenze oben am Halse ist blaß im Gegensatze zum blauen Gesicht, und die Ekchymosen sind durchschnittlich kleiner und heller als oben.

Ganz schmale Streifen von Ekchymosen finden sich auch noch auf dem mittleren Teil der vorderen Brustfläche, längsgerichtet und gehen dann über in Streifen, die von Abschürfungen des Epithels, breiten Haut-Sugillationen und scharfen Eindrücken der Epidermis, also Folgen direkter Gewalteinwirkung, herrühren.

Diese oberflächlichen Verletzungen finden sich vorn bis zur Beckenhöhe, ebenso in der rechten Seite und auf dem Rücken; hier ist die Haut stark mit Straßenschmutz verunreinigt (bei dem Mitschleifen der Verunglückten war hinten Jacke, Taille und Hemde total durchrissen worden).

Die beiden Rippenbögen sind abnorm beweglich; am linken fühlt man deutlich Crepitation, noch stärker aber am rechten.

Auch in der Schleimhaut der Unterlippe an der Umschlagsstelle finden sich dunkelblaue Ekchymosen.

Bei der gerichtlichen Autopsie, der ich durch die Freundlichkeit von Herrn Professor Straßmann teilweise beiwohnen konnte, fand sich folgendes:

Die Blaufärbung des Gesichts und die scharfe Grenze am Halse nicht mehr so deutlich wie unmittelbar nach dem Tode (Hypostase).

Im Bauch etwa 1 1/2 Liter dickflüssiges dunkles Blut.

Milz in der Mitte fast quer durchrissen, kleiner Einriß ferner in ihrem oberen Teil.

Auch die Leber in der Mitte fast total durchgerissen.

Zwerchfell von seiner hinteren Ansatzstelle abgerissen, so daß ein reichlich faustgroßes fetziges Loch entstanden ist, durch das rechts die völlig aus der Kapsel herausgeschälte und von Blutgefäßen und Ureter abgerissene r. Niere hindurchgetreten ist. Die Niere selbst ist an ihrer Oberfläche mehrfach zackig eingerissen. Die l. Niere zeigt unversehrte Kapsel und Substanz.

An der Pars descendens duodeni vorn ein fetziges bohnengroßes Loch; die Ränder dieses Loches ebenso wie die der Risse in Milz und Leber sind nicht blutig infiltriert.

In der r. Pleura-Höhle etwas flüssiges Blut; Pleura costal. zeigt r. in der Höhe der VIII. Rippe einen langen fetzigen Einriß. Rippenfracturen wurden bei der Sektion nicht gefunden.

Die Ränder beider untern Lungenlappen gequetscht und blutig infiltriert, besonders der rechte. In beiden Unterlappen lobuläre Herdchen von Blut-Aspirationen, hier und da auch kleine Sugillationen der Pleura pulmonalis. Auch auf dem Durchschnitt der Lunge kleine rote Flecke, wahrscheinlich durch Blut-Aspirationen entstanden.

Bronchien enthalten etwas blutigen Schleim, Schleimhäute ohne Ekchymosen.

Zungenoberfläche frei von Petechien, dagegen die Muskulatur des Zungengrundes durchsetzt mit reichlichen Sugillationen; ebenso die Schleimhäute des Gaumens und Rachens und des Larynx-Eingangs.

Am aufgeschnittenen Larynx bildet die Glottis eine scharfe Grenzscheide zwischen dem obern Teil des Larynx, dessen Schleimhaut bis zur Epiglottis einschließlich mit dunkelblauen Sugillationen und helleren Petechien dicht besät ist, und dem unteren, wo sich nur spärlich kleine rote Petechien finden. Diese verschwinden allmählich nach unten in die Trachea hinein fast ganz, um erst in der Gegend der Bifurcation und am Anfang der großen Bronchien wieder etwas reichlicher aufzutreten. Die kleineren Bronchien sind frei.

Außer den erwähnten Sugillationen in der Zungenmuskulatur finden sich am Halse weitere um die Glandulae submaxillares herum, ferner stark in beiden Lappen der normal großen Schilddrüse.

Streifen von Sugillationen und auch zusammenhängende Blutgerinnsel finden sich auch in dem Bindegewebe zwischen den Halsmuskeln und hinter den Carotiden, besonders rechts.

Hinter dem unteren Teil des Oesophagus und um die Aorta herum eine Anhäufung von geronnenem Blut, die nach unten zu an Menge zunimmt und durch den Zwerchfellriß hindurch bis in die Bauchhöhle hineinreicht. Wirbelsäule und Becken unversehrt, ebenso der Schädel. Gehirn und Hirnhäute nicht auffallend hyperämisch, ohne Spur von Ekchymosen.

Am interessantesten für die Erklärung der Circulationsstörungen außerhalb des Rumpfs bei Compression des letzteren ist der Sektionsbefund des Larynxs, nämlich der auffallend scharfe Unterschied zwischen dem an Blutungen reichen supraglottischen Teil der Schleimhaut und den spärlichen und kleinen Ekchymosen der subglottischen and trachealen Schleimhaut. Ein größerer Blutreichtum und größere Lockerheit des Gewebes in dem oberen Abschnitt gegenüber dem unteren besteht nicht, wie mir Herr Prof. Eduard Meyer freundlich mitgeteilt hat. Ich wüßte auch keine andere ungezwungene Deutung für jenen Befund als die, daß im ersten Augenblick der Compression der Rumpfhöhlen die Glottis reflectorisch geschlossen wurde und so die unterhalb der geschlossenen Glottis eintretende Steigerung des Luftdruckes die Blutgefäße der Schleimhaut hier gegen Überfüllung durch das aus den großen Venen peripherwärts gepreßte Blut geschützt hat.

Bald darauf wurde der Glottisschluß durch den gewaltigen Überdruck im Thorax und der Trachea gesprengt, und erst jetzt konnte es auch unterhalb der Stimmbänder zu Rückschleuderungsblutungen kommen, die aber längst nicht die Zahl und Größe derer erreichten, die sich oberhalb vorher und nachher entwickelt haben.

Selbst die ziemlich reichlichen Ekchymosen in der Nähe der Bifurcation können in diesem Stadium und zwar infolge Rückschleuderung aus dem Gebiet der Cava superior entstanden sein. Denn nach Sappey münden die Venen der Bronchien 1. bis 4. Ordnung entweder in die Azygos oder in ein Intercostal-Vene, eine Anonyma oder auch die Cava superior selbst. Sie sind, wie alle diese Venen, in die sie münden können, klappenlos, können also rückläufig von der Cava superior aus gefüllt werden, und dann kann es wohl bei dem außerordentlichen Gefäßreichtum der Brochialschleimhaut zu Ekchymosen infolge Überdehnung kommen. Die Venen der kleineren Bronchien ergießen sich in die Venae pulmonales; damit ist es leicht zu erklären, daß die Schleimhaut der kleineren Bronchien bei unserem Fall (ebenso wie bei dem v. Braun-Aschoff) nicht ekchymosiert war.

Das plötzliche Absinken des vorher extrem gesteigerten Drucks im Thorax nach Sprengung des Glottisschlusses erklärt auch noch das weitere auffallende Ergebnis der Sektion, nämlich das Platzen der Bauchhöhle, das die Ursache der Abreißung des Zwerchfells von seiner hinteren Insertion und der Hinauspressung der abgerissenen rechten Niere in den Thoraxraum war. Die Gefahr für das Zwerchfell, die bei forcierter Drucksteigerung

in nur einer der beiden Rumpfhöhlen entstände, habe ich in meiner Arbeit erwähnt, und es ist gewiß kein Zufall, daß sich die Zerreißung des Zwerchfelles und Verlagerung einer abgerissenen Niere in den Thoraxraum bei dem Fall von Braun-Aschoff ganz ebenso fand wie bei unserem.

Die auffallende schwarzblaue Färbung des Gesichts und Halses usw., die in den schwersten Fällen tagelang anhält, habe ich in meiner Arbeit zum großen Teil auf Überdehnungserschlaffung der Venen und relative venöse Stase zurückführen zu müssen geglaubt, und nicht nur auf Blutaustritt. Auch dafür fand ich in dem neuen Fall Bestätigung. Die in den letzten Atemzügen eingelieferte Patientin hat nach der Schilderung von Augenzeugen wesentlich cyanotischer, mehr schwarzblau und gedunsen ausgesehen als bald nach Eintritt des Todes, und ich selbst fand die Bläuung weiter durch Hypostase deutlich vermindert bei der einige Tage nachher vorgenommenen Sektion. Dabei überließ mir Herr Prof. Straßmann freundlich ein Stückchen der Halshaut von der Grenzgegend, wo man mit bloßem Auge noch deutlich den Unterschied zwischen der normalen blassen Haut und dem scharf dagegen abstechenden cyanotischen Teil erkennen konnte. Die mikroskopische Untersuchung ergab zu meiner Überraschung gar keine Blutungen, aber auch keine ausgesprochene Dilatation der Venen und Capillaren in dem cyanotischen Gebiet gegenüber dem normalen, kein deutliches Ödem der Papillen, kurz, der makroskopisch deutliche Unterschied war mikroskopisch nicht zu erkennen. Trotzdem bezweifle ich natürlich nicht, daß man bei hochgradigeren Fällen nicht nur die Blutungen findet, die ja auch bei unserem Fall an anderen Hautstellen mit bloßem Auge ganz deutlich festzustellen waren, sondern daß man auch besonders bei Untersuchung des Grenzbezirks am Halse die von Aschoff außer Blutungen erwähnte auffallende relative Weite und Füllung der Venen im Gebiet der Stauungsblutungen finden kann. Beach und Cobb, die ein Stückchen Nackenhaut eines ziemlich hochgradigen Falles untersucht haben, fanden ebenso wie ich keine Blutungen, dagegen starke Gefäßdilatation. Verallgemeinernd leugneten sie überhaupt die Bedeutung der Blutergüsse für die Entstehung der sogenannten Stauungsblutungen und wollten die dunkelblaue Hautfarbe ausschließlich auf Gefäßdilatation zurückführen; dem schließe ich mich, wie gesagt, durchaus nicht an. Immerhin beweist der neue Fall klar die Bedeutung der Gefäßdilatation für das äußere Bild. Daß letzteres in diesem Fall durch den so engen Kragen gesteigert worden ist bedarf keiner Begründung; aber auch auf der Brust fand ich kleine Petechien, die ich auf Rückschleuderung und nicht wie die weiter unten auftretenden kleineren und größeren Blutergüsse, auf direkte Contusion zurückführen mußte.

Die Abschürfungen und Contusionen an Brust, Bauch und Rücken deuten darauf hin, daß die comprimierende Gewalt in diesem Fall viel breiter angegriffen hat, als es bei reiner Überfahrung der Fall gewesen wäre. Wenn trotzdem und trotz der sich durch die Organverletzungen verratenden Schwere der Compression die äußerlich sichtbaren Stauungsblutungen hier keinen höheren Grad erreicht haben, so bestärkt mich das in meinem früher ausgesprochenen Zweifel, ob je unter sonst normalen Verhältnissen das ausgesprochene Bild der „Druckstauung“ sich entwickeln kann infolge einer nur momentanen passiven, nur einen Teil des Rumpfes treffenden Compression, die keine lebensgefährliche Verletzung innerer Organe setzt.

XXIII.

Besprechungen.

George M. Edebohls. The Surgical Treatment of Bright's Disease. Frank f. Lisiecki, Publisher. New-York.

Edebohls bringt in diesem Werk zunächst seine früheren die chirurgische Behandlung der Brightschen Krankheit betreffenden Veröffentlichungen.

Wenn es auch interessant ist, die Entwickelungsgeschichte der Edebohlsschen Operation auf diesem Wege sehr genau kennen zu lernen — zwei Aufsätze sind auch den Prioritätsfragen gewidmet —, so werden dem Leser doch so viele Wiederholungen zugemutet, daß er sich kaum mit dieser Anordnung des Stoffes einverstanden erklären wird.

Wirklichen Wert hat erst der zweite Teil des Buches, in welchem die genauen Krankengeschichten der bis zum 1. 12. 1903 operierten 72 Patienten gebracht werden und sich der Leser selbst ein Urteil über die Erfolge der vom Verf. durchgeführten chirurgischen Behandlung der chronischen interstitiellen, diffusen und parenchymatösen Nephritis bilden kann.

Immerhin findet man auch in den aus den verschiedensten Zeitschriften abgedruckten früheren Aufsätzen vieles Interessante.

Die unmittelbare Wirkung der Nierenentkapselung ist nicht eine Entspannung — eine renale Spannung gibt es bei der chronischen Nephritis nicht — sondern die einer Massage. Innerhalb 3 Wochen bis 3 Monaten bildet sich eine neue Nierenkapsel, welche manchmal dicker, zweilen dünner, immer saftiger und blutreicher ist als die frühere. Das haben Autopsieen gelehrt — John Larkin hat 2mal je 2 decapsulierte Nieren 4 Monate und 15 Monate nach der Operation mikroskopisch untersucht — das hat Edebohls gefunden in den Fällen, in welchen er eine Redecapsulation der Nieren vornehmen mußte — das haben auch experimentelle Studien (Gayet und Bassan, Fabris, Ferrarini, Claude, Anzilotti) bewiesen.

Nach den Erfahrungen von Edebohls und Rose übt die neugebildelte Kapsel keinen Druck auf die Niere aus.

Indiciert ist die Operation:

bei sicherem Vorhandensein einer chronischen Nephritis, wenn der Operateur mit der Nierenchirurgie vertraut ist.

Contraindiciert bei Patienten über 50 J., bei Herzdilatation und Retinitis albuminurica.

Zweimal hat Edebohls mit der Nierenentkapselung die Ecclampsie geheilt. Auch bei anderen Affektionen: z. B. Akuter Pyelonephritis mit miliaren Abszessen, akuter hämorrhagischer Nephritis, Intermittierender Hydronephrose mit chron. Nephritis, Polycystischer Degeneration der Niere mit diffuser Nephritis — hat E. die Dekapsulation ausgeführt. Die Beobachtungszeit ist zu kurz, um Schlüsse zu gestatten.

Im Bezug auf Einzelheiten sei auf das Original verwiesen, nur die Resultate der wegen chronischer Nephritis vollzogenen Nierenentkapselungen seien hier referiert.

Bis zum 1. Dezember 1903 hat Edebohls 72 Patienten, welche an Brightscher Krankheit litten, operativ behandelt, 36 Männer (darunter 10 Ärzte) und 36 Frauen. In 68 Fällen wurde an beiden Nieren operiert. Dazu wurden noch 61 mal entweder gleichzeitig oder früher oder später andere Operationen, meist gynäkologischer Art oder Appendicectomieen, Bruchoperationen u. a. ausgeführt.

7 starben in den ersten 2 Wochen nach der Operation = 9,7 Proz.
22 in mehr oder weniger langer Zeit nach der Operation, darunter nur 9 an der Nierenerkrankung,
3 verschwanden aus dem Gesichtskreis.

Von 40 Überlebenden kann Edebohls berichten:

16 Männer	
27 Frauen	
unbekanntes Resultat	3
ungebessert	3
gebessert	20
geheilt	17

Die chronische interstitielle Nephritis (nach Edebohlsscher Einteilung) hat die günstigste Heilungsziffer 10 : 31,
die parenchymatöse die zweitbeste 3 : 12,
die diffuse die schlechteste 3 : 25,
aber bei letzterer wurden mehr Besserungen als bei den beiden anderen beobachtet.

Edebohls ist deshalb der Überzeugung, daß die chirurgische Behandlung die Haupthoffnung derjenigen bildet, welche an der bis dahin unheilbaren chronischen Brightschen Krankheit leiden.

Göbell-Kiel.

Anzeigen literarischer Neuigkeiten, welche der Redaktion zugeschickt worden sind:

Nordiskt Medicinskt Arkiv, Kirurgi 1904. Afd. I, häfd 3.

Borelius: Zur Technik der Dickdarmresektion.

Perman: Über die Angiotripsie in der allgemeinen operativen Chirurgie.

Bauer: Frühzeitige Operation der akuten Appendicitis, um septischer Peritonitis und Allgemeininfektion vorzubeugen oder solche zu begrenzen.

Naumann: Über die moderne Pancreaschirurgie.

Revue de Chirurgie Nr. 1, Janv. 1905.

Poncet et Leriche: Rhumatisme tuberculeux ankylosant, arthrites plastiques. ankyloses osseuses d'origine tuberculeuse (2 Fig).

Duval: Essai de traitement chirurgical du „scapulum alatum". Paralysie du trapèze scapulaire et du grand dentelé (16 Fig.).

Féré et Perrin: Note sur des anomalies des doigts et en particulier du petit doigt valgus (2 Fig.).

Djémil Pacha: Essais de traitement du cancer par les rayoons Roentgen.

Viannay: Etude critique sur l'opération de Trendelenburg (2 Fig.).

Chastenet de Géry et Froin: Physiologie pathologique de l'hématome pleural.

Le Damany: Le traitement rationnel des luxations congénitales de la hanche Étude théorique. (14 Fig.)

Revue Française de Médecine et de Chirurgie. Nr. 2—5, 1905.

Thévenot: L'actinomykose de l'amygdale.

Chancel: Luxation trapézo-metacarpienne.

Monprofit: Traitement chirurgical de la cirrhose du foie.

Tuffier: De la douleur dans le rein mobile.

Hallet: Les perforations spontanées de la vésicule biliaire calculeuse dans la cavité péritonéale libre.

Chastenet de Géry: Contribution à l'étude des hémothorax traumatiques.

Davrinche: Des paralysies post-anesthésiques ou post-opératoires.

Bulletin of the Johns Hopkins Hospital. Nr. 166, Jan. 1905.

Baer and Kennard: the diagnostic value of Tuberculin in orthopedic Surgery.

The St. Paul Medical-Journal. Nr. 1, Jan. 05.

Schwyzer: A method of total excision of the Ureter.

Foster: Large epithelioma of the scalp cured by X. rays.

California State Jornal of Medecine. Nr. 1, Jan. 05.

Barbat: Surgical treatment of chronic nephritis.

Van Zwalenburg: Appendicitis.

La Clinica Chirurgica. Nr. 12. 04, Nr. 1. 05.

Lusena: Contributo alla conoscenza della tuberculosi linguale.

Mori: Contributo alla cura della spina bifida.

Marchetti: Sulla cura chirurgica dell' ascite nella cirrosi epatica col mezzo della.

Picone: Contributo alla casistica della sutura del cuore.

Ceccherelli: Contributo alla cura chirurgica della cirrosi epatica.

Lenzi: Contributo allo studio delle fistole cervicali congenite.

Moderne Ärztliche Bibliothek, Berlin 1905.

A. Eulenburg: Die Hysterie des Kindes.

Baum-Kiel.

Druck von J. B. Hirschfeld, Leipzig.

76. Band. 1. Heft. Januar 1905.

DEUTSCHE ZEITSCHRIFT

FÜR

CHIRURGIE.

HERAUSGEGEBEN

VON

PROF. BARDENHEUER IN KÖLN, PROF. v. BERGMANN IN BERLIN, PROF. BIER IN BONN, PROF. CH. H. BRAUN IN GÖTTINGEN, DR. v. BURCKHARDT IN STUTTGART, PROF. DOLLINGER IN BUDAPEST, PROF. v. EISELSBERG IN WIEN, PROF. ENDERLEN in BASEL, DR. G. FISCHER IN HANNOVER, PROF. FRIEDRICH IN GREIFSWALD, PROF. GRASER IN ERLANGEN, PROF. HELFERICH IN KIEL, PROF. HILDEBRAND IN BERLIN, PROF. HOCHENEGG IN WIEN, DR. KAPPELER IN KONSTANZ, PROF. KOCHER IN BERN, PROF. KÖNIG IN BERLIN, PROF. KRÖNLEIN IN ZÜRICH, PROF. KÜSTER IN MARBURG, DR. C. LAUENSTEIN IN HAMBURG, PROF. LENNANDER IN UPSALA, PROF. v LEUTHOLD IN BERLIN, PROF. MADELUNG IN STRASSBURG i. E., DR. MARTENS IN BERLIN, PROF. MÜLLER IN ROSTOCK, DR. A. NEUMANN IN BERLIN, PROF. PERTHES IN LEIPZIG, PROF. POPPERT IN GIESSEN, PROF. RIEDEL IN JENA, PROF. E. ROSE IN BERLIN, PROF. v. RYDYGIER IN LEMBERG, PROF. SCHÖNBORN IN WÜRZBURG, PROF SONNENBURG IN BERLIN, PROF. TRENDELENBURG IN LEIPZIG, DR. WIESINGER IN HAMBURG, PROF. WITZEL IN BONN.

UND UNTER MITWIRKUNG VON

PROF. DR. ROSE
IN BERLIN

PROF. DR. TRENDELENBURG
IN LEIPZIG

PROF. DR. BIER
IN BONN

REDIGIRT VON

PROF. DR. HELFERICH
IN KIEL

MEDICAL
SEP 1 1905
LIBRARY.

Sechsundsiebzigsten Bandes Erstes Heft.

Mit 4 Abbildungen im Text und 1 Tafel.

LEIPZIG,
VERLAG VON F. C. W. VOGEL.
1905.

230 E. 60TH ST., N. Y.

Beiersdorfs weisses Kautschuk-Heftpflaster

„Leukoplast"

entspricht hinsichtlich seiner

Reizlosigkeit und Klebkraft

allen Anforderungen, die man an ein Heftpflaster überhaupt stellen kann. Es wird ausschliesslich unter Verwendung bester Materialen und in technisch vollendeter Weise nur von uns hergestellt.

Leukoplast kann tage- und wochenlang ununterbrochen selbst bei Säuglingen auf der Haut liegen bleiben, ohne Reizerscheinungen hervorzurufen.

Leukoplast klebt fest und zähe, ohne beim Abnehmen einen nennenswerten Rückstand auf der Haut zu hinterlassen, und ist jahrelang haltbar.

Für die Mehrzahl aller Fälle genügt das auf einem dünnen, rosafarbenen Cretonne gestrichene Leukoplast, nur für Streckverbände empfiehlt es sich, das auf Segelleinen gestrichene Leukoplast zu verwenden.

Als besonders ökonomisch empfehlen wir die Verwendung des **Leukoplast** in Bindenform **auf Spulen** gewickelt, wie es seit Jahren von den hervorragendsten Chirurgen, Gynäkologen und praktischen Aerzten des In- und Auslandes ständig gebraucht wird.

Auf rosa Cretonne:	No. 901	902	903	904	905
einen Meter lang	**1**	**2**	**3**	**4**	**5 cm breit**
	No. 521	522	523	524	525
fünf Meter lang	**1¼**	**2½**	**3¾**	**5**	**7½ cm breit**
	No. 526	527	528	529	530
zehn Meter lang	**1¼**	**2½**	**3¾**	**5**	**7½ cm breit**
Auf gebleichtem Segelleinen:	No. 535	574	536	537	
nur **fünf Meter lang**		**2½**	**3¾**	**5**	**7½ cm breit**

Muster eines jeden unserer Präparate, ebenso Literatur und Listen auf Verlangen gratis und franko von

P. Beiersdorf & Co.

Chemische Fabrik pharmaceutischer Präparate

Hamburg 30.

Verlag von **Gustav Fischer** in **Jena.**

Soeben beginnt zu erscheinen:

Atlas typischer chirurgischer Operationen

Für Ärzte und Studierende

von

Dr. Ph. Bockenheimer und **Dr. Fritz Frohse**

Assistent an der Königl. chirurg. Universitätsklinik, Berlin. — Vol.-Assistent an der Königl. Anatomie, Berlin.

Nach Aquarellen von Maler Franz Frohse, Berlin.

Mit erläuterndem Text von Dr. Bockenheimer

und Abbildungen der gebräuchlichsten Instrumente.

Zweite Lieferung. Tafel XIII—XXIV.

Preis einer Lieferung von 12 Tafeln 6 Mark.

Vollständig in 5 Lieferungen.

Sauerstoff-Inhalations-Apparate

Sauerstoff-Chloroform-Apparate

Sauerstoff-Fabrik Berlin G. m. b. H.

Berlin N., Tegeler Strasse 15.

Prospekte und Literatur umgehend franko.

Neuer Verlag von F. C. W. Vogel in Leipzig.

DIE TUBERKULOSE

IHRE AETIOLOGIE, PROPHYLAXIS UND THERAPIE.

Nach klinischen Erfahrungen und Versuchen

dargestellt von

Dr. **J. Goldschmidt.**

gr. 8 1904. Preis 3 Mark.

AUGENÄRZTLICHE WINKE

FÜR DEN

PRAKTISCHEN ARZT

von

Prof. Dr. **O. Schwarz** in Leipzig.

gr. 8. 1904. Preis 1 Mark 20 Pf.

Neuer Verlag von F. C. W. Vogel in Leipzig.

SPECIELLE DIAGNOSE
DER
INNEREN KRANKHEITEN.

Ein Handbuch für Aerzte und Studirende

von

Prof. Dr. WILHELM v. LEUBE.

I. Band.
Siebente neubearbeitete Auflage.

Mit 28 Abbildungen. Lex. 8. 1904. Preis 13 M., geb. 14 M. 50 Pf.

II. Band.
Sechste neubearbeitete Auflage.

Mit 68 Abbildungen. Lex. 8. 1901. Preis 15 M., geb. 16 M. 25 Pf.

PATHOLOGISCHE PHYSIOLOGIE.

Ein Lehrbuch für Studierende und Ärzte.

Dritte Auflage

von

Prof. Dr. **LUDOLF KREHL.**
Direktor der med. Klinik in Strassburg i. E.

gr. 8. 1904. Preis M. 15.—, geb. M. 16.50.

Lehrbuch
der
Arzneimittellehre und Arzneiverordnungslehre

unter besonderer Berücksichtigung

der deutschen und österreichischen Pharmakopoe

von

Prof. Dr. **H. TAPPEINER** in München.

Fünfte neu bearbeitete Auflage.

gr. 8. 1904. Preis M. 7.—, geb. M. 8.25.

SCHERINGS

BETA-EUCAIN. LACTIC.

Die bekannten Vorzüge des salzsauren Salzes mit einer wesentlich gröfseren Löslichkeit vereinend. Empfohlen von Professor Dr Katz und Professor Dr Langgaard.

Chemische Fabrik auf Actien (vorm. E. SCHERING) BERLIN, N.

XEROFORM. **Bester Ersatz für Jodoform.** Absolut ungiftig, im Gebrauch geruchlos, keimfrei, nicht reizend, kein Ekzem erzeugend, schmerz- und blutstillend. Kräftiges Desodorans, eminent austrocknend und epithelbildend. **Spezifikum bei Ulcus cruris, nässenden Ekzemen, Intertrigo, Verbrennungen.** — Sparsamer Verbrauch, daher billig in der Anwendung. — **Bruns**'sche **Xeroform-Paste.** —

CALODAL. Leicht assimilierbares Eiweißpräparat zur **subkutanen,** ganz besonders auch zur **rektalen Ernährung** und zur Darreichung **per os** als Kraftnährmittel. **Calodal-Nährklysmen** sind billig, leicht zuzubereiten, gut resorbierbar und setzen der Fäulnis im Darm einen größeren Widerstand entgegen als andere Nährklysmen.

Proben und Literatur durch

Chemische Fabrik von Heyden, Radebeul-Dresden.

Warenz.

Chirurgie-Instrumente

••• Erhältlich überall •••
Man verlange Aesculap-Marke:

INHALT.

Seite

VII. Aus der chirurg. Klinik der kgl. Charité. Dir.: Prof. Dr. Hildebrand.
Milner, Die sogenannten Stauungsblutungen infolge Überdrucks im Rumpf und dessen verschiedene Ursachen. (Mit 1 Abbildung) . . 95

VIII. Aus dem Elisabeth-Krankenhaus Kassel.
Kuhn, Perorale Tubagen mit und ohne Druck. I. Perorale Tubage und pulmonale Narkose. II. Perorale Tubage mit Überdrucknarkose. (Mit 5 Abbildungen) 148

IX. Aus der chirurg. Abteilung des Allgem. Krankenhauses Hamburg-St. Georg. (Oberarzt Dr. Wiesinger).
Schlagintweit, Über einen Fall von intra- und extracraniell gelegenem Echinococcus. (Mit 10 Abbildungen) 205

X. Aus dem pathologischen Institut der Universität Bonn.
Morl, Studien über Knorpelregeneration (nach experimentellen Untersuchungen am Kaninchenohr. (Mit 2 Abbildungen i. Text u. Tafel II) 220

XI. Aus der chirurgischen Abteilung (Prof. Dr. Jul. Hochenegg) und dem radiographischen Laboratorium der Wiener allgem. Poliklinik.
Schulz, Über Frakturen der Fingerphalangen. Casuistische Mitteilungen. (Mit 17 Abbildungen) 232

XII. Aus der chirurgischen Abteilung der Magdeburger Krankenanstalt Sudenburg. (Oberarzt Dr. Habs).
Grunert, Über pathologische Frakturen (Spontan-Frakturen) . . . 251

XIII. **Kleine Mitteilung.**
Wendel, Ein Fall von Leberabszeß 251

XIV. **Besprechung:**
Bockenheimer und **Frohse,** Atlas typischer chirurgischer Operationen für Ärzte und Studierende. (Helferich) 290

Anzeigen literarischer Neuigkeiten 291

Beilage von **Gustav Fock** in **Leipzig.**

Manuskript-Sendungen bittet man an den derzeitigen Redakteur (Geh. Rat Prof. Dr. Helferich, Kiel, Lorenzen Damm 14) gefälligst zu adressieren.

Alleinige Inseraten-Annahme durch die Annoncen-Expedition von **Rudolf Mosse** in Berlin und deren Filialen.

Verantwortlicher Herausgeber: Prof. Dr. H. Helferich in Kiel.

Druck von J. B. Hirschfeld in Leipzig.

76. Band. 4.–6. Heft. März 1905.

DEUTSCHE ZEITSCHRIFT FÜR CHIRURGIE.

HERAUSGEGEBEN VON

PROF. BARDENHEUER IN KÖLN, PROF. v. BERGMANN IN BERLIN, PROF. BIER IN BONN, PROF. CH. H. BRAUN IN GÖTTINGEN, DR. v. BURCKHARDT IN STUTTGART, PROF. DOLLINGER IN BUDAPEST, PROF. v. EISELSBERG IN WIEN, PROF. ENDERLEN in BASEL, DR. G. FISCHER IN HANNOVER, PROF. FRIEDRICH IN GREIFSWALD, PROF. GRASER IN ERLANGEN, PROF. HELFERICH IN KIEL, PROF. HILDEBRAND IN BERLIN, PROF. HOCHENEGG IN WIEN, DR. KAPPELER IN KONSTANZ, PROF. KOCHER IN BERN, PROF. KÖNIG IN BERLIN, PROF. KRÖNLEIN IN ZÜRICH, PROF. KÜSTER IN MARBURG, DR. C. LAUENSTEIN IN HAMBURG, PROF. LENNANDER IN UPSALA, PROF. v LEUTHOLD IN BERLIN, PROF. MADELUNG IN STRASSBURG I. E., DR. MARTENS IN BERLIN, PROF. MÜLLER IN ROSTOCK, DR. A. NEUMANN IN BERLIN, PROF. PERTHES IN LEIPZIG, PROF. POPPERT IN GIESSEN, PROF. RIEDEL IN JENA, PROF. E. ROSE IN BERLIN, PROF. v. RYDYGIER IN LEMBERG, PROF. SCHÖNBORN IN WÜRZBURG, PROF. SONNENBURG IN BERLIN, PROF. TRENDELENBURG IN LEIPZIG, DR. WIESINGER IN HAMBURG, PROF. WITZEL IN BONN.

UND UNTER MITWIRKUNG VON

PROF. DR. ROSE IN BERLIN

PROF. DR. TRENDELENBURG IN LEIPZIG

PROF. DR. BIER IN BONN

REDIGIRT VON

PROF. DR. HELFERICH IN KIEL

Sechsundsiebzigsten Bandes Viertes bis Sechstes Heft.

Mit 19 Abbildungen im Text und 3 Tafeln.

BOSTON MEDICAL APR 27 1905 LIBRARY.

LEIPZIG,
VERLAG VON F. C. W. VOGEL.
1905.

FROM PAUL B. HOEBER

Telegr.-Adresse: Orthopädie, Berlin.

Fernsprecher Amt III, No. 2226 u. 3052.

H. Windler,

Königl. Hoflieferant

Berlin N. 24, Friedrichstr. 133a

Zweiggeschäft: **St. Petersburg, Hirschmann & Windler.**

Telegr.-Adresse: Medizin, St. Petersburg.

Chirurgie-Instrumente. Krankenhaus-Möbel. Bandagen. Apparate zur Orthopädie, Sterilisation u. Krankenpflege.

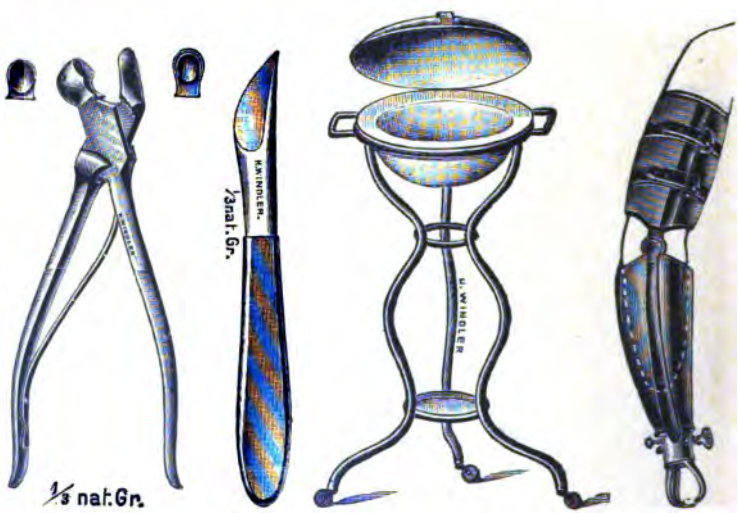

17250 22738 23442a 27161

17250. **Scharfe Hohlmeisselzange** nach Mathieu, in 2 Grössen à Mk. 15.—

22738. **Gipsmesser** nach v. Bergmann . . . . . „ 2.50

23442a. **Waschständer** aus Eisen, lackiert, mit emailliertem Waschbecken, vernickeltem Scharnierdeckel u. Fussrollen . . . . . „

27161. **Künstlicher Unterarm** für Arbeiter, mit beweglicher Stahlklaue . . . . . „

Verlag von FERDINAND ENKE in Stuttgart.

Soeben erschien:

Steffen, Dr. A., Die malignen Geschwülste im Kindesalter. gr. 8°. 1905. geh. M. 8.—

Verlag von **Gustav Fischer** in **Jena.**

Soeben erschien:

Stellt die Bottinische Operation einen Fortschritt in der Behandlung der chronischen Urinretention bei Prostatikern vor?

(Aus der chirurgischen Station des städtischen Krankenhauses zu Posen).

Eine klinische Studie

von Prof. Dr. **Max Jaffé.**

Mit 3 Tafeln und 4 Abbildungen im Text. Preis 2 Mk.

Sauerstoff-Inhalations-Apparate
Sauerstoff-Chloroform-Apparate
Sauerstoff-Fabrik Berlin G. m. b. H.
Berlin N., Tegeler Strasse 15.
Prospekte und Literatur umgehend franko.

Neuer Verlag von F. C. W. Vogel in Leipzig.

AUGENÄRZTLICHE WINKE
FÜR DEN
PRAKTISCHEN ARZT
von
Prof. Dr. **O. Schwarz** in Leipzig.

gr. 8. 1904. Preis 1 Mark 20 Pf.

Neuer Verlag von F. C. W. Vogel in Leipzig.

SPECIELLE DIAGNOSE
DER
INNEREN KRANKHEITEN.

Ein Handbuch für Aerzte und Studirende

von

Prof. Dr. WILHELM v. LEUBE.

I. Band.
Siebente neubearbeitete **Auflage.**

Mit 28 Abbildungen. Lex. 8. 1904. Preis 13 M., geb. 14 M. 50 Pf.

II. Band.
Sechste neubearbeitete **Auflage.**

Mit 68 Abbildungen. Lex. 8. 1901. Preis 15 M., geb. 16 M. 25 Pf.

PATHOLOGISCHE PHYSIOLOGIE.

Ein Lehrbuch für Studierende und Ärzte.

Dritte Auflage

von

Prof. Dr. **LUDOLF KREHL.**
Direktor der med. Klinik in Strassburg i. E.

gr. 8. 1904. Preis M. 15.—, geb. M. 16.50.

Lehrbuch
der
Arzneimittellehre und Arzneiverordnungslehre

unter besonderer Berücksichtigung
der deutschen und österreichischen Pharmakopoe

von

Prof. Dr. **H. TAPPEINER** in München.

Fünfte neu bearbeitete Auflage.

gr. 8. 1904. Preis M. 7.—, geb. M. 8.25.

Schering's Sublamin

reizloser Ersatz für Sublimat.

Chemische Fabrik auf Actien
(vorm. E. Schering) BERLIN N.

Collargol Bei **septischen** Erkrankungen — **Puerperalprozessen** (auch **prophylaktisch), Septikämie** etc. — als Lösung zur **intravenösen** und **rektalen** Anwendung, als **„Unguentum Credé"** zum Einreiben, als Vaginalkugeln und Stäbchen. Zur **Wundbehandlung** als Tabletten, 2% ige Salbe, Lösung und 3% iges Pulver mit Milchzucker. **Tabletten zu 0,05 und 0,25 g Collargol.**

Calodal Leicht assimilierbares Fleischeiweisspräparat zur **subkutanen** und **rektalen** Ernährung, besonders auch zur Darreichung **per os** als **Kräftigungsmittel.**

Proben und Literatur durch

Chemische Fabrik von Heyden, Radebeul-Dresden.

Chirurgie-Instrumente

Zingetr. Warenz.

Erhältlich überall
Man verlange Aesculap-Marke:

INHALT.

Seite

XV. Aus der chirurgischen Privatklinik von Dr. F. de Quervain in Chaux de Fonds.
Meyer, Über Darmverengerungen nach unblutiger oder blutiger Reposition eingeklemmter Brüche 297

XVI. Aus der chirurgischen Abteilung des Spitals in Chaux de Fonds, Oberarzt Dr. F. de Quervain.
Sutter, Beitrag zu der Frage von den primären Muskelangiomen. (Mit Tafel III) 368

XVII. Aus dem städtischen Krankenhause zu Worms a. Rh. (Prof. Dr. L. Heidenhain.)
Heidenhain, Geschichte eines Falles von chronischer Incarceration des Magens in einer angeborenen Zwerchfellhernie, welcher durch Laparotomie geheilt wurde, mit anschließenden Bemerkungen über die Möglichkeit das Kardiacarcinom der Speiseröhre zu resezieren 394

XVIII. **Borrmann,** Statistik und Kasuistik über 290 histologisch untersuchte Hautkarzinome. (Mit 4 Abbildungen) 404

XIX. Aus der chirurgischen Universitätsklinik in Göttingen.
Braun, Über den durch Lage und Gestaltsveränderungen des Colon bedingten vollkommenen und unvollkommenen Darmverschluß. (Mit 13 Abbildungen) 540

XX. Aus dem Privatambulatorium des Prof A. Lorenz in Wien.
Roskoschny, Ein Fall von angeborener vererbter Verbildung beider Knie und Ellenbogengelenke. (Mit Tafel IV, V) 569

XXI, XXII. **Kleinere Mitteilungen:**

XXI. Aus der chirurgischen Klinik zu Bonn. (Prof. Bier.)
Schieffer, Beitrag zu Shokwirkung bei Schrotschüssen 581

XXII. Aus der chirurgischen Klinik der Kgl. Charité zu Berlin.
Milner, Nachtrag zum Aufsatz im 2./3. Heft des Bandes . . . 585

XXIII. **Besprechung:**
Edebohls, The Surgical Treatment oi Bright's Disease 590

Anzeigen literarischer Neuigkeiten 591

Beilage der **Farbwerke vorm. Meister Lucius & Brüning** in Höchst a. M.

Manuskript-Sendungen bittet man an den derzeitigen Redakteur (Geh. Rat Prof. Dr. Helferich, Kiel, Lorenzen Damm 14) gefälligst zu adressieren.

Alleinige Inseraten-Annahme durch die Annoncen-Expedition von **Rudolf Mosse** in Berlin und deren Filialen.

Verantwortlicher Herausgeber: Prof. Dr. H. Helferich in Kiel.

Druck von J. B. Hirschfeld in Leipzig.